Кардиология и сердечно-сосудистая хирургия
2022, Т. 15, №3, с. 295–301
https://doi.org/10.17116/kardio202215031295

Russian Journal of Cardiology and Cardiovascular Surgery
2022, vol. 15, No. 3, pp. 295–301
https://doi.org/10.17116/kardio202215031295

Реконструкция почечных сосудов при экстракорпоральной резекции единственной почки

© А.Е. ЗОТИКОВ, А.А. ГРИЦКЕВИЧ, З.А. АДЫРХАЕВ, Т.П. БАЙТМАН, И.В. МИРОШКИНА, Ж. ПОЛОТБЕК УУЛУ

ФГБУ «Национальный медицинский исследовательский центр хирургии им. А.В. Вишневского» Минздрава России, Москва, Россия;
ФГБОУ ДПО «Российская медицинская академия непрерывного профессионального образования» Минздрава России, Москва, Россия

Резюме

Почечно-клеточный рак с опухолевым тромбом представляет собой сложную хирургическую проблему. Рак единственной почки при наличии перспективы сохранения функции органа является показанием к нефронсохраняющей резекции почки. Операция *ex vivo* в данном случае может стать единственной альтернативой нефрэктомии. Хирургическое вмешательство в лечении почечно-клеточного рака эффективно, даже если возможна только циторедуктивная операция. Пятилетняя онкоспецифическая выживаемость таких пациентов составляет 40—60%. Органосохраняющая операция предпочтительна для пациентов, страдающих почечно-клеточным раком единственной почки, но не всегда достаточно радикальна. Мы представляем случай успешной органосохраняющей операции с применением экстракорпоральной методики резекции и реконструкцией сосудов почки у пациента с почечно-клеточным раком единственной почки и опухолевым тромбозом нижней полой вены.

Ключевые слова: *почечно-клеточный рак, опухолевый тромб, тромбоз нижней полой вены, рак почки, опухоль единственной почки, экстракорпоральная резекция почки, почечная артерия, почечная вена.*

Информация об авторах:
Зотиков А.Е. — https://orcid.org/0000-0002-1688-7756
Грицкевич А.А. — https://orcid.org/0000-0002-5160-925X
Адырхаев З.А. — https://orcid.org/0000-0001-6013-4017
Байтман Т.П. — https://orcid.org/0000-0002-3646-1664
Мирошкина И.В. — https://orcid.org/0000-0002-5341-2100
Полотбек уулу Ж. — https://orcid.org/0000-0002-2424-0493
Автор, ответственный за переписку: Адырхаев З.А. — e-mail: adyrkhaev@gmail.com

Как цитировать:
Зотиков А.Е., Грицкевич А.А., Адырхаев З.А., Байтман Т.П., Мирошкина И.В., Полотбек уулу Ж. Реконструкция почечных сосудов при экстракорпоральной резекции единственной почки. *Кардиология и сердечно-сосудистая хирургия*. 2022;15(3):295–301.
https://doi.org/10.17116/kardio202215031295

Reconstruction of renal vessels during extracorporeal partial nephrectomy of a single kidney

© A.E. ZOTIKOV, A.A. GRITSKEVICH, Z.A. ADYRKHAEV, T.P. BAITMAN, I.V. MIROSHKINA, ZH. POLOTBEK UULU

Vishnevsky National Medical Research Center of Surgery, Moscow, Russia;
Russian Medical Academy for Continuous Professional Education, Moscow, Russia

Abstract

Renal cell carcinoma complicated by venous thrombosis is a difficult surgical problem. Cancer of a single kidney is an indication for partial nephrectomy if there is a prospect for preserving kidney function. In this case, ex vivo surgery may be the only alternative to nephrectomy. Surgical treatment of renal cell carcinoma is effective even if only cytoreductive surgery is possible. The five-year cancer-specific survival rate for such patients is 40—60%. Nephron-sparing surgery is preferred for patients with renal cell carcinoma of a single kidney, but this procedure is not always radical. We present successful extracorporeal partial nephrectomy and reconstruction of renal vessels in a patient with renal cell carcinoma of a single kidney and thrombosis of inferior vena cava.

Keywords: *renal cell carcinoma, tumor thrombus, thrombosis of inferior vena cava, kidney cancer, single kidney tumor, extracorporeal resection of kidney, renal artery, renal vein.*

Information about the authors:
Zotikov A.E. — https://orcid.org/0000-0002-1688-7756
Gritskevich A.A. — https://orcid.org/0000-0002-5160-925X
Adyrkhaev Z.A. — https://orcid.org/0000-0001-6013-4017
Baitman T.P. — https://orcid.org/0000-0002-3646-1664

Miroshkina I.V. — https://orcid.org/0000-0002-5341-2100
Polotbek uulu Zh. — https://orcid.org/0000-0002-2424-0493
Corresponding author: Adyrkhaev Z.A. — e-mail: adyrkhaev@gmail.com

To cite this article:
Zotikov AE, Gritskevich AA, Adyrkhaev ZA, Baitman TP, Miroshkina IV, Polotbek uulu Zh. Reconstruction of renal vessels during extracorporeal partial nephrectomy of a single kidney. *Russ. Jour. of Card. and Cardiovasc. Surg. = Kard. i serd.-sosud. khir.* 2022;15(3):295–301. (In Russ.). https://doi.org/10.17116/kardio202215031295

Введение

В 2017 г. в Российской Федерации впервые были выявлены 617 177 новых случаев злокачественных новообразований. Одними из частых злокачественных новообразований, занимающими 10-е место в структуре онкологической заболеваемости обоих полов, являются злокачественные новообразования почки (ЗНП) (4,0% от всех злокачественных новообразований в РФ) [1]. Особенностью почечно-клеточного рака (ПКР) является способность формировать опухолевые венозные тромбы с распространением в почечную и нижнюю полую вены, что встречается в 4—25% случаев [2].

Опухолевые тромбы при ПКР развиваются при инвазии злокачественной опухоли в стенки почечной, печеночной, надпочечниковой и гонадных вен с возможным последующим интралюминальным распространением в почечную вену и далее в нижнюю полую вену (НПВ). Опухолевые тромбы могут достигать правого предсердия, далее правого желудочка и легочной артерии [3]. Согласно R.J. Neves и H. Zincke, опухолевый тромбоз был классифицирован на 4 уровня [4]:

I — почечная вена, периренальный отдел НПВ;

II — подпеченочный отдел НПВ;

III— внутрипеченочный отдел НПВ:

a — краниальная граница опухолевого тромба не достигает печеночных вен;

b — опухолевый тромб на уровне печеночных вен и выше;

IV — наддиафрагмальный (внутриперикардиальный, внутрипредсердный) отдел НПВ.

ПКР с опухолевым тромбом представляет собой сложную хирургическую проблему, что сопряжено с высоким риском тромбоэмболических осложнений, особенно при дислокации тромба в НПВ [5]. Рак единственной почки при наличии перспективы сохранения функции органа является показанием к нефронсохраняющей резекции почки. Операция *ex vivo* в данном случае может стать единственной альтернативой нефрэктомии. Проведение подобных вмешательств всегда сопровождается резекцией сосудов почки с целью максимальной мобилизации органа. В свою очередь, это требует реконструкции почечных артерии и вены, а зачастую и экстраанатомических операций и/или восстановления множественных ветвей почечной артерии. Операция, как правило, проводится в условиях фармакохолодовой защиты почки.

В доступной литературе нам не удалось найти сообщений об экстракорпоральной резекции при ПКР единственной почки, осложненном опухолевым тромбозом НПВ, с ортотопической реплантацией в условиях фармакохолодовой защиты почки.

Представляем пациента, находившегося на лечении в ФГБУ «НМИЦ хирургии им. А.В. Вишневского» Минздрава России с диагностированным раком единственной правой почки, осложненным опухолевым каваренальным тромбозом.

Пациент *П.*, 65 лет, в июне 2018 г. обратился к врачу по месту жительства с жалобами на тупые, малоинтенсивные боли справа в области поясницы. По данным компьютерной томографии (КТ) органов брюшной полости выявлены следующие изменения **(рис. 1)**: крупная многоузловая трансмурально расположенная опухоль (по рентгенологическим характеристикам — светлоклеточный рак) передних сегментов правой почки размерами 10,1×7,5×9,5 см, распространяется в синус почки; относительно сохранена паренхима остальных сегментов почки; неокклюзирующий васкуляризированный опухолевый тромб в правой почечной вене с распространением в НПВ, компонент в НПВ длиной 62 мм, головка тромба находится на границе с печеночным сегментом НПВ; метастаз в теле правого надпочечника 25×20 мм, левый надпочечник не изменен. Других изменений, в том числе метастазов в легких, внутригрудных, ретроперитонеальных лимфатических узлах, печени, поджелудочной железе, костях, выявлено не было.

Из анамнеза известно, что ранее в связи с огнестрельным ранением пациенту была выполнена левосторонняя нефрэктомия. Пациенту был установлен диагноз: рак единственной правой почки III ст. (cT3bN0M1), интралюминальная инвазия НПВ (каваренальная форма).

Пациент обратился в ФГБУ «НМИЦ хирургии им. А.В. Вишневского» в августе 2018 г. (через 1,5 мес после верификации диагноза). Дополнительно пациенту была выполнена магнитно-резонансная томография (МРТ) органов брюшной полости, по данным которой отмечено увеличение размеров метастаза в правом надпочечнике (+5 мм), увеличение длины компонента опухолевого тромба в НПВ (+5 мм), в остальном без значимых динамических изменений **(рис. 2)**.

В ФГБУ «НМИЦ хирургии им. А.В. Вишневского» 30.08.18 совместно онкоурологами и сосудистыми хирургами было выполнено хирургическое вмешательство: экстракорпоральная резекция правой почки в условиях фармакохолодовой защиты («Кустодиол» + ледовая крошка), резекция верхней группы чашечек с ортотопической реплантацией сосудов, тромбэктомия из НПВ, адреналэктомия справа, парааортальная лимфаденэктомия, дренирование забрюшинного пространства, формирование артериовенозной фистулы на правой лучевой артерии.

В положении больного на спине с валиком под реберной дугой выполнена J-образная лапаротомия. Печень без патологических изменений, асцита нет. Желчный пу-

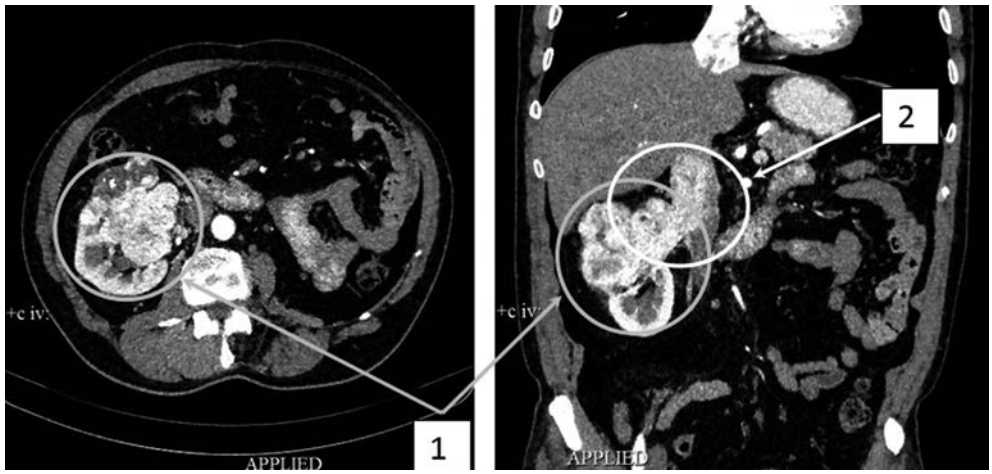

Рис. 1. **КТ органов брюшной полости.**
1 — многоузловая опухоль; 2 — неокклюзирующий васкуляризированный опухолевый тромб в НПВ.

Fig. 1. **CT of the abdomen.**
1 — multinodular tumor; 2 — non-occlusive vascularized tumor thrombus in inferior vena cava.

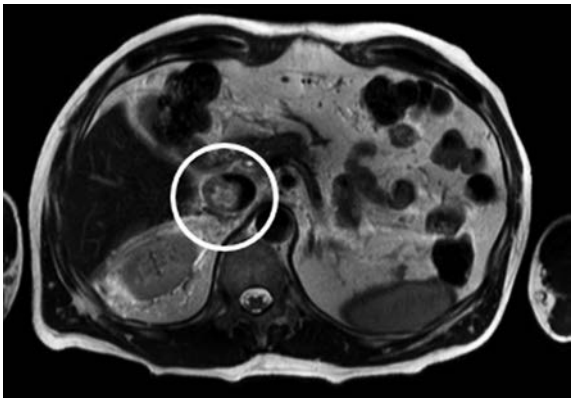

Рис. 2. **Магнитно-резонансная томография. Опухолевый тромб, занимающий две трети просвета НПВ.**

Fig. 2. **MRI. Tumor thrombus in inferior vena cava occupying two-thirds of the lumen.**



Рис. 3. **Интраоперационное УЗИ. Интралюминальная инвазия в НПВ.**

Fig. 3. **Intraoperative ultrasound. Intraluminal invasion of inferior vena cava.**

зырь не напряжен. Правый надпочечник увеличен в размерах за счет метастаза до 30 мм в диаметре. Левая почка отсутствует. Правая почка увеличена в размерах до 25×10 см **(рис. 3)**. Аортокавальной лимфаденопатии не выявлено. По линии Тольда вскрыто забрюшинное пространство справа. Мобилизована правая почка с паранефральной клетчаткой. Выполнена аортокавальная лимфаденэктомия.

Удалена паранефральная клетчатка на морфологическое исследование. По латеральной поверхности в средней трети почки имеется опухолевый узел размерами 10,1×7,5×9,5 см. Опухолевый узел расположен экстраренально на $^1/_3$ объема. Имеются одна почечная артерия до 6 мм в диаметре и одна почечная вена диаметром до 25 мм. При пальпации почечной вены определяются тактильное сопротивление и плотная структура в просвете вены.

Интраоперационно выполнено ультразвуковое исследование (УЗИ). В правой почечной вене определяются тромботические массы неоднородной эхогенности, прослеживаемые на всем протяжении вены, переходящие на НПВ **(см. рис. 3)**.

Выделены элементы почечной ножки, правый мочеточник на протяжении. Структуры почечной ножки взяты на держалки. По данным интраоперационного УЗИ опухолевый тромб длиной 67 мм, головка тромба расположена на границе с печеночным сегментом НПВ. Ретроградного (ниже почечных вен) распространения тромба не выявлено. Следующим этапом выполнена мобилизация почечных сосудов, пересечена почечная артерия в области устья. Культя перевязана, прошита. На дистальный конец почечной артерии наложен сосудистый зажим. НПВ выше интра-



Рис. 4. **а — опухолевый тромб, вывихнутый из НПВ; б — мобилизованная почка, помещенная в лоток с ледовой крошкой, тромб в правой почечной вене.**

Fig. 4. **a — tumor thrombus dislocated from inferior vena cava; b — mobilized kidney placed in a tray with ice chips, thrombus in the right renal vein.**

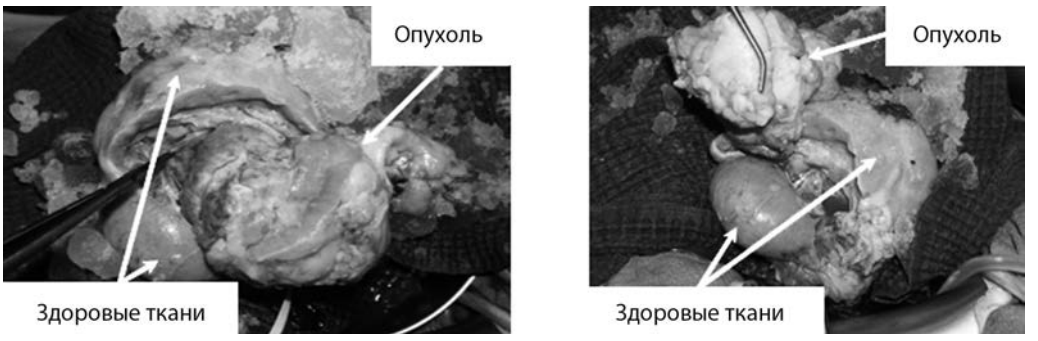

Рис. 5. **Резекция опухоли в пределах здоровых тканей.**

Fig. 5. **Tumor resection within intact tissues.**

люминальной опухолевой массы взята на провизорные резиновые держалки. Левая почечная вена гипоплазирована, диаметр 3,5 мм. Наложены сосудистые зажимы на НПВ ниже печеночных вен, ниже правой почечной вены, пережата левая почечная вена. Выполнена резекция НПВ с выкраиванием капюшона из стенки НПВ в дистальном направлении. Опухолевый тромб вывихнут в рану **(рис. 4а)**. На образовавшийся дефект в НПВ наложен зажим Сатинского. Сняты сосудистые зажимы с НПВ. Почка сразу же выведена в рану, в лоток с ледяной крошкой, и одномоментно налажена перфузия охлажденным раствором «Кустодиол» в почечную артерию в объеме 400 мл **(рис. 4б)**.

Параллельно сосудистыми хирургами выполнено ушивание дефекта в стенке НПВ непрерывным швом полипропиленовой нитью 5/0. Снят зажим Сатинского, удалены провизорные лигатуры с НПВ. Гемостаз адекватный. Проведена дополнительная перфузия раствором «Кустодиол» 400 мл.

Следующим этапом выполнена резекция опухоли в пределах здоровых тканей с отступом 2 мм **(рис. 5)**.

Визуально целостность чашечно-лоханочной системы (ЧЛС) не нарушена. Зияющие сосуды дна резекции ушиты Z-образными швами гликолидной нитью 3/0. Со стороны пересеченной почечной вены извлечена интралюминальная опухолевая масса до уровня сегментарных вен. Интрапаренхиматозная часть интралюминальных сегментарных опухолевых масс иссечена остро с отправкой на морфологическое исследование. Дефект в ЧЛС ушит непрерывным швом гликолидной нитью 4/0. Паренхима почки ушита узловыми швами гликолидной нитью 1/0 **(рис. 6а)**.

Сосудистыми хирургами выполнена имплантация почечной артерии в аорту по типу «конец в бок» на 2 см дистальнее истинного устья почечной артерии непрерывным обвивным швом полипропиленовой нитью 6/0. «Старое» устье почечной артерии ушито полипропиленовой нитью 5/0. Почечная вена реплантирована в НПВ по типу «конец в бок» непрерывным обвивным швом полипропиленовой нитью 5/0. После пуска кровотока перфузия почки визуально удовлетворительная **(рис. 6б)**.

Контроль гемостаза. Время фармакохолодовой защиты составило 120 мин. При ультразвуковом контроле кровоток в почке сохранен. На всем протяжении оперативного пособия проводили холодовую защиту ледяной крошкой (6 л замороженного физиологического раствора). Линия

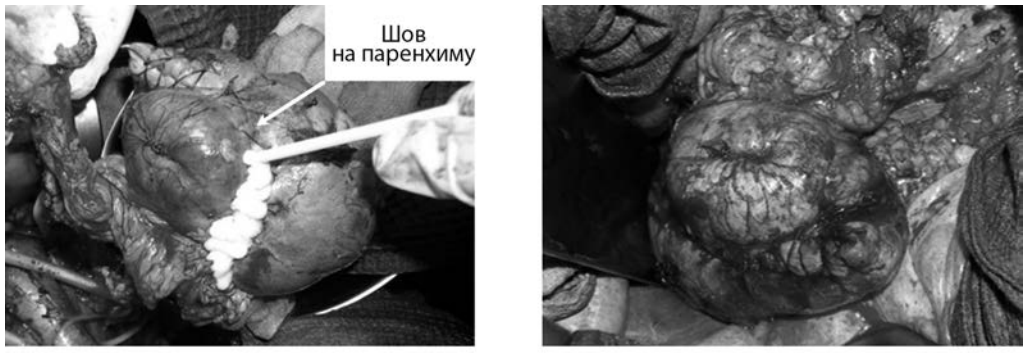

Рис. 6. **а — ушитая паренхима почки; б — почка после пуска кровотока.**
Fig. 6. **a — sutured kidney parenchyma; b — kidney after blood flow release.**

Оценка показателей выделительной функции почек
Evaluation of excretory function

Параметр	До операции	1-й день	Через 3 мес	Через 6 мес
Мочевина, ммоль/л	5,18	9,2	12,4	10,3
Креатинин, мкмоль/л	122	312	183	189
СКФ, мл/мин	66	26	44	43

шва на паренхиме почки дополнительно укрыта гемостатической губкой. Дренирование забрюшинного пространства двумя силиконовыми дренажами (вдоль передней и задней поверхностей почки). Восстановление целостности забрюшинного пространства. Дренирование малого таза одним силиконовым дренажом. Послойное ушивание операционной раны.

Послеоперационный период осложнился острой почечной недостаточностью (RIFLE F [6]), в связи с чем проведены два сеанса гемодиафильтрации. Проводили антибактериальную, инфузионную, гемотрансфузионную, антикоагулянтную терапию. Диурез восстановлен на 6-е сутки после операции. На 12-е сутки в удовлетворительном состоянии пациент выписан из стационара. До операции по лабораторным анализам уровень мочевины составлял 5,18 ммоль/л, креатинин 122 мкмоль/л, скорость клубочковой фильтрации (СКФ) 66 мл/мин, что соответствовало II ст. хронической болезни почек (ХБП). Динамика лабораторных показателей в послеоперационном периоде представлена в **таблице**.

Гистологическое заключение: светлоклеточный ПКР grade 3 единственной правой почки размером 6,7×5,5×5 см с врастанием в паранефральную клетчатку, венозной инвазией и образованием опухолевого тромба в нижней полой вене. В 10 регионарных лимфатических узлах метастазов опухоли не обнаружено. Метастаз светлоклеточного почечно-клеточного рака в правый надпочечник размером 1,7×1,5×2 см.

Пациент находится под динамическим наблюдением. При контрольном осмотре через 42 мес по данным МРТ органов брюшной полости и малого таза признаков рецидива опухоли, метастазов в паренхиматозных органах не выявлено. По ультразвуковым и лабораторным данным отмечается удовлетворительная функция почки, не требующая диализа **(рис. 7 на цв. вклейке)**.

Обсуждение

В медицинском сообществе ведутся активные дискуссии о выборе метода лечения пациентов с ПКР и опухолевым венозным тромбозом. Исходя из общемировой практики и литературных данных, основным видом рекомендуемого хирургического лечения у таких пациентов является нефрэктомия с тромбэктомией из НПВ [2]. Публикация B. Gayed и соавт. [7], вероятно, включает крупнейшую когорту пациентов с нефрэктомией и тромбэктомией при ПКР. В исследование включены 146 пациентов, перенесших нефрэктомию с тромбэктомией из вен в период с 1998 по 2012 г. Летальность в течение 30 дней после операции составила 2,7%. Пятилетняя общая выживаемость и пятилетняя онкоспецифическая выживаемость составили 51% и 40% соответственно. Наличие метастазов является единственным независимым предиктором выживаемости при раке и общей выживаемости у всех пациентов [8].

В клинике урологии ГКБ №1 им. Н.И. Пирогова в период с 2011 г. по апрель 2017 г. были выполнены 26 радикальных/циторедуктивных нефрэктомий с тромбэктомией. Уровень опухолевого тромба составил от I до IV. Методика тромбэктомии определялась уровнем опухолевого тромбоза НПВ. Трехлетняя безрецидивная выживаемость без отдаленных метастазов (M0) составила 63%. Местного рецидивирования заболевания не зафиксировано [9].

В НМИЦ онкологии им. Н.Н. Блохина с 1995 по 2017 г. было выполнено 75 оперативных вмешательств у пациентов с диагностированной опухолью почки с инвазивным опухолевым венозным тромбозом II—IV уровней. Объем хирургического вмешательства включал нефрэктомию, тромбэктомию с резекцией НПВ, удаление солитарных метастазов. Краевая резекция НПВ потребовалась 24% боль-

ных, циркулярная резекция НПВ — 76% (с перевязкой левой почечной вены — 46,7%, с протезированием сегмента НПВ — 45,3%, без протезирования НПВ — 70,7%). Общая, специфическая и безрецидивная 32-месячная выживаемость составила 42,4%, 49,5% и 61,2% соответственно. Авторы пришли к выводу, что наличие развитых венозных коллатералей НПВ и левой почечной вены (ЛПВ) позволяет безопасно выполнять циркулярную резекцию НПВ с перевязкой ЛПВ без ее протезирования [10].

Нефронсохраняющая резекция почки предпочтительна для сохранения ее функции, однако она не всегда может быть онкологически радикальной. Тем не менее данная методика признана стандартом лечения пациентов с ПКР единственной почки, позволяет сохранить приемлемую функцию почек и отказаться от постоянной заместительной почечной терапии (ЗПТ) [2, 7]. Наряду с этим методика имеет преимущество перед трансплантацией почки, учитывая нехватку донорских органов во всем мире. Кроме того, экономически это более рентабельный метод, не требующий какой-либо пролонгированной или иммуносупрессивной терапии, известной своими побочными эффектами [11—19].

Одно из крупнейших исследований, посвященных нефронсохраняющей хирургии при распространении ПКР на НПВ, включает 140 пациентов, которые проходили лечение в Университете Эмори (Атланта) с 2005 по 2016 г. Послеоперационные осложнения были отмечены в 39 (28%) случаях; 90-дневная летальность составила 7%. Четыре пациента умерли из-за послеоперационных осложнений, а 6 летальных исходов были связаны с прогрессированием ПКР. Рецидив ПКР отмечен в 25% случаев. Медиана выживаемости составила 43,8 мес (5-летняя выживаемость — 43%) для всей когорты и 73,6 мес (5-летняя выживаемость — 59%) для пациентов без метастазов. ЗПТ потребовалась в 2 (1%) случаях [20].

Следует упомянуть о пациентах с ПКР единственной почки. «Золотым стандартом» лечения у этой группы пациентов является резекция почки *in situ* [21]. Органосохраняющее лечение, в данном случае резекция почки, позволяет сохранить нормальную функцию почки, что дает возможность избежать хронической почечной недостаточности и необходимости постоянной ЗПТ.

В некоторых случаях, когда резекция почки *in situ* невозможна (множественные, большие или центрально расположенные опухоли), авторы прибегают к экстракорпоральной резекции с орто- или гетеротопической аутотрансплантацией резецированной почки [17, 21]. В настоящее время опыт таких операций невелик, но результаты их удовлетворительные [17, 20, 22—24].

Выбор в пользу экстракорпоральной методики связан с необходимостью реконструкции почечных сосудов, вариантов которых много, и восстановления интрапаренхиматозных ветвей. Подобные операции технически сложные и, очевидно, не могут быть рекомендованы всем пациентам. Тем не менее в ряде случаев применение экстракорпоральной методики может стать единственной альтернативой нефрэктомии. Показаниями для операции *ex vivo* в том числе являются рак единственной почки, невозможность органосохраняющей операции *in corpore* и продолжительная ожидаемая тепловая ишемия почки.

Заключение

Экстракорпоральная резекция единственной или единственной функционирующей почки — технически сложное вмешательство, требующее не только слаженной работы мультидисциплинарной хирургической команды, но и особого подхода к периоперационному обследованию и послеоперационному ведению пациентов. Следует подчеркнуть необходимость тщательного отбора пациентов с абсолютными показаниями к органосохраняющему лечению и соблюдения мультидисциплинарного подхода. Основным критерием успешного лечения является возможность одновременного онкологического излечения и реализации органосохраняющего лечения, что более всего значимо для резекции единственной почки.

При абсолютном соблюдении принципов методики экстракорпоральная резекция почки становится относительно безопасным вариантом органосохраняющего лечения для этой сложной категории пациентов. Она позволяет выполнять полноценную резекцию опухоли с тщательным восстановлением сосудистых и собирательных структур почки. Несмотря на всю сложность операции, она обладает рядом несомненных достоинств: увеличенное время для работы на почке, идеальная визуализация, максимальная фармакохолодовая защита почечной паренхимы, возможность срочного морфологического исследования границ резекции почки.

Авторы заявляют об отсутствии конфликта интересов.
The authors declare no conflicts of interest.

ЛИТЕРАТУРА/REFERENCES

1. *Злокачественные новообразования в России в 2017 году (заболеваемость и смертность).* Под ред. Каприна А.Д., Старинского В.В., Петровой Г.В. М.: МНИОИ им. П.А. Герцена — филиал ФГБУ «НМИЦ радиологии» Минздрава России; 2018.
Malignancies in Russia (2017) (morbidity and mortality). Edited by Kaprin AD, Starinsky VV, Petrova GV. M.: MNIOI im. P.A. Gertsena — filial FGBU «NMITs radiologii» Minzdrava Rossii; 2018. (In Russ.).
https://www.oncology.ru/service/statistics/malignant_tumors/2017.pdf
2. Ljungberg B, Albiges L, Abu-Ghanem Y, et al. European Association of Urology Guidelines on Renal Cell Carcinoma: The 2019 Update. *Eur Urol.* 2019;75(5):799-810.
3. Давыдов М.И., Матвеев В.Б., Волкова М.И. и др. Хирургическое лечение рака почки, осложненного опухолевым венозным тромбозом III—IV уровней. *Онкоурология.* 2016;12(4):21-34.
Davydov MI, Matveev VB, Volkova MI, et al. Surgical treatment of Renal Cell Carcinoma (RCC) with level III—IV venous thrombosis. *Cancer Urol.* 2016;12(4):21-34. (In Russ.).
https://doi.org/10.17650/1726-9776-2016-12-4-21-34

4. Neves RJ, Zincke H. Surgical Treatment of Renal Cancer with Vena Cava Extension. *Br J Urol.* 1987;59(5):390-395. https://doi.org/10.1111/j.1464-410X.1987.tb04832.x
5. Mandhani A, Patidar N, Aga P, et al. A new classification of inferior vena cava thrombus in renal cell carcinoma could define the need for cardiopulmonary or venovenous bypass. *Indian J Urol.* 2015;31(4):327-332. https://doi.org/10.4103/0970-1591.166459
6. Bellomo R, Ronco C, Kellum JA, et al. Acute renal failure definition, outcome measures, animal models, fluid therapy and information technology needs: the Second International Consensus Conference of the Acute Dialysis Quality Initiative (ADQI) Group. *Crit Care.* 2004;8:204-212. https://doi.org/10.1186/cc2872
7. Gayed BA, Youssef R, Darwish O, et al. Multi-disciplinary surgical approach to the management of patients with renal cell carcinoma with venous tumor thrombus: 15 year experience and lessons learned. *BMC Urol.* 2016;16(1):43. https://doi.org/10.1186/s12894-016-0157-3
8. Mickisch G, Garin A, van Poppel H, et al. Radical nephrectomy plus interferon-alfa-based immunotherapy compared with interferon alfa alone in metastatic renal-cell carcinoma: A randomised trial. *Lancet.* 2001;358(9286):966-970. https://doi.org/10.1016/S0140-6736(01)06103-7
9. Котов С.В., Кириенко А.И., Юсуфов А.Г. и др. Интраоперационные и онкологические результаты лечения пациентов с почечно-клеточным раком и распространением опухолевого тромба по венозной системе. *Онкоурология.* 2018;14(1):57-67. Kotov SV, Kirienko AI, Yusufov AG, et al. Intraoperative and oncological results of treatment of patients with renal cell carcinoma and venous tumor thrombus. *Cancer Urol.* 2018;14(1):57-67. (In Russ.). https://doi.org/10.17650/1726-9776-2018-14-1-57-67
10. Давыдов М.И., Матвеев В.Б., Волкова М.И. и др. Резекция нижней полой вены у больных раком почки с массивным опухолевым тромбозом. *Онкоурология.* 2018;14(2):15-25. Davydov MI, Matveev VB, Volkova MI, et al. Resection of inferior vena cava in patients with renal cell carcinoma and advanced venous thrombosis. *Cancer Urol.* 2018;14(2):15-25. (In Russ.). https://doi.org/10.17650/1726-9776-2018-14-2-15-25
11. McKiernan J, Simmons R, Katz J, Russo P. Natural history of chronic renal insufficiency after partial and radical nephrectomy. *Urology.* 2002;59(6):816-820. https://doi.org/10.1016/S0090-4295(02)01501-7
12. Rocco MV, Frankenfield DL, Hopson SD, McClellan WM. Relationship between clinical performance measures and outcomes among patients receiving long-term hemodialysis. *Ann Intern Med.* 2006;145(7):512-519. https://doi.org/10.7326/0003-4819-145-7-200610030-00009
13. Foley RN. Clinical Epidemiology Of Cardiovascular Disease In Chronic Kidney Disease. *J Ren Care.* 2010;36:4-8. https://doi.org/10.1111/j.1755-6686.2010.00171.x
14. Lin S, Koford JK, Baird BC, et al. The association between length of post-kidney transplant hospitalization and long-term graft and recipient survival. C*l*in *Transplant.* 2006;20(2):245-252. https://doi.org/10.1111/j.1399-0012.2005.00476.x
15. Agochukwu NQ, Metwalli AR, Kutikov A, et al. Economic Burden of Repeat Renal Surgery on Solitary Kidney — Do the Ends Justify the Means? A Cost Analysis. *J Urol.* 2012;188(5):1695-1700. https://doi.org/10.1016/j.juro.2012.07.029
16. McAdams-DeMarco MA, King EA, Luo X, et al. Frailty, Length of Stay, and Mortality in Kidney Transplant Recipients. *Ann Surg.* 2017;266(6):1084-1090. https://doi.org/10.1097/SLA.0000000000002025
17. Грицкевич А.А., Мирошкина И.В., Пьяникин С.С. и др. Экстракорпоральная резекция почки в условиях фармакохолодовой ишемии при почечно-клеточном раке. *Хирургия. Журнал им. Н.И. Пирогова.* 2017;(1):42-47. Gritskevich AA, Miroshkina IV, Piyanikin SS, et al. Extracorporeal partial nephrectomy under pharmaco-cold ischemia for renal cell carcinoma. *Khirurgiya. Zhurnal im N.I. Pirogova.* 2017;1:42-47. https://doi.org/10.17116/hirurgia2017142-47
18. Tsampalieros A, Knoll GA, Dixon S, et al. Case Mix, Patterns of Care, and Inpatient Outcomes Among Ontario Kidney Transplant Centers: A Population-Based Study. *Can J Kidney Heal Dis.* 2018;5:1-16. https://doi.org/10.1177/2054358117730053
19. Yoshida K, Kondo T, Takagi T, et al. Clinical outcomes of repeat partial nephrectomy compared to initial partial nephrectomy of a solitary kidney. *Int J Clin Oncol.* 2020;25(6):1155-1162. https://doi.org/10.1007/s10147-020-01633-w
20. Master VA, Ethun CG, Kooby DA, et al. The value of a cross-discipline team-based approach for resection of renal cell carcinoma with IVC tumor thrombus: A report of a large, contemporary, single-institution experience. *J Surg Oncol.* 2018;118(8):1219-1226. https://doi.org/10.1002/jso.25271
21. Lee DJ, Hruby G, Benson MC, McKiernan JM. Renal function and oncologic outcomes in nephron sparing surgery for renal masses in solitary kidneys. *World J Urol.* 2011;29(3):343-348. https://doi.org/10.1007/s00345-010-0576-9
22. Kulisa M, Bensouda A, Vaziri N, et al. Tumeurs rénales complexes sur rein unique: résultats de la chirurgie partielle *ex vivo* avec autotransplantation. *Progrès en Urol.* 2010;20(3):194-203. https://doi.org/10.1016/j.purol.2009.10.019
23. Abraham GP, Siddaiah AT, Ramaswami K, et al. Ex-vivo nephron-sparing surgery and autotransplantation for renal tumours: Revisited. *Can Urol Assoc J.* 2014;8(9-10):728-732. https://doi.org/10.5489/cuaj.1775
24. Bourgi A, Aoun R, Ayoub E, Moukarzel M. Experience with Renal Autotransplantation: Typical and Atypical Indications. *Adv Urol.* 2018;2018:3404587. https://doi.org/10.1155/2018/3404587

Поступила 11.03.2022
Received 11.03.2022
Принята к печати 29.03.2022
Accepted 29.03.2022

К статье *Р.А. Алиева и соавт.* «Особенности хирургического лечения постинфарктного разрыва межжелудочковой перегородки у пациентов, оперированных в разные сроки после острого инфаркта миокарда»

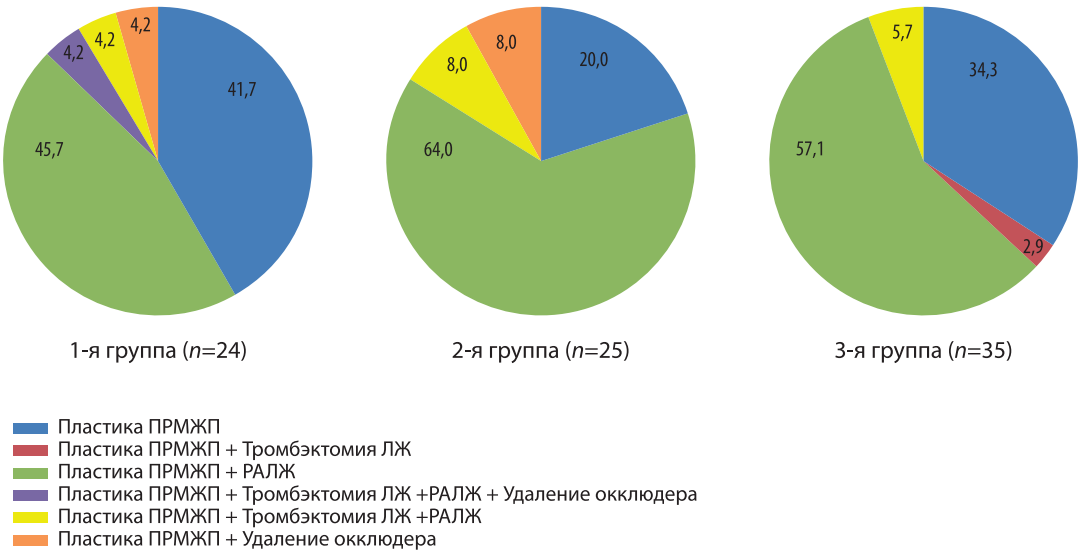

***Рис. 2.* Объем хирургического вмешательства по восстановлению геометрии ЛЖ у пациентов с ПРМЖП.**
ЛЖ — левый желудочек; РАЛЖ — резекция аневризмы ЛЖ; ПРМЖП — постинфарктный разрыв межжелудочковой перегородки.

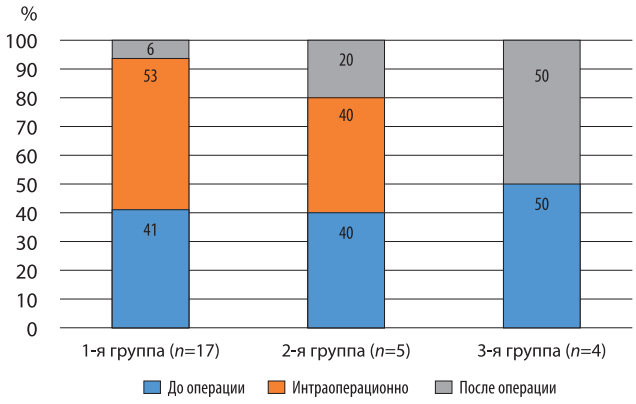

***Рис. 5.* Распределение пациентов с ПРМЖП по срокам ВАБК во всех группах.**

***Fig. 5.* Distribution of patients with VSD depending on timing of IABP in all groups.**

К статье *А.Е. Зотикова и соавт.* «Реконструкция почечных сосудов при экстракорпоральной резекции единственной почки»

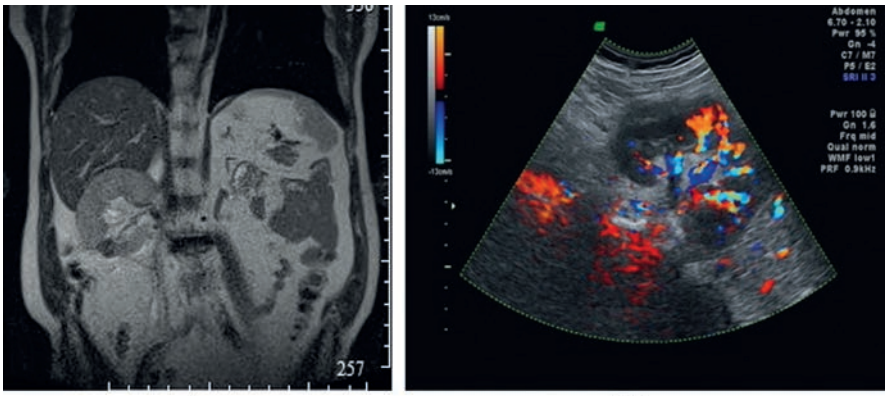

а/a б/b

***Рис. 7.* Послеоперационное обследование.**
а — магнитно-резонансная томография через 42 мес. Данных за рецидив рака нет; б — УЗИ единственной правой почки через 42 мес. Кровоснабжение почки восстановлено полностью.

***Fig. 7.* Postoperative examination.**
a — magnetic resonance imaging after 42 months. No data on cancer recurrence; b — ultrasound of the right kidney after 42 months. Complete recovery of blood flow.