Кардиология и сердечно-сосудистая хирургия
2022, Т. 15, №3, с. 292–294
https://doi.org/10.17116/kardio202215031292

Russian Journal of Cardiology and Cardiovascular Surgery
2022, vol. 15, No. 3, pp. 292–294
https://doi.org/10.17116/kardio202215031292

Хирургическое лечение осложненного ревматического митрального стеноза

© Е.П. ЕВСЕЕВ, Э.В. БАЛАКИН, Я.А. АЙДАМИРОВ, А.Н. ДЗЕРАНОВА, В.А. ИВАНОВ

ФГБНУ «Российский научный центр хирургии им. акад. Б.В. Петровского», Москва, Россия

Резюме

Ревматический митральный стеноз — это один из наиболее часто встречающихся пороков сердца. Пациент 53 лет поступил в тяжелом состоянии с критическим митральным стенозом и хронической сердечной недостаточностью IV класса по NYHA. Выполнены протезирование митрального клапана механическим протезом, пластика трикуспидального клапана по De Vega. Течение послеоперационного периода без осложнений. Пациент выписан на 8-е сутки после операции.

Ключевые слова: *порок сердца, митральный стеноз, ревматизм.*

Информация об авторах:
Евсеев Е.П. — https://orcid.org/0000-0002-3806-9658
Балакин Э.В. — https://orcid.org/0000-0002-9658-6725
Айдамиров Я.А. — https://orcid.org/0000-0003-3870-1040
Дзеранова А.Н. — https://orcid.org/0000-0002-7916-1151
Иванов В.А. — https://orcid.org/0000-0001-6277-0375
Автор, ответственный за переписку: Балакин Э.В. — e-mail: derarst@gmail.com

Как цитировать:
Евсеев Е.П., Балакин Э.В., Айдамиров Я.А., Дзеранова А.Н., Иванов В.А. Хирургическое лечение осложненного ревматического митрального стеноза. *Кардиология и сердечно-сосудистая хирургия*. 2022;15(3):292–294. https://doi.org/10.17116/kardio202215031292

Surgical treatment of complicated severe rheumatic mitral stenosis

© E.P. EVSEEV, E.V. BALAKIN, YA.A. AIDAMIROV, A.N. DZERANOVA, V.A. IVANOV

Petrovsky Russian Scientific Center of Surgery, Moscow, Russia

Abstract

Rheumatic mitral stenosis is one of the most common heart diseases. A 53-year-old patient admitted with severe mitral stenosis and heart failure NYHA class IV. The patient underwent mitral valve replacement with mechanical prosthesis and tricuspid valve repair. Postoperative period was uneventful. The patient was discharged after 8 postoperative days without any complication.

Keywords: *heart disease, mitral stenosis, rheumatism.*

Information about the authors:
Evseev E.P. — https://orcid.org/0000-0002-3806-9658
Balakin E.V. — https://orcid.org/0000-0002-9658-6725
Aidamirov Ya.A. — https://orcid.org/0000-0003-3870-1040
Dzeranova A.N. — https://orcid.org/0000-0002-7916-1151
Ivanov V.A. — https://orcid.org/0000-0001-6277-0375
Corresponding author: Balakin E.V. — e-mail: derarst@gmail.com

To cite this article:
Evseev EP, Balakin EV, Aidamirov YaA, Dzeranova AN, Ivanov VA. Surgical treatment of complicated severe rheumatic mitral stenosis. *Russ. Jour. of Card. and Cardiovasc. Surg.* = *Kard. i serd.-sosud. khir.* 2022;15(3):292–294. (In Russ.). https://doi.org/10.17116/kardio202215031292

Лечение митрального стеноза (МС) — одно их старейших направлений кардиохирургии. История изучения МС насчитывает уже несколько веков, начиная с описания в 1705 г. Реймондом Вьессеном [1]. Это заболевание в настоящее время достаточно редко встречается в развитых странах, однако является одним из наиболее частых приобретенных пороков сердца в развивающихся странах. Принципы ранней диагностики МС с помощью аускультации и эхокардиографии разработаны и успешно применяются. Варианты лечения разнообразны: чрескожная баллонная вальвулодилатация, хирургическое протезирование митрального клапана (МК), пластика МК или эндоваску-

лярное протезирование МК. Однако, несмотря на все эти возможности, все еще встречаются тяжелые случаи МС.

Пациент *Х.*, 53 года, поступил в отделение приобретенных пороков сердца РНЦХ им. акад. Б.В. Петровского 11.12.20 с диагнозом: хроническая ревматическая болезнь сердца, критический митральный стеноз, трикуспидальная недостаточность 3-й ст., постоянная форма фибрилляции предсердий, хроническая сердечная недостаточность IV класса по классификации NYHA. Из анамнеза известно, что в 14-летнем возрасте пациенту был поставлен диагноз «ревматизм». На диспансерном наблюдении не находился, противоревматическую профилактику не получал. С 2017 г. начал отмечать появление и нарастание одышки, эпизоды неритмичного сердцебиения. Тогда же были выявлены МС и фибрилляция предсердий, предлагали оперативное лечение, от которого пациент отказался. В 2020 г. отметил усиление одышки, увеличение живота в объеме. Больного 2 раза госпитализировали с декомпенсацией сердечной недостаточности. В связи с рефрактерной к медикаментозной терапии сердечной недостаточностью был переведен в наш стационар. На момент поступления состояние пациента тяжелое. Жалобы на одышку в покое, неритмичное сердцебиение, асцит, двусторонний гидроторакс и отеки нижних конечностей. При физикальном обследовании: на коже туловища папулезная сыпь с участками экскориаций, нижние конечности отечны с выраженными трофическими нарушениями в виде язвенных дефектов, участков лихенификации и шелушения в области голеней. При пальпации органов брюшной полости печень выступает из-под края реберной дуги на 5—6 см. По данным трансторакальной эхокардиографии фракция изгнания левого желудочка — 52%, конечно-диастолический размер — 4,5 см, конечно-систолический размер — 3,0 см, передне-задний размер левого предсердия — 6,5 см, размер левого предсердия из апикальной позиции — 6,2 ´9,2 см, объем левого предсердия — 270 мл, створки и подклапанные структуры МК утолщены за счет фиброза и кальциноза, подвижность снижена, площадь отверстия МК — 0,8 см^2, пиковый градиент давления на МК — 30 мм рт.ст., средний градиент давления — 12 мм рт.ст., диаметр фиброзного кольца МК — 43 мм, митральная регургитация 2-й ст., трикуспидальная регургитация 3 ст., диаметр фиброзного кольца трикуспидального клапана — 43 мм, систолическое давление в легочной артерии — 80—85 мм рт.ст. **(рис. 1)**. По данным УЗИ органов брюшной полости: признаки кардиального цирроза печени, спленомегалии, асцита. По данным спирометрии отмечено резкое нарушение вентиляции комбинированного типа. В биохимическом анализе крови выявлено повышение общего билирубина до 31 мкмоль/л, повышение прямого билирубина до 21 мкмоль/л.

Учитывая клинико-инструментальную картину, пациенту было показано хирургическое лечение в объеме коррекции митрально-трикуспидального порока сердца. 14.12.20 выполнили протезирование митрального клапана механическим протезом Medtronic 29 мм, пластику трикуспидального клапана по De Vega. Доступ к сердцу осуществили через срединную стернотомию. Из правой плевральной полости эвакуировали 2 л серозной жидкости, из левой плевральной полости — 1,5 л, из брюшной полости — около 5 л. Выраженный спаечный процесс в полости перикарда потребовал длительного кардиолиза. Подключение аппарата искусственного кровообращения выполнили по схеме «аорта — полые вены». Защиту миокарда осуществили раствором «Кустодиол» (3000 мл). При ревизии трехстворчатого клапана выявили аннулоэктазию до 43 мм, уплотнения и фиброзные изменения створок, незначительное сращение их по комиссурам. Выполнили аннулопластику по De Vega (полукисетные швы затянули на шаблоне 32 мм). При ревизии МК выявили изменения клапана по типу «рыбий рот»: створки утолщены, фиброзно изменены, с участками кальциноза, спаяны по комиссурам, хордальный аппарат укорочен, спаян, головки папиллярных мышц прилежат к телу створок **(рис. 2)**. Створки МК иссекли, а в митральную позицию имплантировали механический протез Medtronic 29 мм. Длительность искусственного кровообращения составила 93 мин, длительность ишемии миокарда — 66 мин.

Послеоперационный период осложнился умеренной сердечно-сосудистой недостаточностью, потребовавшей кар-

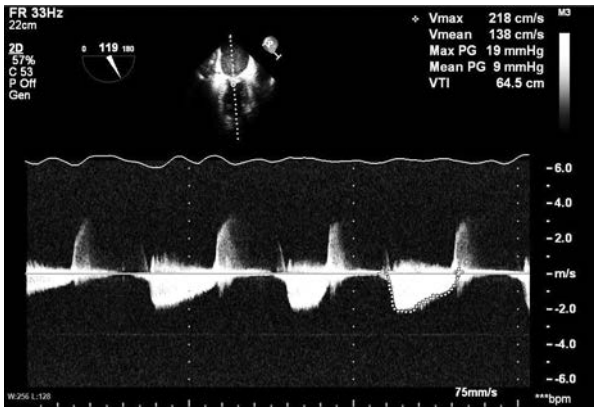

Рис. 1. **Чреспищеводная эхокардиография митрального клапана.**

Fig. 1. **Transesophageal echocardiography of the mitral valve.**

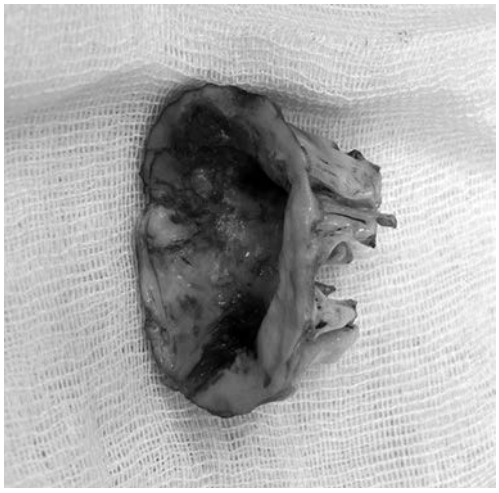

Рис. 2. **Внешний вид иссеченного клапана.**

Fig. 2. **Excised mitral valve.**

диотонической и вазопрессорной поддержки, нарушениями ритма в виде тахиформы фибрилляции-трепетания предсердий, энцефалопатией. В послеоперационном периоде по дренажам получено около 3,5 л транссудата. Дренажи удалены на 4-е сутки, после значительного уменьшения объема отделяемого. Больной переведен в палату из отделения реанимации на 5-е сутки после операции. Заживление послеоперационного шва первичным натяжением. Пациент выписан в удовлетворительном состоянии на 8-е сутки после операции.

Обсуждение

Наиболее частой причиной митрального стеноза является хроническая ревматическая болезнь сердца (ХРБС). В мире насчитывается около 15,6—19,6 млн человек с ХРБС [2]. В развивающихся странах ее частота может достигать 0,6% [3]. Важную роль в формировании ревматического МС играет отсутствие ранней диагностики, диспансерного наблюдения и профилактики ХРБС [4]. В описанном случае ХРБС была выявлена в подростковом возрасте, однако наблюдение и вторичная профилактика не проводились. Это привело к развитию тяжелого МС через 40 лет. Сниженная критика к собственному состоянию также сыграла большую роль в утяжелении порока сердца. Несмотря на ухудшение качества жизни и наличие показаний, пациент согласился на операцию с большой задержкой.

Выраженный спаечный процесс — нечастая находка при ревматическом поражении сердца. По-видимому, частые ревматические атаки, оставленные без должного внимания, и отсутствие диспансерного наблюдения и профилактики в итоге привели к ревматическому панкардиту.

При тяжелом МС часто выявляют двусторонний гидроторакс. Важно интраоперационно выполнить дренирование плевральных полостей, так как это улучшает функцию легких в послеоперационном периоде. С этой же целью возможно интраоперационно выполнить лапароцентез доступом через апоневроз. В описанном клиническом случае было получено около 9 л транссудата. В ближайшие послеоперационные дни по плевральным дренажам было получено еще около 3,5 л транссудата.

В случаях декомпенсации митрального стеноза с развитием острой сердечно-сосудистой недостаточности возможно проведение веноартериальной экстракорпоральной мембранной оксигенации как в предоперационном, так и послеоперационном периодах. Подобная методика используется нечасто, но в отдельных случаях позволяет спасать крайне тяжелых больных [5].

По данным многочисленных исследований выраженная сопутствующая функциональная трикуспидальная недостаточность требует обязательной коррекции. Это способствует улучшению отдаленных результатов и повышению качества жизни пациентов [6]. В вышеописанном случае выполнили пластику трикуспидального клапана по De Vega. Затягивание полукисетных швов на шаблоне позволяет обеспечить прогнозируемый размер фиброзного кольца. По сравнению с пластикой трикуспидального клапана по Batista пластика по DeVega способствует более равномерному затягиванию полукисетных швов. По нашим данным, при диаметре фиброзного кольца до 45 мм пластика по De Vega обладает приемлемыми отдаленными результатами [7].

Вышеописанный клинический пример наглядно демонстрирует, что и в настоящее время лечение МС может быть непростой проблемой. Однако накопленный клинический опыт позволяет с успехом справляться с данной клинической задачей.

Авторы заявляют об отсутствии конфликта интересов.
The authors declare no conflicts of interest.

ЛИТЕРАТУРА/REFERENCES

1. Chandrashekhar Y, Westaby S, Narula J. Mitral stenosis. *The Lancet*. 2009;374(9697):1271-1283. https://doi.org/10.1016/S0140-6736(09)60994-6
2. Carapetis JR, Steer AC, Mulholland EK, Weber M. The global burden of group A streptococcal diseases. *Lancet Infect Dis*. 2005;5(11):685-694. https://doi.org/10.1016/S1473-3099(05)70267-X
3. Padmavati S. Rheumatic fever and rheumatic heart disease in India at the turn of the century. *Indian Heart J*. 2001;53(1):35-37.
4. Ray R, Chambers J. Mitral valve disease. *Int J Clin Pract*. 2014; 68(10):1216-1220. https://doi.org/10.1111/ijcp.12321
5. Белаш С.А., Хананов Н.Ю., Думаньян Е.С., Скопец А.А., Якуба И.И., Барбухатти К.О. Случай успешного применения эстракорпоральной мембранной оксигенации при критическом митральном стенозе с тромбозом левого предсердия. *Вестник трансплантологии и искусственных органов*. 2015;17(3):65-69. Belash SA, Khananov NYu, Dumanyan ES, Skopets AA, Yakuba II, Barbukhatti KO. extracorporeal membrane oxygenation for critical mitral stenosis with thrombosis of the left atrium. *Russ J Transplantology Artif Organs*. 2015;17(3):65-69. (In Russ.). https://doi.org/10.15825/1995-1191-2015-3-65-69
6. Anyanwu AC, Adams DH. Functional Tricuspid Regurgitation in Mitral Valve Disease: Epidemiology and Prognostic Implications. *Semin Thorac Cardiovasc Surg*. 2010;22(1):69-75. https://doi.org/10.1053/j.semtcvs.2010.05.006
7. Иванов В.А., Евсеев Е.П., Семенова Е.В., Айдамиров Я.А., Попов С.О., Ярыгин И.В., Никитюк Т.Г. Непосредственные и отдаленные результаты аннулопластики трикуспидального клапана по методике де Вега. *Клиническая и экспериментальная хирургия. Журнал им. акад. Б.В. Петровского*. 2015;3:25-30. Ivanov VA, Evseev EP, Semenova EV, Aidamirov IA, Popov SO, Yarygin IV, Nikityuk TG. Immediate and long-term results of de-Vega tricuspid valve repair. *Clinical and experimental surgery. Petrovsky Journal*. 2015;3:25-30. (In Russ.).

Поступила 16.03.2021
Received 16.03.2021
Принята к печати 17.04.2021
Accepted 17.04.2021