Кардиология и сердечно-сосудистая хирургия
2022, Т. 15, №3, с. 285–291
https://doi.org/10.17116/kardio202215031285

Russian Journal of Cardiology and Cardiovascular Surgery
2022, vol. 15, No. 3, pp. 285–291
https://doi.org/10.17116/kardio202215031285

Хирургическая коррекция расслаивающей аневризмы верхней брыжеечной артерии у ребенка с синдромом Элерса—Данлоса IV типа

© М.А. АБРАМЯН[1, 3], Э.Р. ЧАРЧЯН[2], М.Г. ПУРСАНОВ[1], А.В. БЕДИН[1]

[1]ГБУЗ города Москвы «Морозовская детская городская клиническая больница ДЗМ», Москва, Россия;
[2]ФГБНУ «Российский научный центр хирургии им. акад. Б.В. Петровского», Москва, Россия;
[3]ФГАОУ ВО «Российский университет дружбы народов», Москва, Россия

Резюме

В статье представлен опыт успешного хирургического лечения расслаивающей аневризмы верхней брыжеечной артерии при редком варианте анатомии висцеральных артерий у ребенка 13 лет с синдромом Элерса—Данлоса IV типа. Авторами применен уникальный гибридный подход эндоваскулярного обеспечения протезирования пораженной артерии с удалением аневризмы. Описания лечения данной патологии в детском возрасте единичны в мировой литературе.

Ключевые слова: *аневризмы висцеральных ветвей, синдром Элерса—Данлоса, протезирование, диссекция, хирургическое лечение.*

Информация об авторах:
Абрамян М.А. — https://orcid.org/0000-0003-4018-6287
Чарчян Э.Р. — https://orcid.org/0000-0003-3164-2877
Пурсанов М.Г. — https://orcid.org/0000-0002-1421-1795
Бедин А.В. — https://orcid.org/0000-0001-8489-6438
Автор, ответственный за переписку: Бедин А.В. — e-mail: alekseybedin@gmail.com

Как цитировать:
Абрамян М.А., Чарчян Э.Р., Пурсанов М.Г., Бедин А.В. Хирургическая коррекция расслаивающей аневризмы верхней брыжеечной артерии у ребенка с синдромом Элерса—Данлоса IV типа. *Кардиология и сердечно-сосудистая хирургия*. 2022;15(3):285–291.
https://doi.org/10.17116/kardio202215031285

Surgical treatment of superior mesenteric artery aneurysm and dissection in a child with Ehlers-Danlos syndrome type IV

© M.A. ABRAMYAN[1, 3], E.R. CHARCHYAN[2], M.G. PURSANOV[1], A.V. BEDIN[1]

[1]Morozovskaya Pediatric Municipal Clinical Hospital, Moscow, Russia;
[2]Petrovsky Russian Scientific Center of Surgery, Moscow, Russia;
[3]Peoples' Friendship University of Russia, Moscow, Russia

Abstract

The authors report successful surgical treatment of superior mesenteric artery aneurysm and dissection in a 13-year old patient with a rare variant of visceral vascular anatomy and Ehlers-Danlos syndrome type IV. Surgeons applied a unique hybrid approach to endovascular repair of superior mesenteric artery with aneurysm resection. Descriptions of the treatment of this pathology in childhood are rare in the world literature.

Keywords: *visceral artery aneurysm, Ehlers-Danlos syndrome, replacement, dissection, surgical treatment.*

Information about the authors:
Abramyan M.A. — https://orcid.org/0000-0003-4018-6287
Charchyan E.R. — https://orcid.org/0000-0003-3164-2877
Pursanov M.G. — https://orcid.org/0000-0002-1421-1795
Bedin A.V. — https://orcid.org/0000-0001-8489-6438
Corresponding author: Bedin A.V. — e-mail: alekseybedin@gmail.com

To cite this article:
Abramyan MA, Charchyan ER, Pursanov MG, Bedin AV. Surgical treatment of superior mesenteric artery aneurysm and dissection in a child with Ehlers-Danlos syndrome type IV. *Russ. Jour. of Card. and Cardiovasc. Surg. = Kard. i serd.-sosud. khir.* 2022;15(3):285–291. (In Russ.).
https://doi.org/10.17116/kardio202215031285

Введение

Аневризмы брюшного отдела аорты и висцеральных ветвей при аутопсии составляют 0,1—0,2% от всех типов аневризм [1]. Среди них аневризмы бассейна верхней брыжеечной артерии обнаруживают в 8% случаев. У детей истинные аневризмы висцеральных сосудов клинически проявляются крайне редко и обнаруживают себя в старшем возрасте. Наиболее частой причиной формирования аневризм у детей является группа наследственных патологий соединительной ткани, детерминирующих изменения в сосудистой стенке, например синдром Элерса—Данлоса (СЭД). Это гетерогенная группа наследственных нарушений соединительной ткани, ведущими проявлениями которых являются гиперрастяжимость, хрупкость кожи и гипермобильность суставов, задержка заживления ран с атрофическим рубцеванием, склонность к петехиям [1].

Клинические формы различаются между собой доминированием того или иного симптомокомплекса. Распространены следующие формы, вызванные аутосомно-доминантными дефектами коллагенов: гипермобильный (hypermobility), классический (classical), затрагивающий коллагены типов I и V, ахондропластический тип (arthrochalasis) и сосудистые формы, встречающиеся с частотой 1:250 000 [2].

Сосудистый тип (IV тип) (5—10%) считается весьма серьезным заболеванием из-за риска профузных кровотечений из внутренних органов или разрывов кровеносных сосудов. Диагноз довольно часто ставится после развития серьезных осложнений или посмертно ввиду трудности верификации и редкости патологии [3]. По результатам исследований в течение первых 20 лет жизни 18% летальных исходов приходится на мужской пол и 7% — на женский. Жизнеугрожающими осложнениями и причинами смерти при сосудистом типе СЭД являются разрывы артерий крупного и среднего диаметра, а также разрывы кишечника и полых органов, в частности беременной матки [4, 5]. Наиболее часто поражаются внутренние сонные и позвоночные артерии, экстра- и интракраниальные отделы позвоночных артерий. СЭД IV типа является фактором риска инсульта в молодом возрасте [7]. Характерны цереброваскулярные аневризмы, зачастую ложные и расслаивающие [8]. Экстрацеребральные сосудистые осложнения могут быть жизнеугрожающими и завершаться летальным исходом в молодом возрасте. За счет крайне малой толщины комплекса «интима — медиа» артерий эластического типа у пациентов с СЭД IV типа увеличивается частота артериальной диссекции во время гемодинамических стрессов [6].

Некоторые авторы описывают случаи спонтанного разрыва аневризм крупных артерий у пациентов разного возраста при СЭД классического типа. Учитывая генерализованную хрупкость сосудистой стенки, авторы придерживаются консервативных методов лечения этих пациентов, считая необходимым прибегать к хирургической коррекции только в ургентных ситуациях [8—10].

В литературе описаны единичные случаи успешного шунтирования или протезирования расслаивающей аневризмы верхней брыжеечной артерии (ВБА) ввиду высокой частоты массивных кровотечений и несостоятельности анастомоза с летальностью 10—41% [3, 8]. Частота отдаленных осложнений, связанных с тромбозом протеза или аневризмой в зоне анастомоза, достигает 40%. В связи с этими данными при повторном вмешательстве эндоваскулярный подход считается более предпочтительным, чем открытая коррекция [11, 12].

Случаев успешного эндоваскулярного лечения взрослых пациентов с IV типом СЭД также немного: стентирование аневризмы печеночной артерии [13], эндоваскулярное лечение аневризмы подвздошной артерии у пациента 57 лет [16]. Однако зачастую отдаленные результаты неизвестны. Серьезные артериальные осложнения при СЭД требуют реконструктивных операций с использованием соответствующего материала (стенты, протезы, микроспирали для эмболизации аневризм).

G.S. Oderich и соавт. [8] представили тридцатилетний опыт наблюдения и лечения пациентов с СЭД IV типа, в числе которых у 6 пациентов была выявлена аневризма ВБА, у 1 пациента — аневризма нижней брыжеечной артерии. Возраст пациентов был старше 18 лет. Несмотря на относительно невысокий риск интраоперационных фатальных осложнений, частота протез-ассоциированных осложнений в раннем и отдаленном послеоперационных периодах была высокой (3 пациента умерли из-за кровотечения). В отдаленном периоде умерли 38,7% пациентов, а 50-летняя выживаемость составила 68%.

Описаны единичные случаи аневризмы ВБА нетравматического генеза у детей, и, к сожалению, мы нашли только 2 публикации положительного исхода их лечения. В одном случае нетравматический разрыв аневризмы ВБА у десятилетней пациентки с СЭД IV типа был признан авторами неоперабельным. От эндоваскулярного лечения авторы отказались ввиду высокого риска ишемии дистально расположенных органов или повторного разрыва аневризмы. В связи с этим выполнена двукратная чрескожная инфузия тромбина в зону аневризмы под ультразвуковым контролем и эпидуральной анестезией. Удалось полностью закрыть аневризму, при этом избежав ишемии кишечника. Срок наблюдения за пациенткой на момент написания статьи составлял 6 мес.

Другой случай успешного лечения представлен коллегами из Чехии в 2000 г. (резекция и протезирование венозным графтом у ребенка 12 лет с отдаленным периодом наблюдения 7 лет) [9].

В 2012 г. K. De Leeuw и соавт. [14] описали пациента 9 лет с диагностированным в возрасте 6 лет классическим типом СЭД и аневризмой ВБА. Авторы имплантировали стент-графт в область аневризмы доступом через общую бедренную артерию, но во время процедуры произошел разрыв аневризмы, и в экстренном порядке была выполнена лапаротомия. ВБА была перевязана выше и ниже аневризмы. Вариант реконструкции артерии авторы сочли невозможным из-за технических трудностей и состояния сосудистой стенки. Помимо этого, при удалении системы доставки стент-графта расслоилась общая бедренная артерия, и последняя была перевязана. В послеоперационном периоде развился некроз тонкой и слепой кишки. Пациент умер на 9-й день лечения от полиорганной недостаточности.

Клинический случай

Девочка, 13 лет, поступила с жалобами на боли в животе, слабость, рвоту. Заболела остро в день поступления. Ребенок — инвалид детства. При рождении — субарахно-

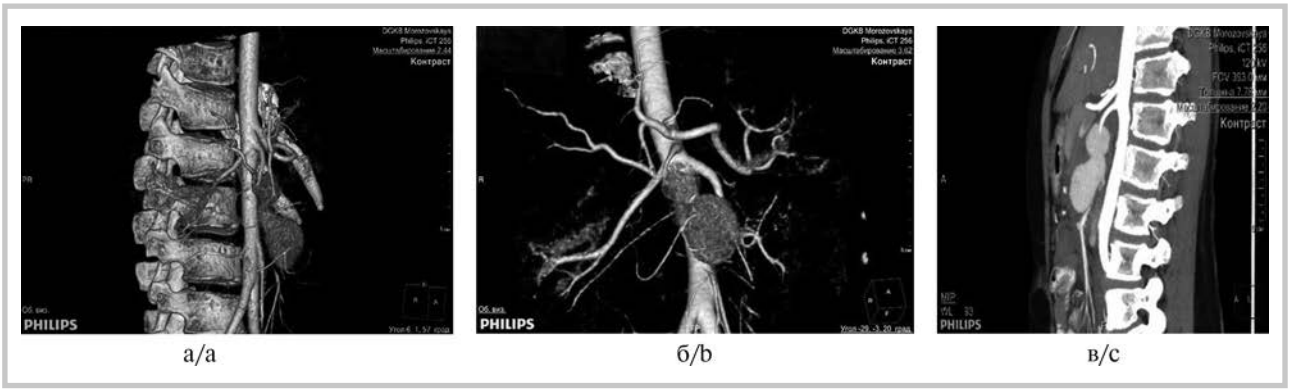

а/a б/b в/c

Рис. 1. **КТ с 3D реконструкцией. Вариант анатомии ЦМБ 3-го типа по N. Michels: замещающая правая печеночная артерия, отходящая от ВБА. Аневризма ВБА.**
а — сагиттальная 3D реконструкция; б — фронтальная 3D реконструкция; в — сагиттальный срез.

Fig. 1. **CT with 3D imaging. Michels type 3 of vascular anomaly: a replaced right hepatic artery arising from superior mesenteric artery. Aneurysm of superior mesenteric artery.**
a — sagittal 3D scan; b — frontal 3D scan; c — sagittal image.

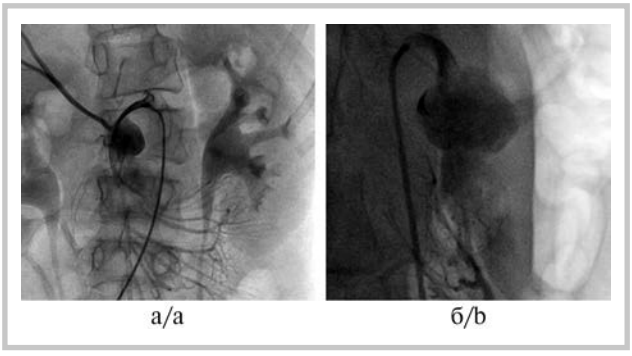

а/a б/b

Рис. 2. **Селективная аорто-артериография брюшного отдела аорты (а) и аневризмы ВБА (б).**

Fig. 2. **Selective angiography of abdominal aorta (a) and aneurysm of superior mesenteric artery (b).**

идальное и внутрижелудочковое кровоизлияние с присоединением вторичного менингита.

Из дополнительных данных — удвоение левой почки, воронкообразная грудная клетка (деформации III степени), децентрализация левого бедра.

С 9-месячного возраста отмечали последствия нарушения мозгового кровообращения и гнойного менингоэнцефалита, а именно двигательные нарушения в виде правостороннего гемипареза (GMFCS II). В 2009 и 2010 гг. дважды консультирована генетиком. Диагностирован синдром Элерса—Данлоса IV типа. Родители у генетика не обследованы.

При поступлении в Морозовскую больницу ребенку было проведено комплексное обследование с исключением острой абдоминальной хирургической патологии, острых гинекологических заболеваний. В отделении гастроэнтерологии исключены острый гастродуоденит и патология гепатобилиарного тракта. По данным ультразвукового исследования органов брюшной полости выявлена тубулярная структура в правом латеральном канале, имеющая восходящее положение и располагающаяся ретроцекально, диаметром до 5,5 мм без признаков структурных изменений ее стенки. Структура расценена как неизмененный фрагмент червеобразного отростка. По данным мультиспиральной компьютерной томографии (МСКТ) брюшной полости с контрастированием в забрюшинном пространстве по ходу ВБА определяется дополнительное объемное образование с четким, ровным контуром неоднородной структуры, вероятно, за счет формирующегося сгустка размерами 72′42′46 мм (72 мл). Отмечается вариант анатомии целиако-мезентериального бассейна (ЦМБ) 3-го типа по N. Michels: замещающая правая печеночная артерия, отходящая от ВБА **(рис. 1)**. Аневризма распространяется в корень брыжейки, верхним полюсом прилежит к селезеночной вене, передним краем — к телу поджелудочной железы, левым и задним краями — к головке поджелудочной железы и мезентериальным артериям. Шейка аневризмы не прослеживается. Отмечается заполнение контрастным препаратом полости аневризмы с наличием в просвете пристеночных тромботических масс толщиной от 6 до 24 мм. Брыжейка тонкой кишки вокруг образования несколько уплотнена. Печень не увеличена в размере, расположена обычно, имеет ровные, четкие контуры. Структура ее однородная. Система воротной вены не расширена. Две добавочные почечные артерии справа, отходящие на 6 мм выше и 18 мм ниже основного ствола.

Для дообследования была выполнена селективная аорто-артериография брюшного отдела аорты и ее сосудов. Подтверждено наличие аневризмы передней трети ВБА размерами 59′24,7 мм **(рис. 2)**.

По результатам комплексного обследования выставлен клинический диагноз: подострая расслаивающая аневризма верхней брыжеечной артерии. Вариант анатомии артерий ЦМБ 3-го типа по Michels: замещающая правая печеночная артерия от ВБА. Добавочная почечная артерия справа. Сопутствующий диагноз: синдром Элерса—Данлоса IV типа.

Эндоваскулярное лечение признано невозможным ввиду отсутствия свободной стенки для закрепления стентграфта, невозможности облитерации из-за анатомии висцеральных артерий (риск перекрытия устья правой печеночной артерии, ишемии сосудов ниже аневризмы) и высокого риска разрыва аневризматического мешка. Кроме того, учи-

тывая бесперспективность естественного течения заболевания, принято решение о хирургическом вмешательстве: лапаротомия, ревизия органов брюшной полости и забрюшинного пространства, удаление забрюшинной гематомы с протезированием или шунтированием ВБА.

По жизненным показаниям была выполнена резекция аневризмы ВБА с ее протезированием синтетическим протезом. В предоперационном периоде пациентка велась в условиях управляемой гипотонии с исключением энтеральной нагрузки с целью минимизации риска разрыва аневризмы.

Вмешательство проводили в условиях гибридной операционной под рентгенологическим контролем. Учитывая объем сформировавшейся гематомы, близость разрыва к устью правой печеночной артерии и повреждение в зоне устья ВБА, места для наложения зажима на аорту проксимальнее аневризмы не оставалось. Решили эту проблему пункцией общей бедренной артерии с введением и раздуванием баллона в устье ВБА под рентгенологическим контролем. Лапаротомным доступом в корне брыжейки тонкой кишки визуализирована гигантская аневризма — 10′6 см, пульсирующая, плотной консистенции. Дистальная часть ВБА ниже аневризмы пережата сосудистым зажимом. Продольным разрезом вскрыт аневризматический мешок, из его просвета удалено большое количество тромботических масс. В глубине аневризматического мешка обнаружен полный поперечный разрыв ВБА. Просвет сосуда эндоваскулярно обтурирован баллоном, что позволило снизить кровопотерю. После удаления гематомы и выделения дистального отдела артерии сложилось понимание необходимости ее протезирования. Вариант использования аутовены был отвергнут ввиду наличия сосудистого типа СЭД и риска формирования аневризмы шунта в отдаленном периоде. Был использован синтетический сосудистый протез с нулевой пористостью и низкой тромбогенностью. К проксимальному сегменту ВБА фиксирован синтетический протез 6 мм, импрегнированный модифицированным желатином, с помощью обвивного шва монофиламентной нитью 6/0 на атравматичной игле. При формировании проксимального анастомоза мы старались контролировать проходимость правой печеночной артерии. С помощью баллонного катетера удалены тромбы из просвета брыжеечной артерии до получения активного пульсирующего кровотока по протезу. С помощью обвивного шва выполнено формирование анастомоза между протезом и дистальным отделом ВБА по типу «конец в конец». Произведен пуск кровотока по анастомозу. Пульсация периферических артерий отчетливая. По окончании сосудистого этапа проведена ревизия кишечника, выполнена контрольная интраоперационная ангиография висцеральных артерий перед закрытием лапаротомного доступа.

В послеоперационном периоде состояние ребенка было стабильным. Гемодинамику поддерживали умеренными дозами инотропных препаратов. На 4-е сутки после операции пациентка была переведена из реанимации в кардиохирургическое отделение.

По данным послеоперационного ультразвукового исследования органов брюшной полости топография печени не изменена. Кровоток по портальной вене в правильном направлении, скорость до 12 см/с. Признаки катарального холецистита, умеренное скопление жидкости в подпеченочном пространстве. При доплеровском исследовании сосудов брюшной полости определяется неизмененный кровоток по чревному стволу от устья до места деления. ВБА в проекции устья диаметром до 6 мм с физиологичным кровотоком, систолическая скорость 115 см/с, индекс резистентности до 0,73. В проекции сосудистой вставки скорость кровотока несколько ниже (до 95 см/с), индексы резистентности до 0,72.

По данным контрольной МСКТ-ангиографии брюшная аорта на уровне чревного ствола шириной до 11 мм, чревный ствол 6 мм, селезеночная артерия 4 мм, не извита. Собственная печеночная артерия диаметром 4,6 мм отходит от чревного ствола и направляется к левой доле печени. ВБА в устье шириной 4,2 мм с ровными контурами. Далее на расстоянии 11 мм от устья определяется зона анастомоза с минимальным диаметром до 3,3 мм протяженностью до 8—9 мм. Далее диаметр артерии 8,7 мм на протяжении 31 мм до точки ее деления. Ветвь правой печеночной артерии, направлявшаяся от правого контура аневризматического расширения к правой доле печени, определяется в виде тонкого извитого сосуда диаметром 2,2 мм. Воротная вена и ее ветви, печеночные вены без особенностей.

Лабораторные показатели функции гепатобилиарной системы в норме. Послеоперационный период был прогнозируемо тяжелым, но стабильным. Швы сняты на 14-е сутки. Пациентка выписана через 3 нед после проведенной коррекции с назначенной терапией дезагрегантами.

На амбулаторном этапе рекомендован контроль биохимических показателей крови, УЗИ органов брюшной полости. Нарушений функции гепатобилиарной системы и желудочно-кишечного тракта не выявлено. Жалоб на самочувствие девочка не предъявляет. Болевой синдром не рецидивирует.

Через 2 мес — плановая госпитализация с целью оценки функции протеза и органов брюшной полости. При УЗИ ветвей брюшного отдела аорты ВБА в проекции устья диаметром до 6 мм (что на 1,8 мм больше, чем непосредственно после операции). Кровоток по ней в правильном направлении, линейная скорость кровотока 100 см/с, индекс резистентности до 0,72 (соответствуют послеоперационным данным).

По данным МСКТ-аортографии с контрастированием брюшная аорта на уровне чревного ствола шириной до 11 мм, чревный ствол 5 мм, селезеночная артерия 4 мм, не извита. Собственная печеночная артерия отходит от чревного ствола, ширина ее 5 мм, направляется к левой доле печени. От нее берет начало пузырная артерия. На этом уровне визуализируются извитые артериальные сосудистые структуры к правой доле печени. ВБА в устье шириной 4,3 мм, дистальнее сужается до 2,9 мм. Просвет протеза хорошо контрастируется, ширина 8,2 мм. Дистальнее протеза ширина ВБА 2,3 мм, сосудистые ветви контрастируются в полном объеме **(рис. 3, 4)**.

По лабораторным данным уровень печеночных ферментов в пределах референсных значений.

Следующий этап госпитального обследования выполнен через 6 мес после операции. Жалоб ребенок не предъявлял. Лабораторные показатели в норме. По результатам УЗИ сосудов брюшной полости отмечен нормальный кровоток в устье ВБА, сосудистом протезе и отходящих дистальнее висцеральных артериях. Печень и поджелудочная железа сохранили прежние размеры и эхогенность. По данным



Рис. 3. **КТ ангиография брюшного отдела аорты и протеза ВБА с 3D реконструкцией.**

Fig. 3. **CT angiography of abdominal aorta and superior mesenteric artery prosthesis with 3D reconstruction.**

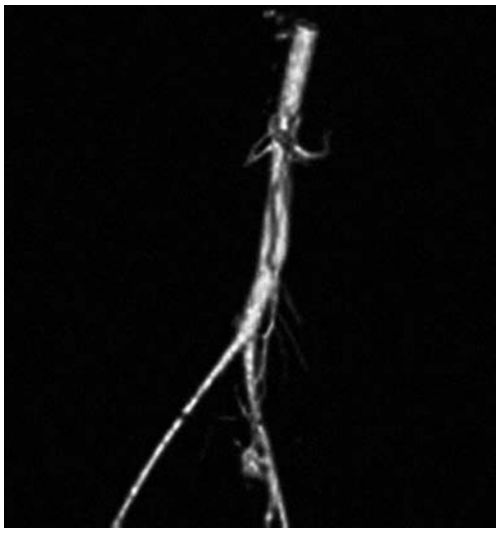

Рис. 5. **КТ ангиография с 3D реконструкцией брюшного отдела аорты и протеза ВБА через 6 мес после операции.**

Fig. 5. **CT angiography with 3D reconstruction of abdominal aorta and superior mesenteric artery prosthesis in 6 months after surgery.**

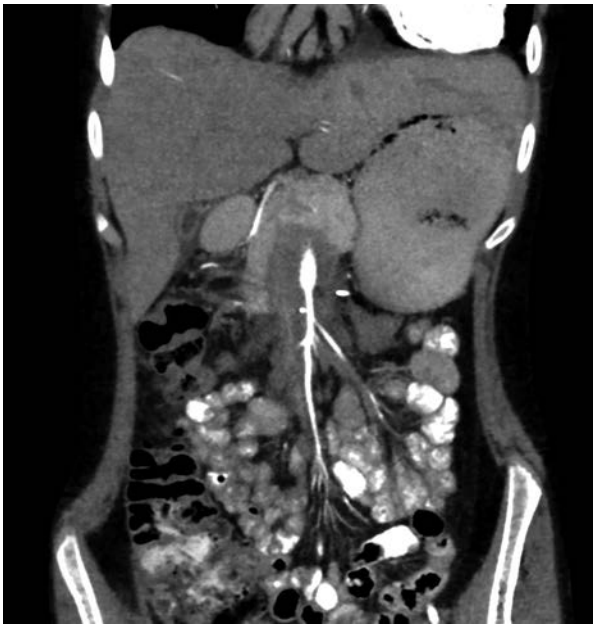

Рис. 4. **КТ ангиография брюшного отдела аорты и ее ветвей, фронтальный срез. Контроль после операции.**

Fig. 4. **Postoperative CT angiography of abdominal aorta and visceral arteries, frontal scan.**



Рис. 6. **КТ ангиография брюшного отдела аорты и ее ветвей через 6 мес после операции, фронтальный срез.**

Fig. 6. **CT angiography of abdominal aorta and visceral arteries in 6 months after surgery, frontal slice.**

МСКТ-ангиографии в сравнении с предыдущими исследованиями нет четкого различия в картине: протез и висцеральные ветви контрастируются в полном объеме **(рис. 5, 6)**. Визуализированы селезеночная артерия и чревный ствол, от которого отходит печеночная артерия шириной 5,5 мм по направлению к левой доле печени. От нее берут начало тонкая пузырная артерия и мелкие извитые артериальные сосудистые структуры к правой доле печени. Сохраняется визуализация кровотока по правой доле печени.

Обсуждение

Лечение пациентов с острыми расслаивающими аневризмами висцеральных сосудов сопряжено с крайне высокими рисками летальности и тяжелых осложнений. Данный диагноз у ребенка 13 лет, несомненно, увеличивает степень

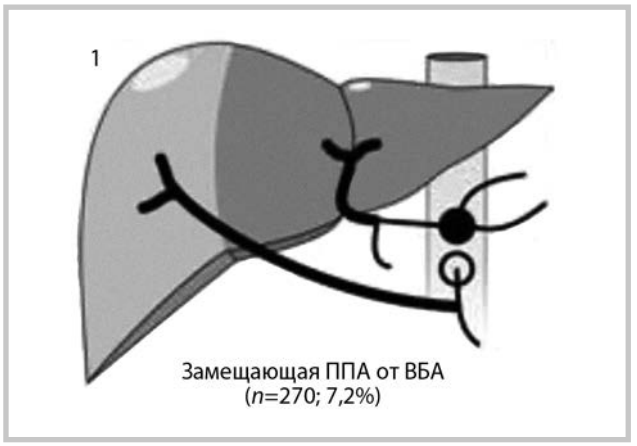

Рис. 7. **Третий тип сосудистой анатомии по классификации N. Michels (замещающая правая печеночная артерия от ВБА).**

Fig. 7. **Vascular anatomy Michels type 3 (a replaced right hepatic artery arising from superior mesenteric artery).**

риска, а наличие СЭД IV типа, послужившего причиной заболевания, не позволяет питать надежд на достижение радикальности лечения. Консервативная терапия в данном случае невозможна ввиду тотального разрыва ВБА с формированием гематомы в забрюшинном пространстве, сдерживающей фатальное кровотечение. Из-за этого не представлялось возможным применить и менее травматичное хирургическое вмешательство (стентирование артерии). Другим осложняющим фактором послужило наличие у ребенка редкого варианта сосудистой анатомии печени (3-й тип по N. Michels, т.е. замещающая правая печеночная артерия от ВБА), встречающегося в 7,2% случаев **(рис. 7)** [15]. Это также исключало возможность эндоваскулярной коррекции из-за локализации аневризмы тотчас ниже отхождения правой печеночной артерии. Стентирование аневризмы при такой анатомии привело бы к закрытию печеночной артерии. При соизмерении рисков естественного течения болезни и открытого вмешательства было принято решение в пользу открытого гибридного подхода. Уникальной особенностью данной операции явился мультидисциплинарный подход с участием не только сердечно-сосудистых, но и абдоминальных, эндоваскулярных хирургов, рентгенологов.

Полученные данные свидетельствуют о правильно выбранном пути лечения. Нам удалось сохранить нормальную функцию печени и кишечника, избежать массивной кровопотери и возможного летального исхода, которые могли случиться при попытке выделения разорвавшейся аневризмы без использования эндоваскулярного подхода.

Через 6 мес после хирургической коррекции признаков тромбоза или повторного аневризматического расширения висцеральных артерий не отмечено. Отмечается нормальное кровоснабжение внутренних органов.

Протезирование ВБА позволило избежать фатальных последствий естественного течения болезни, устранило выраженный болевой синдром из-за сдавления гигантской аневризмой висцеральных органов и кишечника, обеспечило профилактику нарушения функций внутренних органов.

Генетически детерминированные сосудистые изменения говорят о необходимости дальнейшего нахождения прооперированной пациентки под медицинским контролем в связи с сохранением высоких рисков вторичных осложнений в зоне прооперированного артериального русла и других сосудистых бассейнах.

Заключение

При установленном диагнозе расслаивающей аневризмы верхней брыжеечной артерии необходимо хирургическое лечение. Если эндоваскулярные методы лечения не позволяют сохранить кровоснабжение по всем висцеральным ветвям, операцией выбора считается протезирование пораженной артерии. В случаях полного поперечного отрыва сосуда или при невозможности проксимального пережатия сосуда необходимо использовать гибридную методику с обтурацией просвета артерии баллоном, что позволит значительно снизить кровопотерю. Сосудистый синтетический протез следует использовать при наличии противопоказаний к аутовенозному протезированию. Сосудистый тип синдрома Элерса—Данлоса сопряжен с крайне высоким риском развития аневризм средних и крупных артерий, снижением выживаемости и плохим хирургическим прогнозом, что не позволяет судить о радикальности выполненной коррекции.

Авторы заявляют об отсутствии конфликта интересов.
The authors declare no conflicts of interest.

ЛИТЕРАТУРА/REFERENCES

1. Lauschke H, Rudolph J, Textor J, et al. Das Viszeral arterien aneurysma [Visceral artery aneurysms]. *Zentralbl Chir.* 2002;127(6):538-542. https://doi.org/10.1055/s-2002-32624
2. Румянцев А.Г., Масчан А.А. *Федеральные рекомендации по диагностике и лечению синдрома Элерса—Данло*. ФГБУ «ФНКЦ ДГОИ им. Дмитрия Рогачева» Минздрава России; 2014:19.
Rumyantsev AG, Maschan AA. *Federal guidelines for the diagnosis and treatment of Ehlers-Danlos syndrome.* Dmitry Rogachev Federal Scientific and Clinical Center for Pediatric Hematology, Oncology and Immunology. 2015:19. (In Russ.).
3. Pepin MG, Schwarze U, Rice KM, et al. Survival is affected by mutation type and molecular mechanism in vascular Ehlers-Danlos syndrome (EDS type IV). *Genet Med.* 2014;16(12):881-888. https://doi.org/10.1038/gim.2014.72
4. Губанова М.В., Добрынина Л.А., Калашникова Л.А. Сосудистый тип синдрома Элерса—Данло. *Анналы неврологии.* 2016;10(4):45-51.
Gubanova MV, Dobrynina LA, Kalashnikova LA. Vascular type of the Ehlers-Danlos syndrome. *Annals of Neurology.* 2016;10(4):45-51. (In Russ.).
5. Germain DP. Ehlers-Danlos syndrome type IV. *Orphanet J Rare Dis.* 2007;2:32. https://doi.org/10.1186/1750-1172-2-32

6. Germain DP, Herrera-Guzman Y. Vascular Ehlers-Danlos syndrome. *Ann Genet.* 2004;47(1):1-9. https://doi.org/10.1016/j.anngen.2003.07.002
7. Schievink WI, Limburg M, Oorthuys JW, et al. Cerebrovascular disease in Ehlers-Danlos syndrome type IV. *Stroke.* 1990;21:626-632. https://doi.org/10.1161/01.str.21.4.626
8. Oderich GS, Panneton JM, Bower TC, et al. The spectrum, management and clinical outcome of Ehlers-Danlos syndrome type IV: a 30-year experience. *J Vasc Surg.* 2005;42(1):98-106. https://doi.org/10.1016/j.jvs.2005.03.053
9. Borck G, Beighton P, Wilhelm C, et al. Arterial rupture in classic Ehlers-Danlos syndrome with COL5A1 mutation. *Am J Med Genet A.* 2010;152A(8):2090-2093. https://doi.org/10.1002/ajmg.a.33541
10. Freeman RK, Swegle J, Sise MJ. The surgical complications of Ehlers-Danlos syndrome. *Am Surg.* 1996;62(10):869-873.
11. Tolga Muftuoglu MA, Aktekin A, Gurleyik G, Saglam A. A ruptured aneurysm of superior mesenteric artery to duodenum and reconstruction with saphenous vein graft. *Eur J Vasc Endovasc Surg.* 2003;25(6):590-591. https://doi.org/10.1053/ejvs.2002.1844
12. Tonnessen BH, Sternbergh WC 3rd, Mannava K, Money SR. Endovascular repair of an iliac artery aneurysm in a patient with Ehlers-Danlos syndrome type IV. *J Vasc Surg.* 2007;45(1):177-179. https://doi.org/10.1016/j.jvs.2006.08.071
13. Casana R, Nano G, Dalainas I, Tealdi DG. Endovascular treatment of hepatic artery aneurysm in a patient with Ehlers-Danlos syndrome. Case report. *Int Angiol.* 2004;23(3):291-295.
14. de Leeuw K Goorhuis JF, Tielliu IF, et al. Superior mesenteric artery aneurysm in a 9-year-old boy with classical Ehlers-Danlos syndrome. *Am J Med Genet A.* 2012;158A(3):626-629. https://doi.org/10.1002/ajmg.a.34420
15. Балахнин П.В., Таразов П.Г. Классификация вариантов артериального кровоснабжения печени для рентгенэндоваскулярных вмешательств: анализ результатов 3756 ангиографий. *Анналы хирургической гепатологии.* 2014;19(2):24-41. Balakhnin PV, Tarazov PG. Anatomical classification of arterial blood supply to the liver for radio-endovascular procedures: analysis of 3756 hepatic angiographies. *Annals of HPB surgery.* 2014;19(2):24-41. (In Russ.).
16. Tonnessen BH, Sternbergh WC 3rd, Mannava K, Money SR. Endovascular repair of an iliac artery aneurysm in a patient with Ehlers-Danlos syndrome type IV. *J Vasc Surg.* 2007;45(1):177-179. https://doi.org/10.1016/j.jvs.2006.08.071

Поступила 18.05.2021
Received 18.05.2021
Принята к печати 10.06.2021
Accepted 10.06.2021