doi: 10.17116/kardio20169694-98

Расслоение нисходящей аорты после протезирования грудной аорты по поводу диссекции типа А

Б.Н. КОЗЛОВ[1], Д.С. ПАНФИЛОВ[1], В.В. САУШКИН[1], М.С. КУЗНЕЦОВ[1], Г.Г. НАСРАШВИЛИ[1], А.Е. БАЕВ[1], М.Б. КОЗЛОВА[2], В.М. ШИПУЛИН[1]

[1]Научно-исследовательский институт кардиологии ФГБНУ «Томский национальный исследовательский медицинский центр РАН», Томск, Россия; [2]ФГБОУ ВО «Сибирский государственный медицинский университет» Минздрава России, Томск, Россия

Ключевые слова: расслоение грудной аорты, дуга аорты, хирургическое лечение, стентирование грудной аорты.

Descending aortic dissection after thoracic aortic replacement for type A dissection

B.N. KOZLOV, D.S. PANFILOV, V.V. SAUSHKIN, M.S. KUZNETSOV, G.G. NASRASHVILI, A.E. BAEV, M.B. KOZLOVA, V.M. SHIPULIN

Research Institute of Cardiology "Tomsk National Research Medical Center of RAS", Tomsk, Russia; Siberian State Medical University, Health Ministry of Russia, Tomsk, Russia

Keywords: descending aortic dissection, thoracic aortic replacement, surgical treatment.

Расслоение аорты типа А по классификации Стенфорда, вовлекающее восходящий отдел (ВоА) и дугу аорты (ДА), диагностируется в 60% случаев, при этом летальность у таких пациентов в первый месяц достигает 84% [1, 2]. При расслоении этого сегмента аорты, в отличие от диссекции нисходящей аорты (НА), только хирургическое лечение является оправданным и адекватным подходом, поскольку консервативный подход у таких пациентов признан бесперспективным [2]. Суть радикально выполненного хирургического вмешательства при диссекции грудной аорты (ГА) сводится к замещению расслоенной аорты сосудистым протезом, исключив при этом ослабленные места аортальной стенки — зоны проксимальной и дистальной фенестрации. Таким образом, значительно снижаются риски прогрессирования расслоения грудного и брюшного отделов аорты, однако вероятность развития данного жизнеугрожающего состояния полностью не исключается.

В настоящей статье представлен опыт лечения пациентки с расслоением аорты типа А по классификации Стенфорда с вовлечением ВоА и ДА, которой было выполнено протезирование с полным исключением ложных каналов и фенестраций. Течение отдаленного послеоперационного периода было осложнено развитием нового расслоения в нисходящем отделе аорты (НоА), что потребовало госпитализации больной в стационар с целью проведения серии эндоваскулярных манипуляций.

Клинический случай

Пациентка *Г.*, 35 лет, 27.12.12 госпитализирована в кардиохирургическое отделение НИИ кардиологии с подозрением на расслоение грудной аорты.

В отделении проведены общеклинические анализы. Отклонений от нормальных значений не обнаружено. По данным эхокардиографии (ЭхоКГ), камеры сердца не расширены, нарушений локальной сократимости не выявлено (фракция выброса (ФВ) левого желудочка (ЛЖ) в В-режиме составляет 65%), клапанный аппарат сердца без патологии. Размеры аорты на уровне синусов Вальсальвы составили 50 мм, на уровне ВоА — 60 мм, на уровне дуги и начального НоА — 37 мм, на уровне диафрагмы — 22 мм. При ультразвуковом исследовании (УЗИ) сонных артерий (СА) стенозов не определяется. Стенозов в бедренных артериях (БА) не отмечено. Спирография также не выявила отклонений от нормы.

Выполнена мультиспиральная компьютерная томография (МСКТ) с контрастированием коронарных артерий (КА) и ГА. По результатам обследования, размеры аорты соответствуют измерениям, полученным при ЭхоКГ. Определяется диссекция ВоА и ДА от фиброзного кольца (ФК) аортального клапана (АК) до уровня устья левой общей СА, слепо заканчиваясь, с наличием проксимальной фенестрации на уровне синотубулярного соединения. Ложный канал занимает до 80% общего просвета восходящей аорты.

После проведенного обследования был сформулирован клинический диагноз: подострое расслоение грудной аорты типа А по классификации Стенфорда на фоне кистозного медианекроза и гипертонической болезни (ГБ) III стадии, риск 4.

28.12.12 пациентке выполнено хирургическое лечение в объеме протезирования корня аорты клапансодержащим кондуитом (операция Бенталла—ДеБоно), протезирования ВоА, ДА и проксимального отдела нисходящей

© Коллектив авторов, 2016

e-mail: pand2006@ya.ru

аорты в условиях искусственного кровообращения (ИК), фармакохолодовой кардиоплегии, циркуляторного ареста (ЦА) с антеградной унилатеральной перфузией головного мозга через брахицефальный ствол (БЦС) и гипотермии (25 °С).

Из стернотомного доступа выделены на протяжении ветви ДА. Выполнена канюляция ушка правого предсердия и БЦС через синтетический протез для проведения ИК и антеградной перфузии головного мозга [3]. Начато ИК по схеме БЦС — правое предсердие. Установлен дренаж левых отделов сердца через правую верхнюю легочную вену. После наложения зажима на восходящую аорту проведена антеградная кардиоплегия в устья КА раствором Кустодиол («Dr. Franz Kohler Chemie GmbH», Германия) в объеме 1000 мл. Параллельно начато охлаждение пациентки до целевой температуры 25 °С. При ревизии корня аорты выявлено, что расслоение распространяется на устье правой коронарной артерии (ПКА) и правый коронарный синус до ФК АК. Выполнена процедура Бенталла—ДеБоно. При достижении целевой температуры тела пациентки начат ЦА с антеградной перфузией головного мозга со скоростью 800 мл/мин. При ревизии просвета аорты расслоение в дистальном направлении распространяется по передней стенке до устья левой СА без распространения на ветви ДА. Сформирован дистальный анастомоз между сосудистым протезом 28 мм и аортой, а также реплантированы ветви ДА на единой площадке. Возобновлено ИК с последующим согреванием пациентки до температуры 36 °С. Время ЦА с антеградной перфузией головного мозга составило 49 мин. Затем анастомозированы между собой протезы ДА и корня аорты. По окончании основного этапа операции выявлено прорезывание швов на ДА в области устья левой подключичной артерии (ЛпА). Артерия отсечена, прошита. Наложен сонно-подключичный анастомоз. После отключения аппарата ИК отмечено обильное поступление крови из области анастомоза с ПКА. Выполнено повторное подключение ИК по схеме общая бедренная артерия — правое предсердие с последующим проведением кардиоплегии в объеме 1000 мл. При ревизии выявлена диссекция устья ПКА от ее устья на протяжении. Анастомоз снят, дефект в протезе аорты ушит с использованием синтетической заплаты. Выполнено аортокоронарное шунтирование (АКШ) проксимальной части ПКА аутовенозным графтом. Общее время ИК составило 407 мин, сердечный аррест — 199 мин. Операция закончена дренированием полости перикарда и переднего средостения, выполнением металлоостеосинтеза грудины с послойным ушиванием раны.

Послеоперационный период протекал гладко. Кровопотеря по дренажам в первые сутки составила 250 мл. На следующие сутки уровень гемоглобина и гематокрита составил 95 г/л и 27% соответственно. Пациентка была экстубирована через 102 ч. По данным объективного осмотра, признаков неврологического дефицита со стороны головного и спинного мозга нет. Согласно контрольной МСКТ, выполненной в раннем послеоперационном периоде, все анастомозы состоятельны, признаков диссекции аорты нет **(рис. 1)**. По данным морфологического исследования интраоперационного материала подтвержден диагноз кистозного медианекроза. Пациентка выписана из стационара в удовлетворительном состоянии на 22-е сутки после операции. Заживление ран первичным натяжением.

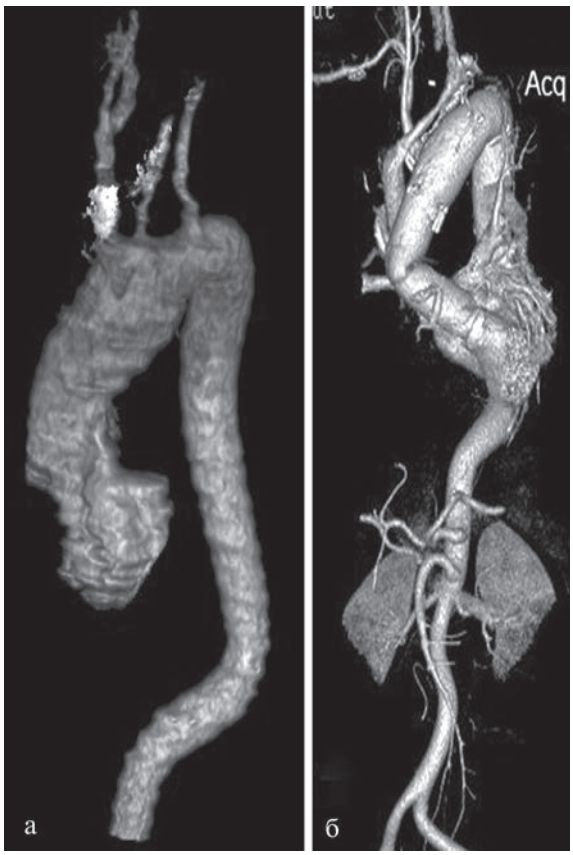

Рис. 1. **МСКТ. Пациентка *Г.*, 35 лет.**

а — дооперационная картина. Расслоение грудной аорты типа А по Стенфорду; б — ранний послеоперационный период. Протезирован корень, ВоА и ДА. Анастомозы состоятельны, расслоения аорты нет.

В отдаленном периоде до 3 лет пациентка чувствовала себя удовлетворительно, новых жалоб не предъявляла. Однако в сентябре 2015 г. пациентка почувствовала резкую боль между лопатками с распространением вдоль спины и была госпитализирована повторно в НИИ кардиологии для проведения эндоваскулярного лечения. По данным МСКТ, отмечено повторное расслоение аорты от уровня дистального аортального анастомоза до уровня почечных артерий. Размер аорты у зоны дистального аортального анастомоза составил 45 мм, на уровне левого предсердия — 44 мм, на уровне диафрагмы — 44 мм, на уровне отхождения чревного ствола — 31 мм. Все висцеральные артерии отходили от истинного канала за исключением чревного ствола и левой почечной артерии.

09.10.15 пациентке выполнено стентирование нисходящей аорты. С определенными техническими трудностями, обусловленными выраженной ангуляцией ДА, имплантирован стент-графт Valiant thoracic 34×200 мм из протеза ДА в НоА.

При проведении контрольной МСКТ выявлено, что стент-графт установлен в ложный канал. Пациентке рекомендован динамический МСКТ-контроль через 2 мес. Больная выписана в удовлетворительном состоянии **(рис. 2)**.

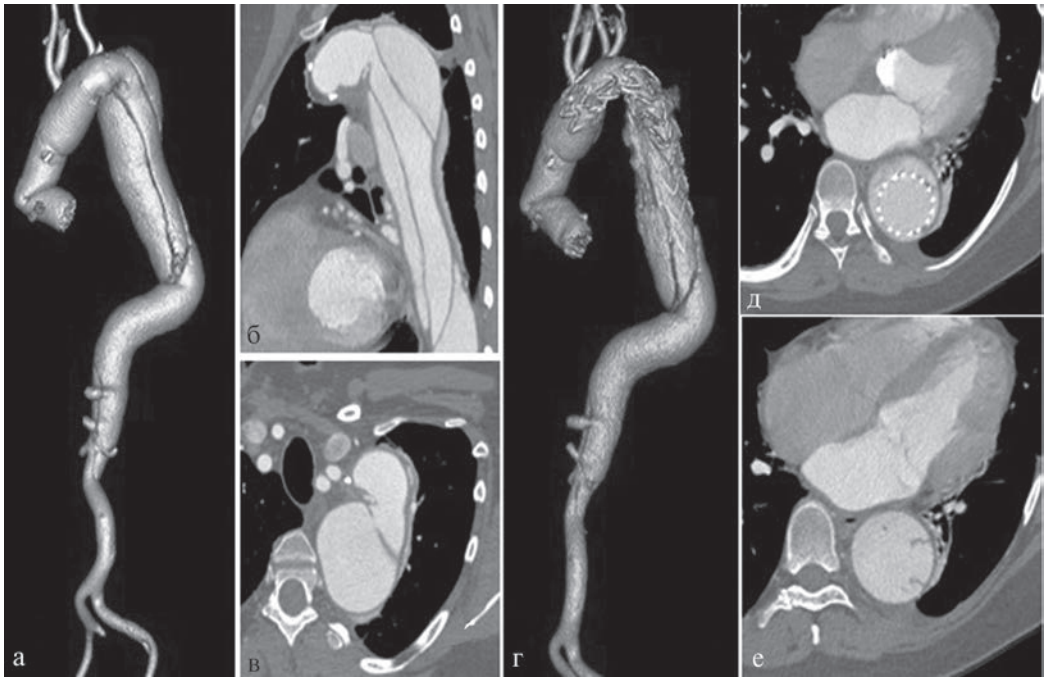

Рис. 2. **Пациентка *Г.*, 38 лет. МСКТ. Отдаленный послеоперационный период.**

а — расслоение аорты от дистального аортального анастомоза до уровня почечных артерий, 3D-реконструкция; б — расслоение нисходящей аорты, сагиттальный срез; в — проксимальная фенестрация на уровне дистального аортального анастомоза, аксиальный срез; г — состояние после имплантации стент-графта в нисходящую аорту, 3D-реконструкция; д — состояние после имплантации стент-графта в нисходящую аорту, который установлен в ложный канал, аксиальный срез; е — дистальная фенестрация в нисходящей аорте, аксиальный срез.

В декабре 2015 г. пациентка госпитализирована в НИИ кардиологии для оценки течения заболевания. На контрольном МСКТ выявлена отрицательная динамика, проявившаяся в увеличении размеров аорты на всех исследуемых уровнях. Так, размер нисходящей аорты на уровне проксимальной части достигал 65 мм, на уровне левого предсердия — 50 мм, на уровне диафрагмы — 50 мм, на уровне отхождения чревного ствола — 40 мм. Отхождение висцеральных ветвей от истинного канала соответствовала предыдущему МСКТ-исследованию.

17.12.15 пациентке выполнено стентирование грудного отдела аорты. В истинный канал грудной аорты из предыдущего грудного стент-графта установлены два дополнительных стент-графта Valiant thoracic 38×150 мм и 32×150 мм с дистальной фиксацией выше устья чревного ствола.

На контрольной МСКТ выявлено, что стент-графт установлен в истинный канал, отмечается частичный тромбоз ложного канала на протяжении всех установленных стент-графтов. Пациентка выписана из стационара в удовлетворительном состоянии **(рис. 3)**.

Во время контрольного обследования через 6 мес — пациентка чувствует себя удовлетворительно. Жалоб активно не предъявляет. По данным МСКТ, отмечается субтотальное тромбирование ложного канала на уровне установленных ранее стент-графтов. Сохраняется «стабильная» диссекция от уровня чревного ствола до почечных артерий без увеличения ложного канала и общего размера аорты **(рис. 4)**.

Обсуждение

Анализируя представленный клинический случай расслоения аорты типа А по классификации Стенфорда, стоит констатировать, что даже при условии радикально выполненного хирургического вмешательства в объеме протезирования ВоА и ДА не исключен повторный эпизод расслоения дистальных отделов аорты. Согласно данным литературы [4], свобода от осложнений, обусловленных дальнейшим расслоением аорты типа А, у пациентов за 10-летний послеоперационный период достигает 50% случаев, а частота реинтервенций — 18—22%. В данном случае сочетание таких известных провоцирующих факторов, как дегенерация медии и артериальная гипертензия, вероятно, могли явиться причиной повторного расслоения аорты [2].

Несомненно, повторное расслоение аорты представляет угрозу для жизни пациента и является абсолютным показанием к инвазивному вмешательству. Эндоваскулярный подход, выбранный нами, позволил избежать повторного кардиохирургического вмешательства, что исключило возможные негативные последствия открытой операции. Несмотря на то что первый этап стентирования не дал ожидаемого результата (стент-графт был установлен в ложный канал), повторная отсроченная попытка имплантации стент-графта нивелировала первичную техническую неудачу и обеспечила общий позитивный эффект от проведенной серии эндоваскулярных манипуля-



Рис. 3. **Пациентка *Г.,* 38 лет. МСКТ. Через 2 мес после имплантации стент-графтов в нисходящую аорту.**

а — состояние до имплантации стент-графта в торакоабдоминальный отдел, трехмерная реконструкция; б — аксиальный срез на уровне ранее установленного стент-графта в нисходящую аорту. Отмечается увеличение размера ложного канала; в — состояние после эндоваскулярной процедуры, 3D-реконструкция; г — аксиальный срез на уровне ранее установленного стент-графта в нисходящую аорту. Отмечается формирующийся тромбоз ложного канала; д — аксиальный срез на уровне установленных стент-графтов в торакоабдоминальную аорту. Регистрируется частичный тромбоз ложного канала.



Рис. 4. **Пациентка *Г.,* 39 лет. МСКТ. Через 6 мес после имплантации стент-графта в торакоабдоминальный отдел аорты.**

а — передняя проекция; б — задняя проекция; в — аксиальный срез на уровне установленных в торакоабдоминальную аорту стент-графтов. Отмечается субтотальный тромбоз ложного канала; г — брюшная аорта на уровне отхождения чревного ствола. Устье артерии отходит от ложного канала, не перекрыто стент-графтами, отмечается фенестрация на этом уровне.

ций. С учетом этого полагаем, что эндоваскулярная процедура представляет собой выгодную альтернативу хирургическому подходу в случаях вновь развившегося расслоения аорты в дистальных отделах за счет относительной минимизации объема вмешательства в сочетании с хорошим клиническим эффектом.

На основании полученного опыта мы считаем, что протезирование ДА с полным выключением зон расслоения в ряде случаев может быть недостаточной мерой, поскольку в будущем у таких пациентов невозможно исключить вероятность диссекции нисходящей аорты. По нашему мнению, у пациентов с дегенеративной патологией медии целесообразно превентивно стабилизировать нисходящую аорту с использованием различных гибридных устройств в ходе открытых реконструктивных вмешательств на грудной аорте (например, гибридный стент-графт E-vita open plus, «Jotec GmbH, Hechingen», Германия). Считаем, что это в большей степени позволяет предотвратить вероятность повторного расслоения аорты, чем только протезирование грудной аорты.

Безусловно, пациентка требует дальнейшего динамического наблюдения с целью оценки степени вероятного ремоделирования брюшной аорты в области непарных ветвей. Отсутствие увеличения ложного канала и общего размера аорты без распространения диссекции на ее дистальные отделы будет считаться клиническим выздоровлением. В случае отрицательной динамики больной, возможно, будет показано проведение шунтирования висцеральных ветвей с последующим линейным стентированием брюшного отдела аорты на всем протяжении.

Заключение

Настоящий клинический пример иллюстрирует факт возможного развития расслоения дистальных отделов грудной и брюшной аорты даже после радикально выполненной открытой операции на BoA и ДА. Одним из возможных вариантов решения возникшей проблемы может быть эндоваскулярное вмешательство, которое позволяет обеспечить удовлетворительный, стабильный непосредственный и отсроченный клинический результат у подобных пациентов без дополнительной хирургической травмы.

Конфликт интересов отсутствует.

ЛИТЕРАТУРА

1. Knaut AL, Cleveland JC Jr. Aortic emergencies. *Emerg Med Clin N Am*. 2003;21:817-845.
   doi: 10.1016/s0733-8627(03)00063-4
2. Auer J, Berent R, Eber B. Aortic dissection: incidence, natural history and impact of surgery. *Journal of Clinical and Basic Cardiology*. 2000;3(3):151-154.
3. Козлов Б.Н., Панфилов Д.С., Кузнецов М.С., Пономаренко И.В., Насрашвили Г.Г., Шипулин В.М. Антеградная унилатеральная перфузия головного мозга через брахицефальный ствол при операциях на дуге аорты. *Ангиология и сосудистая хирургия*. 2016;1(22):195-198.
   doi: 10.17116/kardio20158130-34
4. Appoo JJ, Pozeg Z. Strategies in the surgical treatment of type A aortic arch dissection. *Ann Cardiothorac Surg*. 2013;2(2):205-211.
   doi: 10.3978/j.issn.2225-319X.2013.01.11