Лечение пароксизмальной формы фибрилляции предсердий при операциях коронарного шунтирования: сочетанная хирургическая аблация или медикаментозная терапия?

Д.Н. КУЗЬМИН[1], к.м.н. А.В. СТОНОГИН[1, 2], П.В. ЛЕДНЕВ[1], акад. РАН Ю.В. БЕЛОВ[1, 2]

[1]Отделение кардиохирургии клиники аортальной и сердечно-сосудистой хирургии Первого МГМУ им. И.М. Сеченова; [2]кафедра сердечно-сосудистой хирургии и инвазивной кардиологии ИПО Первого МГМУ им. И.М. Сеченова

Treatment of paroxysmal atrial fibrillation in coronary artery bypass grafting: concomitant surgical ablation or drug therapy?

D.N. KUZMIN, A.V. STONOGIN, P.V. LEDNYOV, YU.V. BELOV

Department of cardiac surgery of clinic of aortic and Cardiovascular Surgery I.M. Sechenova First MSMU; chair of cardiovascular surgery and interventional cardiology I.M. Sechenova First MSMU

Проведена сравнительная оценка эффективности сочетанной хирургической аблации устьев легочных вен и применения амиодарона для лечения пароксизмальной формы фибрилляции предсердий при операциях коронарного шунтирования. В исследование включены 116 пациентов с ишемической болезнью сердца и пароксизмальной формой фибрилляции предсердий, которые были разделены на две группы. В 1-ю группу вошли 56 больных, которым выполняли аортокоронарное шунтирование и радиочастотную аблацию устьев легочных вен с лигированием ушка левого предсердия. Во 2-ю группу включены 60 пациентов, которым проводили изолированную реваскуляризацию миокарда и антиаритмическую терапию амиодароном. Результаты лечения изучены в сроки от 1 до 12 мес после вмешательства. В отдаленном периоде хирургическая аблация устьев легочных вен позволила получить положительный результат в виде отсутствия рецидива фибрилляции предсердий у 72,2% больных, в то время как антиаритмическая терапия амиодароном была эффективна лишь у 63,1% пациентов (p<0,05). Сделан вывод, что сочетанная хирургическая аблация устьев легочных вен является эффективным и безопасным методом лечения и не увеличивает частоту таких осложнений, как эмболия и кровотечение.

Ключевые слова: коронарное шунтирование, фибрилляция предсердий, радиочастотная аблация, амиодарон.

It was evaluated the effectiveness of epicardial pulmonary vein isolation and amiodarone using for treatment of paroxysmal atrial fibrillation during coronary artery bypass grafting. The study included 116 patients with coronary heart disease and paroxysmal atrial fibrillation, who were divided into two groups. The first group consisted of 56 patients who underwent coronary artery bypass surgery and of epicardial pulmonary vein isolation with left atrial auricle ligation. The second group included 60 patients who underwent isolated myocardial revascularization and antiarrhythmic therapy with amiodarone. The results of treatment were studied in terms of 1 to 12 months after the intervention. Epicardial pulmonary vein isolation had not a recurrence of atrial fibrillation in 72.2% of patients in the long-term period. At the same time antiarrhythmic therapy with amiodarone was effective only in 63.1% of patients (p<0.05). It was concluded that concomitant epicardial pulmonary vein isolation is an effective and safe treatment. Ablation does not increase the frequency of such complications as embolism and bleeding.

Key words: coronary artery bypass grafting, atrial fibrillation, epicardial pulmonary vein isolation, amiodarone.

Фибрилляция предсердий (ФП) — это разновидность наджелудочковой тахиаритмии, которая характеризуется некоординированным возбуждением предсердий и нарушением их сократительной функции. ФП является самым распространенным нарушением ритма сердца [7]. Ее частота в общей популяции составляет 1—2%. Фибрилляция нарушает сократительную функцию предсердий, способствует снижению сердечного выброса и может привести к аритмогенной кардиомиопатии [11]. Смертность у больных с ФП увеличивается в 2 раза, независимо от наличия других известных факторов риска. При ФП не только ухудшается качество жизни больных, снижается толерантность к физической нагрузке, возникает сердечная недостаточность, но и в 2—7 раз чаще наблюдаются инсульты головного мозга [3]. Наличие ФП еще до увеличения полостей сердца может приводить к тромбозу предсердий и системным тромбоэмболиям в сосуды головного мозга с развитием ишемического инсульта [6]. По данным Института мозга во Франции, 50% инсультов возникают вследствие сердечной эмболии, при этом в 40% случаев имеется постоянная или пароксизмальная формы ФП. Предупреждение развития этих осложнений представляется весьма сложной задачей, так как у ряда пациентов проводимое лечение оказывается неэффективным и рефрактерность к антиаритмическим препаратам развивается у 56—70% больных в течение 1—5 лет [1].

При ФП, возникающей на фоне хронической застойной сердечной недостаточности, ишемической болезни сердца (ИБС) или при наличии синдрома WPW и расширенных комплексов QRS, наиболее эффективна и безопасна терапия амиодароном. Этот препарат об-

© Коллектив авторов, 2014

119991 Москва, ул. Б. Пироговская, д. 6

***Таблица 1*. Клиническая характеристика обследованных больных**

Характеристика	1-я группа (n=56)	2-я группа (n=60)
Возраст, годы	64,6±7,1	62,3±8,5
Пол (м/ж)	50 (89%)/6 (11%)	52 (86%)/8 (14%)
Стенокардия напряжения	51 (91%)	53 (89%)
Нестабильная стенокардия	5 (9%)	7 (11%)
Инфаркт миокарда в анамнезе	38 (67,8%)	42 (70%)
Курение	32 (57,1%)	36 (60%)
Сахарный диабет	25 (44%)	28 (46,6%)
Артериальная гипертензия	40 (71,4%)	44 (73,3%)
Гиперхолестеринемия	11 (19,6%)	14 (23,3%)
Хроническая почечная недостаточность	2 (3,5%)	3 (5%)
Хроническая обструктивная болезнь легких	3 (5,3%)	3 (5%)
Острое нарушение мозгового кровообращения в анамнезе	9 (16%)	8 (13,3%)

Примечание. Различия по всем показателям статистически незначимы.

ладает свойствами всех четырех классов антиаритмических препаратов и, кроме того, оказывает умеренное α-адреноблокирующее и антиоксидантное действие. Эффективность антиаритмических препаратов резко снижается при увеличении длительности пароксизма ФП (с 60—70% в первые 48 ч до 15—30% в более поздние сроки); кроме того, при их использовании наблюдается ряд нежелательных явлений и осложнений, в разной степени ограничивающих их применение [12]. Основным недостатком амиодарона является высокая частота экстракардиальных нежелательных явлений при длительном приеме, а также угрожающие жизни проаритмические эффекты. Особенно велик риск развития осложнений у пациентов с сердечно-сосудистыми заболеваниями.

Начиная с 80-х годов XX века стали появляться идеи радикального хирургического лечения ФП. В 1985 г. французский кардиохирург предложил операцию «коридор» для лечения ФП [9]. Позже в США была разработана операция «Maze», или «Лабиринт», которая в настоящее время имеет несколько модификаций [5]. Эти операции применяются для лечения ФП у больных, которым выполняется коронарное шунтирование и коррекция клапанных пороков сердца в условиях искусственного кровообращения (ИК).

С развитием современных методов хирургического лечения ФП идея выполнения открытой радиочастотной аблации (РЧА) при операциях на сердце в условиях ИК активно заинтересовала кардиохирургов и в настоящее время является одной из наиболее актуальных проблем сердечно-сосудистой хирургии [2]. Установлено, что открытая изоляция устьев легочных вен (УЛВ) методом РЧА показана больным с пароксизмальной формой ФП для лечения аритмии, так как во многих случаях именно легочные вены являются пусковым и поддерживающим фактором в развитии ФП. Но при этом нет данных о целесообразности вмешательства и его эффективности в отдаленном периоде у пациентов с ИБС и пароксизмальной формой ФП по сравнению с антиаритмической терапией амиодароном.

Цель исследования — сравнить эффективность сочетанной хирургической аблации УЛВ и применения амиодарона для лечения пароксизмальной формы ФП при операциях коронарного шунтирования.

Материал и методы

В клинике аортальной и сердечно-сосудистой хирургии Первого МГМУ им. И.М. Сеченова с 2009 г. выполнено 116 коронарных реваскуляризаций у пациентов с ИБС и пароксизмальной формой ФП. В 56 (48%) случаях аортокоронарное шунтирование сочеталось с РЧА УЛВ при помощи системы AtriCure и резекцией ушка левого предсердия. Эти пациенты составили 1-ю группу. Во 2-ю группу (контрольная) вошли остальные 60 (52%) больных, у которых выполняли изолированное аортокоронарное шунтирование и проводили антиаритмическую терапию амиодароном. Исходная клиническая характеристика групп представлена в **табл. 1**.

Всем больным выполняли прямую реваскуляризацию миокарда в условиях ИК и нормотермии. В качестве кардиоплегического раствора использовали консол.

Эпикардиальную аблацию выполняли по следующей методике. В условиях параллельного ИК выделяли УЛВ с правой и левой стороны, с целью удобства манипуляций и безопасности аблации под устья подводили широкие держалки. Электрическую изоляцию УЛВ методом РЧА выполняли при помощи системы AtriCure (AtriCure Inc., США). Биполярную насадку подводили под устья правых легочных вен и фиксировали таким образом, чтобы вся окружность легочных вен оказалась между браншами насадки. Радиочастотное воздействие длилось от 10 до 30 с до сигнала о трансмуральности повреждения. У каждого пациента 1-й группы как минимум двукратно повторяли изоляцию УЛВ сначала с правой стороны, а затем с левой. Никаких других линий повреждения не осуществляли. Для профилактики деформации и стенозов легочных вен проводили широкую их изоляцию на расстоянии 1,0—1,5 см от устья. После завершения процедуры аблации УЛВ лигировали ушко левого предсердия. Интраоперационно блок проведения электрических импульсов контролировали при помощи электростимуляции через монополярный электрод, который помещали дистальнее линии аблации УЛВ. Блокирование проведения считали адекватным, если порог стимуляции сердца составлял не менее 20 мА. Затем выполняли этап коронарного шунтирования.

Всем пациентам 2-й группы в послеоперационном периоде проводили антиаритмическую терапию амиодароном в насыщающей дозе 600 мг/сут под контролем ин-

***Таблица 2*. Сравнительная характеристика условий проведения операции и ранних послеоперационных осложнений**

Показатель	1-я группа (n=56)	2-я группа (n=60)	p
Длительность операции, мин	248,4±49,6	216,4±46,5	0,019
Длительность госпитализации, дни	8,2±3,4	9,1±4,1	0,078
Рестернотомия	0	2 (3,3%)	>0,05
Острый инфаркт миокарда	0	1 (1,6%)	>0,05
Пароксизм фибрилляции предсердий	9 (16%)	17 (28,3%)	0,01

***Таблица 3*. Виды послеоперационных аритмий**

Вид аритмии	1-я группа (n=56)	2-я группа (n=60)	p
Пароксизм фибрилляции предсердий	9 (16%)	17 (28,3%)	0,01
Синусовая брадикардия	3 (5,3%)	2 (3,3%)	>0,05
Атриовентрикулярная блокада I—II степени	2 (3,5%)	3 (5%)	>0,05
Трепетание предсердий	0	1 (1,6%)	>0,05
Предсердный ритм	0	2 (3,3%)	>0,05

тервала *QT* с последующим переходом на поддерживающую дозу 200 мг/сут. Больные 1-й группы после РЧА УЛВ никаких дополнительных антиаритмических препаратов не получали.

В отдаленном периоде основным клинически значимым оцениваемым исходом считали наличие пароксизмов ФП по результатам холтеровского мониторирования электрокардиограммы (ЭКГ).

Статистическую обработку данных выполняли с использованием программ Statistica 6.0 и SPSS v.16.

Результаты

Продолжительность ИК была больше в 1-й группе (82±5,5 мин против 61,3±4,3 мин; p<0,05). Это было связано с дополнительным проведением радиочастотной изоляции УЛВ на параллельном ИК. Время пережатия аорты существенно не различалось и составило 41,5±3,2 и 39,6±2,8 мин в 1-й и 2-й группах соответственно. Данные по группам, касающиеся выполненных вмешательств и ранних послеоперационных осложнений, представлены в **табл. 2**.

В раннем послеоперационном периоде приступов стенокардии не отмечалось. Летальных исходов также не было. Таких послеоперационных осложнений, как острая почечная и дыхательная недостаточность, неврологические нарушения, сепсис, медиастинит, не отмечено ни в одной из групп.

На госпитальном этапе различные нарушения ритма сердца возникли у 14 (25%) пациентов 1-й группы и у 25 (41,6%) — 2-й группы. Данные по видам возникших послеоперационных аритмий приведены в **табл. 3**. Все больные выписаны из клиники с синусовым ритмом.

В отдаленном периоде больные проходили контрольное обследование для выявления пароксизмов ФП через 1, 6 и 12 мес с момента операции. Число больных, обследованных в отдаленном периоде, из 1-й группы составило 54 (96,4%), из 2-й — 57 (95%).

Все пациенты отметили улучшение самочувствия и повышение толерантности к физической нагрузке после операции, многие вернулись к своему обычному образу жизни. Несколько пациентов отмечали редкие приступы стенокардии низких (I—II) функциональных классов (ФК).

Через 1 мес после операции у 28 (51,8%) пациентов из 1-й группы не было зарегистрировано ни одного эпизода ФП; во 2-й группе 27 (47,3%) не имели пароксизмов фибрилляции предсердий (p=0,06).

Через 6 мес наблюдения число пациентов без пароксизмов ФП в 1-й группе составило 62,9% и было больше, чем во 2-й группе (53%; p<0,05).

По истечении 12 мес после операции число больных без аритмии в 1-й и 2-й группах составило 72,2 и 63,1% соответственно (p<0,05). Это указывает на высокую эффективность сочетанной хирургической аблации с помощью системы AtriCure для лечения пароксизмальной формы ФП по сравнению с антиаритмической терапией амиодароном. Суммарно результаты наблюдения в отдаленном послеоперационном периоде представлены на **рисунке**.

Обсуждение

Одной из основных причин развития ФП является ИБС. Среди причин ФП у умерших больных на первом месте была ИБС (34%), во всех случаях осложненная застойной сердечной недостаточностью, на втором месте

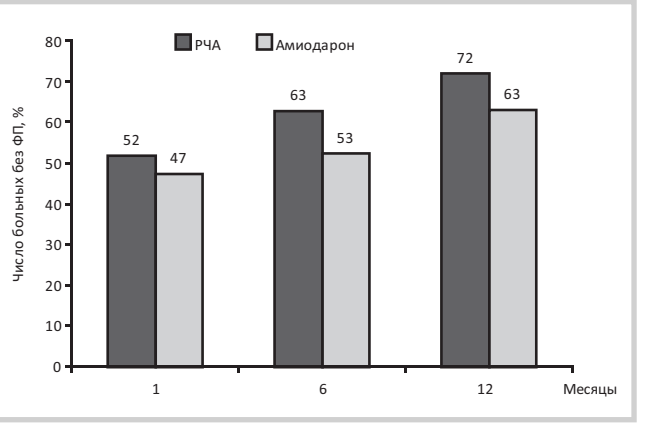

Эффективность радиочастотной аблации (РЧА) и амиодарона для лечения пароксизмальной формы фибрилляции предсердий (ФП) в отдаленные сроки после коронарного шунтирования.

(24%) — ревматические пороки сердца. Легочное сердце имелось у 13,5% умерших, системная артериальная гипертензия — у 9,4%; у 8% умерших органические заболевания сердца отсутствовали [14].

Лечение ФП ишемического генеза без реваскуляризации миокарда бесперспективно. Выполнение операций коронарного шунтирования без устранения ФП, в свою очередь, значительно ухудшает отдаленные результаты хирургического лечения и снижает выживаемость больных [13].

По данным крупного многоцентрового исследования [8], охватившего более полумиллиона пациентов, даже в ведущих кардиохирургических клиниках сочетанные вмешательства выполняются лишь у 38% больных из числа тех, кому они показаны. Наше исследование подтвердило, что больным с ИБС и пароксизмальной формой ФП, которым планируется коронарное шунтирование, показана сочетанная открытая РЧА УЛВ для лечения аритмии, так как в большинстве случаев именно легочные вены служат пусковым и поддерживающим фактором в развитии ФП.

Одним из основных факторов, который следует учитывать при планировании сочетанной операции, является безопасность вмешательства. По данным литературы, наиболее опасными осложнениями процедуры РЧА являются эмболия и кровотечение.

Эмболические осложнения, по данным разных авторов [4], составляют от 1 до 7%. Согласно нашим результатам, после операции с использованием системы AtriCure ишемического инсульта не было ни у одного из пациентов.

Еще одно опасное осложнение РЧА УЛВ — кровотечение с развитием тампонады сердца, которая регистрируется, по данным литературы [10], в 1—1,5% случаев. Это осложнение возникает из-за травмирования стенки легочных вен вследствие избыточной мощности воздействия радиочастотной энергии. Система AtriCure во время работы измеряет проводимость ткани в режиме реального времени. Используя полученные значения проводимости, аблационная система определяет глубину повреждения и прекращает подачу радиочастотной энергии при достижении стенки сосуда. Это обеспечивает максимальную безопасность процедуры аблации. В нашем исследовании осложнения, связанные с кровотечением после РЧА УЛВ, не выявлены.

По данным литературы [15], в отдаленном периоде у 28% больных, перенесших хирургическую аблацию УЛВ и коронарное шунтирование, сохраняются пароксизмы ФП. В нашем исследовании у 27,8% пациентов регистрировались признаки аритмии на протяжении 12 мес после операции. Можно предположить, что причиной рецидива ФП являются очаги эктопии, расположенные вне УЛВ, а также неполное устранение или возврат аритмогенных потенциалов.

Выводы

Сочетанная хирургическая аблация УЛВ при операциях коронарного шунтирования является эффективным методом лечения пароксизмальной формы ФП и по сравнению с применением амиодарона позволяет на 12% снизить частоту рецидивов аритмии в раннем послеоперационном периоде.

В отдаленном периоде сочетанные операции хирургической аблации и коронарного шунтирования позволяют получить положительный результат в виде отсутствия пароксизмов ФП у 72,2% больных, в то время как антиаритмическая терапия амиодароном эффективна лишь у 63,1% пациентов.

Сочетанная хирургическая аблация УЛВ является безопасным методом лечения и не увеличивает частоту развития таких осложнений, как эмболия и кровотечение.

ЛИТЕРАТУРА

1. *Бокерия Л.А.* Тахиаритмии: диагностика и хирургическое лечение. Л: Медицина 1989; 152—160, 282.
2. *Akpinar B., Sanisoglu I., Guden M. et al.* Combined off-pump coronary artery bypass grafting surgery and ablative therapy for atrial fibrillation: early and mid-term results. Ann Thorac Surg 2006; 81: 1332—1337.
3. *Aronow W.S., Ness J.* Prevalence of coexistence of coronary artery disease, ischemic stroke, and peripheral arterial disease in older persons. J Am Geriatr Soc 1999; 47: 10: 1255—1256.
4. *Botto G.L., Padeletti L., Santini M. et al.* Presence and duration of atrial fibrillation detected by continuous monitoring: crucial implications for the risk of thromboembolic events. J Cardiovasc Electrophysiol 2009; 20: 241—248.
5. *Cox J.L., Schuessler R.B., D'Agostino Jr. H.J. et al.* The surgical treatment of atrial fibrillation. III. Development of a definitive surgical procedure. J Thorca Cardiovasc Surg 1991; 101: 569—583.
6. *Crawford M.H., DiMarco J.P.* Cardiology, Cardiac Arrhythmias. Mosby 2001.
7. *Feinberg W.M., Cornell E.S., Nightingale S.D. et al.* Relationship between prothrombin activation fragment F1.2 and international normalized ratio in patients with atrial fibrillation. Stroke Prevention in Atrial Fibrillation Investigators. Stroke 1997; 28: 1101—1106.
8. *Gammie J.S., Haddad M., Milford-Beland S. et al.* Atrial fibrillation correction surgery: lessons from the Society of Thoracic Surgeons National Cardiac Database. Ann Thorac Surg 2008; 85: 3: 909—914.
9. *Guiraudon G.M., Campbell C.S., Jones D.L. et al.* Combined sino-atrial and atrioventricular node isolation. A surgical alternative to His bundle ablation in patients with atrial fibrillation. Ann Academy Med 1985; 72: Suppl: 3: 11—20.
10. *Marrouche N.F., Dresing T., Cole C. et al.* Circular mapping and ablation of the pulmonary vein for treatment of atrial fibrillation. JAAC 2002; 40: 464—474.
11. *Miyasaka Y., Barnes M.E., Bailey K.R. et al.* Mortality trends in patients diagnosed with first atrial fibrillation: a 21-year community-based study. J Am Coll Cardiol 2007; 49: 9: 986—992.
12. *Narayan S.M., Cain M.E., Smith J.M.* Atrial fibrillation. Lancet 1997; 350: 943—950.
13. *Ngaage D.L., Schaff H.V., Mullany C.J. et al.* Does preoperative atrial fibrillation influence early and late outcomes of coronary artery bypass grafting? J Thorac Cardiovasc Surg 2007; 133: 182—189.
14. *Podrid P., Kowey P.* Cardiac arrhythmia mechanisms, diagnosis and management. Baltimore: Williams & Wilkins 1996.
15. *Pokushalov E., Romanov A., Cherniavsky A.* Ablation of paroxysmal atrial fibrillation during coronary artery bypass grafting: 12 months' follow-up through implantable loop recorder. Eur J Cardio-Thorac Surg 2011; 40: 2: 405.

Поступила 10.12.13