Новый способ формирования проксимальной части сосудистого протеза для реконструктивной хирургии корня аорты у больных с аневризмой и расслоением восходящей аорты

К.м.н. С.Ю. БОЛДЫРЕВ[1], д.м.н. К.О. БАРБУХАТТИ[1, 2], д.м.н., проф., чл.-корр. РАМН В.А. ПОРХАНОВ[1]

[1]Краевая клиническая больница №1, Краснодар; [2]кафедра кардиохирургии и кардиологии ФПК и ППС Кубанского государственного медицинского университета

New method for forming of the proximal part of vascular prosthesis for reconstructive surgery of the aortic root in patients with aneurysm and dissection of the ascending aorta

S.YU. BOLDYREV, K.O. BARBUHATTI, V.A. PORKHANOV

Regional Clinical Hospital №1, Krasnodar; Department of Cardiac Surgery and Cardiology, Faculty training and professional retraining of specialists, Kuban State Medical University

Предложен новый способ формирования проксимальной части сосудистого протеза для реконструктивной хирургии корня аорты у больных с аневризмой и расслоением восходящей аорты. Предложенный способ применен у 33 пациентов (27 мужчин, 6 женщин, средний возраст 49±17 лет) во время операции реимплантации аортального клапана. Показано, что при применении данной модификации полностью воссоздается аналог корня аорты, приближенный к естественному, стабилизируется фиброзное кольцо аортального клапана с целью профилактики дилатации в отдаленном периоде, минимизируется риск кровотечения из зоны анастомоза. Методика проста и воспроизводима с любым типом сосудистого протеза.

Ключевые слова: аневризма корня аорты, реимплантация аортального клапана, проксимальная часть сосудистого протеза.

It was suggested a new method for forming of the proximal part of vascular prosthesis for reconstructive surgery of the aortic root in patients with aneurysm and dissection of the ascending aorta. The proposed method has been applied in 33 patients (27 men, 6 women, mean age 49±17 years) during surgery of the aortic valve reimplantation. It was shown that application of this modification completely recreates aortic root analogue closed to natural. Also fibrous ring of the aortic valve is stabilized to prevent dilation in the long-term period, bleeding risk from the anastomosis area is minimizing. The method is simple and reproducible with any type of vascular prosthesis.

Key words: aortic root aneurysm, aortic valve reimplantation, the proximal part of vascular prosthesis.

Современные клапансберегающие технологии, включая реимплантацию и ремоделирование, широко используются у больных с аневризмой и расслоением восходящей части и дуги аорты [3]. Целью подобных операций является сохранение аортального клапана (АК). Однако условия, в которых клапан может нормально функционировать в отдаленном периоде после операции, предполагают отсутствие дилатации фиброзного кольца (ФК) [5] и наличие созданных во время операции псевдосинусов, несущих ключевую роль в движении створок внутри сосудистого протеза [4]. Нами предложен новый способ формирования проксимальной части сосудистого протеза для реконструктивной хирургии корня аорты у больных с аневризмой и расслоением восходящей аорты [1].

Способ (подана заявка на изобретение №2013144700/069012 от 04.10.13) заключается в особом формировании проксимальной части сосудистого протеза. После мобилизации корня аорты для выполнения реимплантации АК двумя нитями 2-0 из полиэстера, проложенными в горизонтальном направлении, сосудистый протез сужали у основания на буже должного диаметра. В результате получали кайму проксимального конца сосудистого протеза шириной до 5 мм **(см. рис. 1, на цв. вклейке).** Полученный диаметр каймы соответствовал размеру ФК АК. Затем по оригинальной методике T. David накладывали П-образные швы на прокладках из тефлона 3×7 мм при помощи нити из полиэстера ниже основания створок, трансмурально, в направлении изнутри кнаружи. После прошивания ФК реимплантировали и фиксировали АК внутри сосудистого протеза. Для более плотной фиксации проксимальной части протеза нитями из полиэстера, прошивающими проксимальную часть сосудистого протеза, поочередно фиксировали протез в суженной части в следующей последовательности: ниже на 1—2 мм, между и выше на 1—2 мм в проекции каймы, образованной двумя горизонтальными швами. Таким образом, создается зигзагообразная ли-

© Коллектив авторов, 2014

e-mail: kkb1@mail.ru

ния фиксации по всей окружности **(см. рис. 2, на цв. вклейке)**. После завершения реимплантации заключительное формирование нового корня аорты осуществляли путем сужения сосудистого протеза на уровне синотубулярного гребня.

Предложенный нами способ сужения протеза большого диаметра создает определенную гофрированность последнего, и фиксация при помощи зигзагообразного шва позволяет создать достаточно плотную линию соприкосновения протеза с корнем аорты. С точки зрения физики преимущество способа можно обосновать следующим образом. Каждая проведенная нить в горизонтальном направлении имеет «плечи» до 5—7 мм, поочередно лежащие с лицевой и тыльной сторон. Каждое «плечо» после окончательной фиксации вкрепляет вокруг себя поверхность, равную площади круга, диаметром которого является собственно «плечо». Соответственно, суммарная поверхность таких кругов с лицевой и тыльной сторон каждой горизонтальной линии есть S1. Следовательно, 2 линии суммарно составляют S1+S1=2S1. После окончательной фиксации сосудистого протеза в корне аорты при помощи зигзагообразно наложенных швов появляется фиксирующий «пояс жесткости». В соответствии с известной формулой F=P×S, сила (F), действующая на единицу площади (S) поверхности, определяется давлением (P). В нашем случае единица силы действует на удвоенную площадь (2S1), что снижает в 2 раза нагрузку в зоне фиксации протеза к корню.

Предложенный способ применен у 33 пациентов (27 мужчин, 6 женщин, средний возраст 49±17 лет) во время операции реимплантации АК. Дополнительно 9 пациентам выполнено вмешательство на дуге аорты по типу полудуга, 8 больным — пластика аортального клапана, 4 — вмешательства на коронарных артериях, 1 — пластика митрального клапана. В госпитальном и отдаленном периоде специфических осложнений, связанных с применением данного способа, не наблюдалось. Функция корня аорты и АК в отдаленном периоде остается удовлетворительной **(рис. 3)**.



а

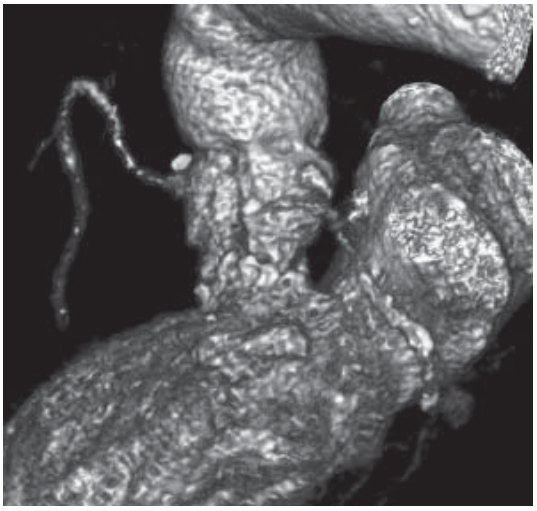

б

Рис. 3. **Компьютерная томограмма корня аорты после реимплантации.**

а — двухмерное изображение (стрелкой отмечена удовлетворительная коаптация створок аортального клапана); б — 3D-реконструкция.

Обсуждение

По нашему мнению, создание новых синусов при выполнении операции реимплантации АК является ключевым моментом функционирования воссозданного корня аорты в отдаленном периоде. Несмотря на то что в некоторых клиниках выполняют реимплантацию по методу David-1 с хорошими результатами [7], большинство хирургов предпочитают создавать псевдосинусы в новом корне аорты, так как их значимость в механизме открытия и закрытия обоснована еще Leonardo da Vinci в XV веке. Опасность повреждения створок в узком протезе без сформированных псевдосинусов заставляет хирургов стремиться к их воссозданию. Изначально при подобной ситуации техника реимплатации АК подразумевает очень тщательный подбор диаметра протеза. Этому этапу посвящены многие публикации, в которых указывается на сложность всей операции в целом. Модификация Seattle частично решила проблему создания псевдосинусов [2]. Модификация D. Miller [6] позволила значительно упростить реимплантацию клапана аорты. В начале нашего опыта мы использовали одну монофиламентную нить для сужения проксимальной части сосудистого протеза по технике, описанной D. Miller. Мы старались использовать протез на 8 мм больше, чем должный диаметр ФК АК. При таком подходе манипуляции внутри протеза более свободные, но протез получает значительную проксимальную гофрировку. Нами сделан вывод, что монофиламентная нить ненадежна с точки зрения будущей нагруз-

ки на анастомоз, ее прочностные характеристики недостаточны для поддержания формы корня аорты и профилактики кровотечения, несмотря на то, что используются достаточно плотные фиксирующие швы с прокладками, идущими из выводного тракта левого желудочка. Соответственно применение нитей из полиэстера иного свойства позволило формировать кайму, удобную для фиксации. Полученная форма проксимальной части ничем не уступает «воротнику» Valsalva graft, который широко используется во многих клиниках мира для реконструкции корня аорты и который существенно дороже. Мы не встретили в литературе данных, связанных непосредственно с фиксацией протеза к тканям выделенного корня аорты. Предложенная модификация D. Miller предполагает фиксировать протез на уровне одной горизонтальной линии. Мы же предлагаем зигзагообразную линию с целью профилактики кровотечения. Мы имели одно подобное осложнение, которое привело к фонтанирующему кровотечению из зоны анастомоза после восстановления функции сердца. С определенными техническими сложностями нам удалось справиться с этой проблемой. После данного случая мы стали применять зигзагообразный шов и в последующем подобных осложнений не наблюдали. К тому же данный вид шва нами обоснован как препятствующий дальнейшей дилатации ФК АК.

В заключение следует отметить, что наша модификация помогает достичь все важные цели данного вида реконструкции: 1) полностью воссоздается аналог корня аорты, приближенный к естественному; 2) стабилизируется ФК АК с целью профилактики дилатации в отдаленном периоде; 3) минимизируется риск кровотечения из зоны анастомоза; 4) методика проста и воспроизводима с любым типом сосудистого протеза, не занимает много времени.

ЛИТЕРАТУРА

1. *Болдырев С.Ю., Маньков Д.Р., Сапунов В.А. и др.* Новый способ формирования проксимальной части сосудистого протеза у больных с аневризмой и диссекцией восходящей аорты для реконструктивной хирургии корня аорты. Бюл НЦССХ им. А.Н. Бакулева РАМН 2013; 3: 26.
2. *Cochran R.P., Kunzelman K.S., Eddy A.C. et al.* Modified conduit preparation creates a pseudosinus in an aortic valvesparing procedure for aneurysm of the descending aorta. J Thorac Cardiovasc Surg 1995; 109: 1049—1058.
3. *Hiratzka L.F., Bakris G.L., Beckman J.A. et al.* 2010 ACCF/AHA/AATS/ACR/ASA/SCA/SCAI/SIR/STS/SVM guidelines for the diagnosis and management of patients with Thoracic Aortic Disease: a report of the American College of Cardiology Foundation/American Heart Association Task Force on Practice Guidelines, American Association for Thoracic Surgery, American College of Radiology, American Stroke Association, Society of Cardiovascular Anesthesiologists, Society for Cardiovascular Angiography and Interventions, Society of Interventional Radiology, Society of Thoracic Surgeons, and Society for Vascular Medicine. Circulation 2010; 121: e266—e369.
4. *Leyh R.G., Schmidtke C., Sievers H.H., Yacoub M.H.* Opening and closing characteristics of the aortic valve after different types of valve-preserving surgery. Circulation 1999; 100: 2153—2160.
5. *Luciani G.B., Casali G., Tomezzoli A., Mazzucco A.* Recurrence of aortic insufficiency after aortic root remodeling with valve preservation. Ann Thorac Surg 1999; 67: 1849—1856.
6. *Miller D.C.* Valve-sparing aortic root replacement: current state of the art and where are we headed? Ann Thorac Surg 2007; 83: S736—S739.
7. *Shrestha M., Baraki H., Maeding I., Fitzner S. et al.* Long-term results after aortic valve-sparing operation (David I). Eur J Cardiothorac Surg 2012; 41: 1: 56—61.

Поступила 10.01.14