Коррекция дефекта аортолегочной перегородки III типа в сочетании с перерывом дуги аорты типа А

Ю.Н. ШАМРИН, Ю.А. МАЙДУРОВ, К.А. НАЛИМОВ, Ю.Ф. ЛЯПУНОВА, С.А. КУРБАНОВ, А.Г. КИСЕЛЕВ, В.Ю. БОНДАРЬ, Р.В. НЕТБАЙ

ФГБУ «Федеральный центр сердечно-сосудистой хирургии», Красноярск; ФГБУ «Федеральный центр сердечно-сосудистой хирургии», Хабаровск; ГБОУ ВПО «Дальневосточный государственный медицинский университет», Хабаровск

Correction of aortopulmonary septum defect type III in conjunction with a break of the aortic arch type A

YU.N. SHAMRIN, YU.A. MAYDUROV, K.A. NALIMOV, YU.F. LYAPUNOVA, S.A. KURBANOV, A.G. KISELEV, V.YU. BONDAR, R.V. NETBAY

FSBI «Federal Center for Cardiovascular Surgery», Krasnoyarsk; FSBI «Federal Center for Cardiovascular Surgery», Khabarovsk; Far Eastern State Medical University, Khabarovsk

Ключевые слова: врожденный порок сердца, дефект аортолегочной перегородки, перерыв дуги аорты, хирургическое лечение.

Key words: congenital heart defect, aortopulmonary septum defect, break of the aortic arch, surgical treatment.

Патологоанатомическими критериями дефекта аортолегочной перегородки являются следующие: 1) наличие сообщения между смежными отделами восходящей аорты и легочного ствола; 2) наличие двух обособленных фиброзных колец аортального и легочного клапанов со сформированными выводными отделами соответствующих желудочков. Форма, расположение и размеры дефектов могут быть различными [1, 6].

Единственным эффективным методом лечения больных с дефектом аортолегочной перегородки является хирургический. Успех операции зависит от полноты коррекции сочетанных пороков, которые наблюдаются более чем в 50% случаев [5, 6].

Клиническое наблюдение. Больная *Д.*, 4 мес, масса тела 5,2 кг, рост 57 см. Из анамнеза: ребенок от 5-й беременности, протекавшей на фоне анемии, гестоза, никотиновой интоксикации, срочных четвертых родов. При выписке из родильного дома был поставлен диагноз врожденного порока сердца.

При поступлении в отделение отмечается наличие сердечного «горба», расширение границ сердца влево и вправо, приглушение тонов. Пульс ритмичный, частота сердечных сокращений (ЧСС) 150 уд/мин. Вдоль левого края грудины выслушивается систолический шум, отсутствует пульсация на общих бедренных артериях. Аускультативно дыхание в легких пуэрильное, без хрипов, частота дыханий 50 в минуту. Насыщение крови кислородом 87%, печень выступает из-под края реберной дуги на 2,0 см.

На ЭКГ: синусовый ритм с ЧСС 143—158 уд/мин, вертикальное положение электрической оси сердца, неполная блокада задненижней ветви левой ножки пучка Гиса, признаки гипертрофии правого желудочка (ПЖ).

На рентгенограмме грудной клетки: легочный рисунок усилен, тень средостения расширена в поперечнике, кардиоторакальный индекс 63%.

По данным эхокардиографии: конечный диастолический объем (КДО) левого желудочка (ЛЖ) 7 мл, фракция выброса 85,7%; восходящий отдел аорты нормальных размеров, отмечается сужение перешейка до 1—2 мм на протяжении 20 мм (не исключается перерыв дуги); правая ветвь легочной артерии 6 мм, левая ветвь четко не лоцируется; отмечен ретроградный поток в стволе легочной артерии (ЛА), размером 3—4 мм, расцененный, как открытый артериальный проток (ОАП); расчетное систолическое давление в ЛА 45 мм рт.ст.; обращает внимание выраженная гипертрофия ПЖ.

Мультиспиральная компьютерная томография **(рис. 1)**: магистральные сосуды отходят от соответствующих желудочков; правая ЛА (6 мм) берет начало от восходящей аорты (9 мм); брахицефальные сосуды отходят; имеется перерыв дуги аорты, тип А; кровоток в нисходящей аорте обеспечивается через функционирующий ОАП (3 мм); левая ЛА (7 мм) отходила от ствола ЛА; имеется дефект аортолегочной перегородки шириной 7 мм.

На основании проведенного обследования ребенку установлен диагноз: врожденный порок сердца, дефект аортолегочной перегородки III типа (по Mori) в сочетании с перерывом дуги аорты типа А (по Celoria и Patton).

Лечение: 21.11.12 в условиях искусственного кровообращения (ИК), глубокой гипотермии и антеградной

© Коллектив авторов, 2014

660021 Красноярск, ул. Караульная, д. 45

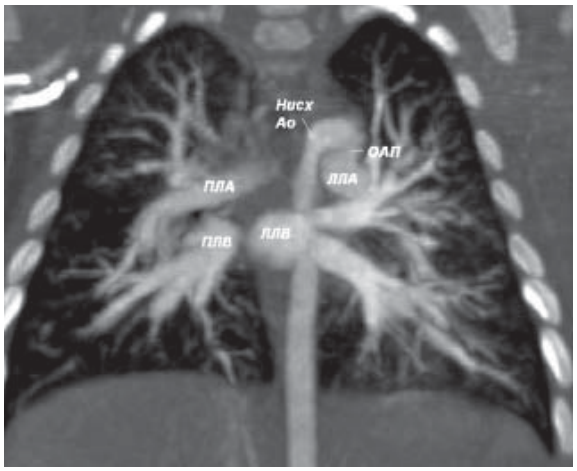

а

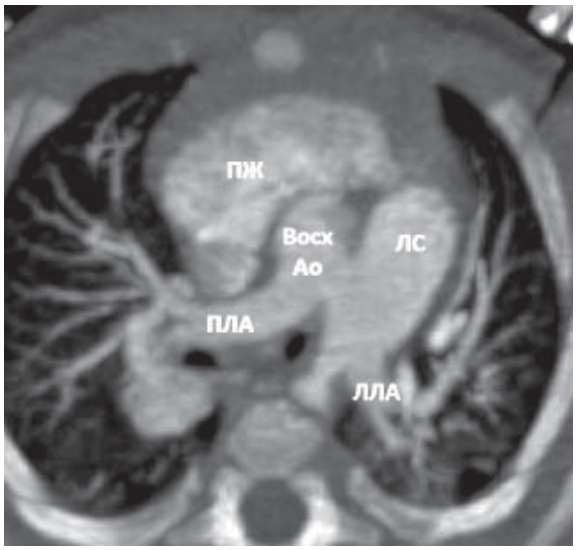

б

Рис. 1. **Мультиспиральная компьютерная томограмма при поступлении.**

а — изображение нисходящего отдела аорты, кровоснабжаемого из левой легочной артерии через открытый артериальный проток; б — визуализация дефекта аортолегочной перегородки. Нисх Ао — нисходящий отдел аорты; ЛЛА — левая легочная артерия; ПЛА — правая легочная артерия; ЛЛВ — левая легочная вена; ПЛВ — правая легочная вена; ПЖ — правый желудочек; ЛС — легочный ствол; Восх Ао — восходящий отдел аорты.

кардиоплегии раствором кустодиол выполнена операция: создание расширенного анастомоза между нисходящей аортой и ее дугой конец в бок с использованием ксеноперикардиальной заплаты, отсечение правой легочной артерии от аорты с пластикой заплатой из ксеноперикарда, пересечение восходящей аорты с созданием анастомоза конец в конец.

Выполнена срединная стернотомия. При внешнем осмотре сердца после выделения магистральных и брахицефальных сосудов имеется анатомия сочетанного врожденного порока сердца: аортолегочного окна III типа (по Mori) и перерыва дуги аорты типа А (по Celoria и Patton). Восходящая аорта диаметром 9 мм, проксимальная часть дуги аорты 6 мм, дистальная часть дуги, переходящая в левую подключичную артерию, 4 мм. Выделен ОАП, диаметром 3 мм и длиной 12 мм, переходящий в нисходящую аорту диаметром до 8 мм. Ветви ЛА выделены до деления на долевые (обе ветви легочной артерии по 8 мм), правая отходит от задней поверхности восходящей аорты. Между стволом ЛА и восходящей аортой имеется сообщение размером 10 мм. Аппарат ИК подключен по схеме аорта — полые вены, установлены 2 аортальных канюли: одна — в восходящую аорту, другая — в нисходящую аорту, через ОАП.

С началом ИК начато охлаждение больного до 18 °С. Сразу после начала перфузии обе ветви ЛА пережаты турникетами. По достижении температуры тела 24 °С обжаты полые вены, отключена искусственная вентиляция легких (ИВЛ). На аортальной канюле в нисходящей аорте над ОАП был затянут турникет. После проведения антеградной кардиоплегии в корень аорты поперечно вскрыта восходящая аорта несколько выше аортолегочного сообщения. При внутриаортальной ревизии правая ЛА отходит от задней поверхности аорты, сообщаясь со стволом ЛА **(рис. 2, а)**. Восходящая аорта пересечена выше и ниже аортолегочного сообщения, после чего образовались дефект передней стенки правой ЛА и бифуркации шириной 6 мм. В образовавшийся дефект вшита ксеноперикардиальная заплата и, таким образом, сформирована передняя стенка ствола и обеих ЛА. По достижении температуры тела 18 °С брахицефальные сосуды затянуты турникетами, ИК остановлено и удалены обе артериальные канюли. От ствола ЛА отсечен ОАП, образовавшийся дефект в ЛА ушит. Дуктальная ткань полностью иссечена. В восходящей аорте слева на уровне отхождения брахицефальных сосудов продольно рассечена стенка на протяжении 10 мм и наложен анастомоз проксимального отдела нисходящей аорты с дугой аорты конец в бок с пластикой нижней части анастомоза заплатой из ксеноперикарда. После повторной канюляции аорты и профилактики воздушной эмболии возобновлено ИК и начато согревание пациента. На завершающем этапе операции восстановлена целостность восходящей аорты **(см. рис. 2, б)**.

Сердечная деятельность восстановлена, с синусовым ритмом и ЧСС 146 уд/мин. Продолжительность ИК после снятия зажима с аорты 40 мин, общее время ИК 154 мин, пережатия аорты 115 мин, гипотермической остановки ИК 50 мин. Проведена модифицированная ультрафильтрация. Грудину не ушивали. В брюшную полость установлен катетер для проведения перитонеального диализа, после чего пациент переведен в палату реанимации. На момент перевода гемодинамика поддерживалась адреналином в дозе 0,15 мкг/кг/мин, дофамином — 20 мкг/кг/мин. В течение 12 ч после операции доза адреналина постепенно снижена до 0,05 мкг/кг/мин, дофамина — до 10 мкг/кг/мин. Насыщение артериальной крови кислородом колебалось от 90 до 98%. Диурез на фоне стимуляции был сохранен.

На 2-е сутки после операции гемодинамика на фоне инотропной поддержки дофамином в дозе 2,5 мкг/кг/мин была относительно устойчивой, на этом фоне выполнено отсроченное ушивание грудины.

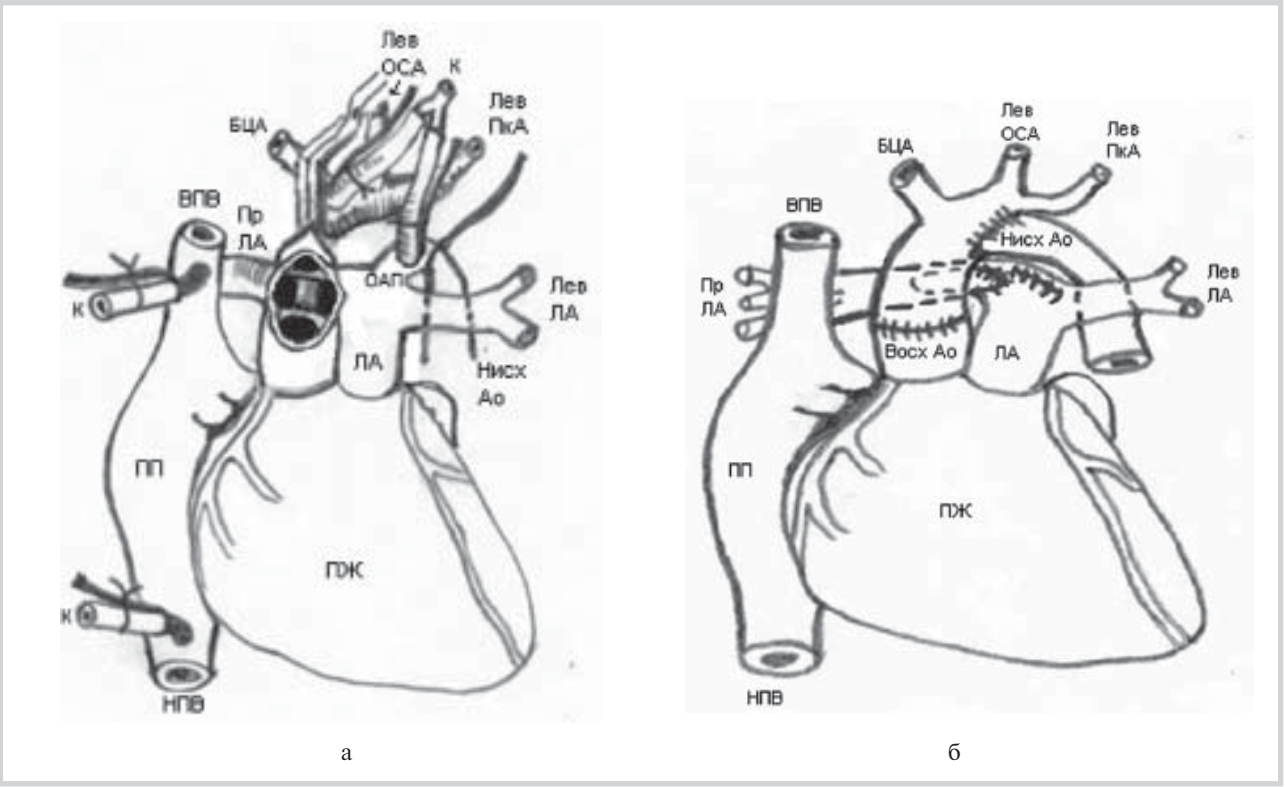

Рис. 2. **Схема анатомии сердца и магистральных сосудов.**

а — до коррекции порока; б — после коррекции. ВПВ — верхняя полая вена; НПВ — нижняя полая вена; ПП — правое предсердие; ПЖ — правый желудочек; ЛА — легочная артерия; Пр ЛА — правая ветвь легочной артерии; Лев ЛА — левая ветвь легочной артерии; Восх Ао — восходящий отдел аорты; БЦА — брахицефальный ствол; Лев ОСА — левая общая сонная артерия; Лев ПкА — левая подключичная артерия; ОАП — открытый артериальный проток; Нисх Ао — нисходящий отдел аорты; К — канюля.

В течение 1-й недели после операции отмечался выраженный синдром внутричерепной гипертензии, отек головного мозга. Проводилась интенсивная терапия: инотропная поддержка, вазопрессоры, нитраты, мочегонные, продленная ИВЛ, метаболическая поддержка, антигипоксанты, парентеральное питание, глюкокортикоиды, седативные средства, антибактериальная и противогрибковая терапия. Кроме того, были использованы препараты для снижения сопротивления в малом круге кровообращения: ингаляционные аналоги простациклина и силденафил.

На 37-е сутки после операции ребенок переведен для долечивания в детскую краевую больницу. На момент перевода состояние оставалось тяжелым за счет дыхательной и сердечной недостаточности, постгипоксической и ишемической энцефалопатии. Температура тела была субфебрильная. Большой родничок на уровне краев, не напряжен. Имеется незначительная пастозность голеней и стоп. В легких дыхание проводится симметрично, сохраняются сухие хрипы с обеих сторон, санируется обильная слизистая мокрота, кашлевой рефлекс был выражен. Проводилась вспомогательная ИВЛ в режиме CMV по давлению. Гемодинамика была стабильная, без инотропной поддержки, ЧСС 130—140 уд/мин, ритм синусовый, артериальное давление 100/50—110/60 мм рт.ст. Насыщение крови кислородом 95—99%. Печень выступает из-под края реберной дуги на 3 см. Диурез на фоне стимуляции фуросемидом 1—2 мг/кг/ч, в среднем 2,5 мл/кг/ч. Энтеральное питание составляло $^1/_2$ от физиологической потребности, усваивала полностью. Лабораторно по газам крови, показателям гемостаза и биохимическим показателям компенсирована.

При эхокардиографии выявлены признаки кардита; конечный диастолический размер (КДР) ЛЖ 15 мм, конечный систолический размер (КСР) 8 мм, КДО 6 мл, конечный систолический объем (КСО) 1 мл, ударный объем 5 мл, фракция выброса ЛЖ 83,3%; анэхогенное пространство перикарда незначительно расширено; в плевральной полости слева сохраняется небольшое количество жидкости; признаки обструкции выводного тракта ПЖ с градиентом давления 59 мм рт.ст. (за счет выраженной гипертрофии миокарда); обращает внимание неоднородность миокарда ПЖ за счет множества мелких гиперэхогенных участков (расценено как мелкоочаговый фиброз).

При контрольном обследовании в возрасте 1 года (через 8 мес после операции) масса тела ребенка составляет 7 кг, рост 66 см. Сердечный «горб» умеренно выражен, расширены границы сердца влево и вправо, тоны сердца приглушены, ритмичны, ЧСС 130 уд/мин, шумов нет. Пульсация на обеих общих бедренных артериях отчетливая, несколько ослаблена. Частота дыхания 50 в минуту, пуэрильное, без хрипов. Печень выступает из-под края реберной дуги на 1,5 см, насыщение крови кислородом 100%.

При эхокардиографии: КДР ЛЖ 21 мм, КСР 10 мм, конечный систолический объем 2 мл, КДО 16 мл, ударный объем 14 мл, фракция выброса 87,5%; кровоток в восходящей аорте 1,2 м/с; пиковый градиент между аортой и

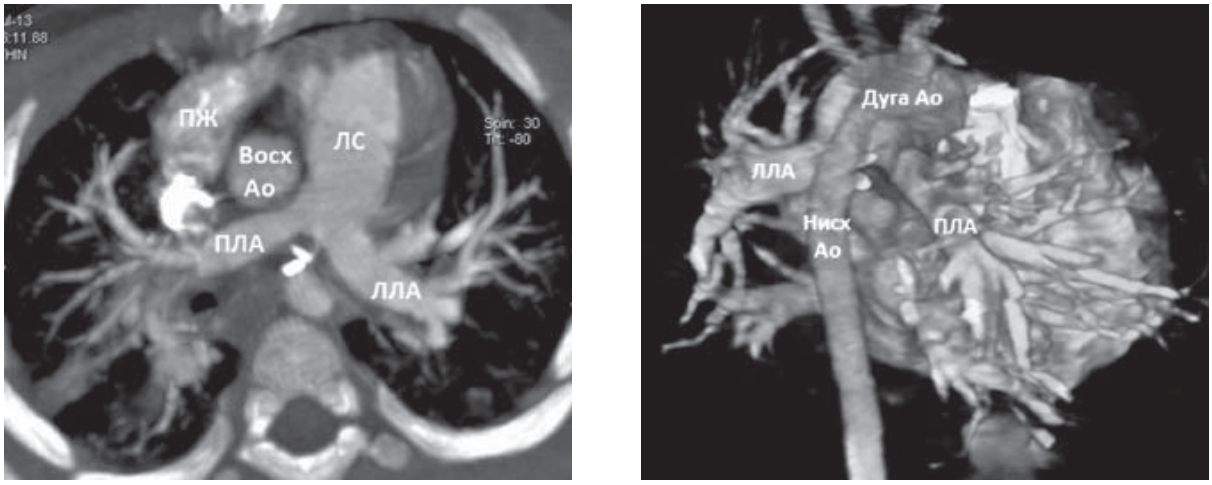

а б

Рис. 3. **Спиральная компьютерная томограмма после коррекции порока.**

а — анатомия сердца; б — изображение нисходящего отдела аорты. Дуга Ао — дуга аорты; остальные обозначения те же, что и на рис. 1.

ЛЖ 6,1 мм рт.ст.; в брюшной аорте кровоток магистрального типа 0,8 м/с; расчетное систолическое давление в ЛА 30 мм рт. ст.; в выходном отделе ПЖ градиент составил 11 мм рт.ст.; миокард ПЖ и ЛЖ неоднородный по структуре с мелкими участками повышенной эхогенности, данные свидетельствуют о перенесенном кардите, который явился следствием внутриутробной инфекции.

При мультиспиральной компьютерной томографии **(рис. 3)**: аортолегочного сообщения нет; восходящий отдел аорты 10 мм, область анастомоза без особенностей, дуга аорты 6 мм, перешеек (область анастомоза) 4 мм, нисходящий отдел 5,5—6 мм; легочный ствол 12 мм, обе ЛА отходят от легочного ствола; ОАП не визуализируется.

Обсуждение

Дефект аортолегочной перегородки — редкий врожденный порок сердца, встречающийся с частотой 0,1—0,2% [5]. По данным литературы, аортолегочное окно часто сочетается с перерывом дуги аорты [5]. Большинство авторов [3, 4] отдают предпочтение одноэтапной коррекции этих пороков по сравнению с многоэтапным лечением. Мы придерживаемся той же точки зрения. Многие авторы указывают на низкую летальность после коррекции аортолегочного окна [2, 6], однако в тех же публикациях обозначается важность коррекции сочетанной патологии в конечном исходе хирургического вмешательства. Так, A. Bhan и соавт. [3] представили результаты коррекции дефекта аортолегочной перегородки с летальностью от 8 до 25%, причем в случае сочетания аортолегочного окна с перерывом дуги аорты летальность возрастала.

Похожую на выполненную нами методику коррекции дефекта аортолегочной перегородки с перерывом дуги аорты применили R. Abdulrahman и соавт. [2] у доношенного новорожденного ребенка; однако случай закончился смертью вследствие развития острой левожелудочковой недостаточности. Хороший результат получен H. Hata и соавт. [4], но в отличие от примененной нами методики авторы выполняли пластику дуги аорты без остановки искусственного кровообращения на фоне гипотермии 24 °С, а дефект аортолегочного окна закрывался заплатой.

Необходимо помнить, что в послеоперационном периоде лечение пациентов с таким врожденным пороком сердца не заканчивается. В дальнейшем могут возникать и осложнять течение послеоперационного периода легочные гипертонические кризы, а также рецидивирующие стенозы зон реконструкции [3, 6].

ЛИТЕРАТУРА

1. *Бураковский В.И., Подзолков В.П., Рагимов Ф.Р.* Дефект аортолегочной перегородки. М: Медицина 1987.
2. *Abdulrahman R., Samadi M., Negargar S.* A neonate with Berry syndrome (AP window with interrupted aortic arch). J Cardiovasc Thorac Res 2009; 3: 51—53.
3. *Bhan A., Gupta M., Abraham S. et al.* Surgical experience of aortopulmonary window repair in infants. Interactive CardioVasc Thorac Surg 2007; 6: 200—203.
4. *Hata H., Shiono M., Sezai Y. et al.* One-Stage repair of interrupted aortic arch and aortopulmonary window. Ann Thorac Surg 1998; 65: 829—831.
5. *Teo H., Goldberg C., Strouse P. et al.* Aortopulmonary window with interrupted aortic arch and pulmonary artery sling: diagnosis by echocardiography and magnetic resonance imaging. Echocardiography. J Ultrasound All Tech 1999; 16: 147—150.
6. *Tkebuchavaa T., Segessera L.K., Vogta P.R. et al.* Congenital aortopulmonary window: diagnosis, surgical technique and long-term results. Eur J Cardiothorac Surg 1997; 11: 293—297.

Поступила 25.11.13