Бифуркационное подключично-бедренное шунтирование у больного с мультифокальным атеросклерозом и критической ишемией нижних конечностей

Акад. РАН Ю.В. БЕЛОВ, к.м.н. К.Б. ФРОЛОВ, д.м.н., проф. Р.Н. КОМАРОВ, А.Н. ДЗЮНДЗЯ, М.А. ХАТАМОВА, А.З. САЛЕХ

ГБОУ ВПО Первый МГМУ им. И.М. Сеченова, Университетская клиническая больница №1, Клиника аортальной и сердечно-сосудистой хирургии, Москва

Bifurcation subclavian-femoral bypass in patient with multifocal atherosclerosis and critical limb ischemia

YU.V. BELOV, K.B. FROLOV, R.N. KOMAROV, A.N. DZYUNDZYA, M.A. KHATAMOVA, A.Z. SALEKH

First MSMU named by I.M. Sechenov, University Clinical Hospital №1, clinic of aortic and cardiovascular Surgery, Moscow

Ключевые слова: мультифокальный атеросклероз, критическая ишемия нижних конечностей, бифуркационное подключично-бедренное шунтирование, каротидная эндартерэктомия.

Key words: multifocal atherosclerosis, critical limb ischemia, bifurcation subclavian-femoral bypass, carotid endarterectomy.

Хроническими облитерирующими заболеваниями артерий нижних конечностей в Российской Федерации страдают около 3 млн человек, примерно у 5% пациентов болезнь прогрессирует до критической ишемии нижних конечностей в течение 5 лет и приводит к высокой ампутации у 1,3% больных ежегодно [1,9].

У многих больных проявления атеросклеротического процесса наблюдаются в различных артериальных бассейнах (коронарные, брахицефальные, почечные и висцеральные артерии), а также часто являются многоуровневыми с поражением аорты и артерий нижних конечностей [2, 8].

Наличие сочетанной ИБС (диагностируется у 45—76% больных), поражение сонных и позвоночных артерий (у 12—35%), артериальной гипертензии (у 23—52%), сахарного диабета (у 6,5—27%), хронических неспецифических заболеваний легких (у 27,5—67%) в значительной степени ограничивает возможности хирургического лечения. Для большинства пациентов именно сопутствующие заболевания определяют степень риска и являются ведущими в отношении прогноза жизни больного [2, 6—8].

Эндоваскулярные вмешательства, получившие значительное распространение в последнее время, часто невыполнимы из-за большой распространенности атеросклеротического процесса. Вследствие этого в настоящее время ведущее место в лечении поражений артерий нижних конечностей занимают реконструктивные операции [3, 4].

Учитывая высокую летальность после выполнения радикальных хирургических вмешательств у больных с сопутствующей патологией и критической ишемией нижних конечностей, имеет смысл рассматривать возможные варианты паллиативного хирургического лечения и уделять внимание нестандартным методам сосудистой реконструкции, например подключично-бедренному шунтированию. Данный вид операций является малотравматичным и может быть выполнен с использованием минимального щадящего анестезиологического пособия [5—7].

Приводим клиническое наблюдение лечения критической ишемии нижних конечностей методом подключично-бедренного бифуркационного шунтирования у пациента с мультифокальным атеросклеротическим поражением.

Клиническое наблюдение. Больной *Г.*, 55 лет, поступил в клинику 28.02.13 с жалобами на боль в обеих нижних конечностях в покое, чувство онемения и зябкости обеих голеней и стоп. Болен в течение 5 лет. Амбулаторно проводилась консервативная терапия без существенного эффекта. Ухудшение состояния в течение последнего года, когда появились вышеуказанные жалобы. Консультирован в клинике, где, по данным ультразвукового исследования, выявлена окклюзия инфраренального отдела аорты и магистральных артерий нижних конечностей.

Клинически правая голень и стопа прохладнее и бледнее левых, пульсация артерий нижних конечностей не определяется, объем движений и чувствительность снижены. Имеются начальные трофические изменения кожи дистальных отделов конечностей без формирования язвенных дефектов.

© Коллектив авторов, 2014

119991 Москва, ул. Б. Пироговская, д. 6

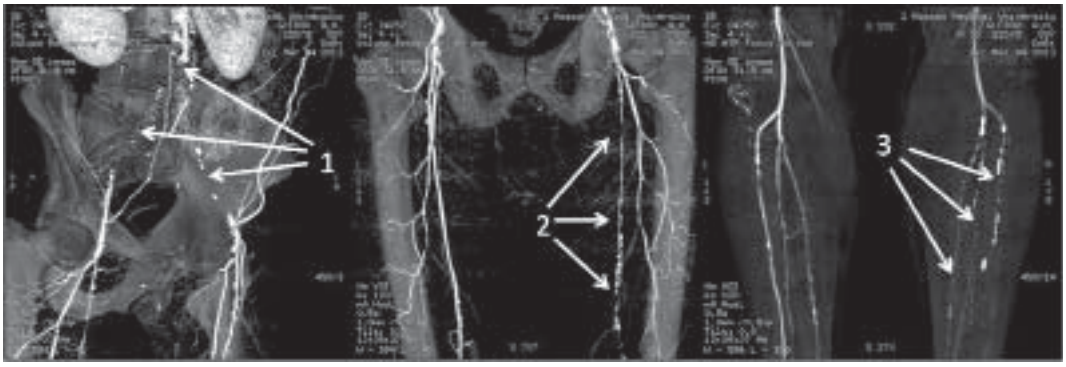

Рис. 1. **Мультиспиральная компьютерная томограмма аорты и артерий нижних конечностей.**

1 — окклюзия инфраренального отдела брюшной аорты, общих, наружных и внутренних подвздошных артерий с обеих сторон; 2 — окклюзия поверхностной бедренной артерии справа; 3 — окклюзия правых передней большеберцовой и малоберцовой артерий, стеноз 50% задней большеберцовой артерии.

При исследовании функции внешнего дыхания отмечено нарушение вентиляции легких по обструктивному типу.

На ЭКГ: синусовая тахикардия, частота сердечных сокращений 96 уд/мин; нельзя исключить рубцовые изменения переднеперегородочной области левого желудочка; выраженные изменения конечной части желудочкового комплекса в виде отрицательного зубца Т в отведениях I, II, aVL, V_4—V_6 и депрессии ST в отведениях V_5—V_6; регистрируется желудочковая экстрасистолия по типу бигеминии, в том числе поздние и сливные комплексы.

По данным эхокардиографии: гипертрофия левого желудочка с нарушением его локальной и общей сократительной и диастолической функции (гипокинезия с элементами акинезии задней и боковой стенок); фракция изгнания 32%; расширение полости левого предсердия, умеренное расширение полости правого предсердия.

При суточном мониторировании ЭКГ: наджелудочковые экстрасистолы, всего 3500, 20 куплетов, 48 эпизодов би-, тригеминии; желудочковые политопные экстрасистолы и сливные комплексы, всего 1120, 5 куплетов, 128 эпизодов бигеминии, 4 эпизода тригеминии; сегмент ST—T без существенной динамики.

При ультразвуковом исследовании и мультиспиральной компьютерной томографии аорты и артерий нижних конечностей: окклюзия инфраренального отдела аорты, общих, внутренних и наружных подвздошных артерий с обеих сторон; стеноз обеих общих бедренных артерий 50%; правая поверхностная бедренная артерия в верхней трети диаметром не более 3,5 мм, в нижней трети — участок окклюзии протяженностью 50 мм; стеноз левой поверхностной бедренной артерии 40—50%; правая подколенная артерия выше уровня суставной щели с неровными контурами, просвет не более 3 мм, ниже суставной щели — нормального диаметра, без стенозирования; правые передняя большеберцовая и малоберцовая артерии окклюзированы, задняя большеберцовая — стеноз 50% **(рис. 1)**.

При исследовании брахицефальных артерий выявлены стенозы правой (до 90%) и левой (до 50%) внутренних сонных артерий **(рис. 2)**.

Для оценки состояния коронарного русла выполнена коронарография **(рис. 3)**: сбалансированный тип кровоснабжения миокарда; ствол левой коронарной артерии интактен; передняя межжелудочковая артерия в среднем сегменте стенозирована до 80%; огибающая артерия окклюзирована; правая коронарная артерия с выраженным кальцинозом, в проксимальном, среднем и дистальном сегментах имеются множественные стенозы до 40—60%.

В результате обследования сформулирован клинический диагноз: атеросклероз коронарных артерий, стеноз передней межжелудочковой ветви 80%, правой коронарной артерии 60%, окклюзия огибающей артерии; атеросклероз брахицефальных артерий, стеноз правой внутренней сонной артерии 90%, левой — 50%; атеросклероз артерий нижних конечностей, окклюзия инфраренального отдела аорты и подвздошных артерий, окклюзия правой поверхностной бедренной, передней большеберцовой, малоберцовой артерий, стеноз левой глубокой артерии бедра, подколенных артерий; ИБС, безболевая форма ишемии миокарда, постинфарктный кардиосклероз, желудочковая экстрасистолия; хроническая сосудисто-мозговая недостаточность II степени; критическая ишемия правой нижней конечности; сахарный диабет 2-го типа; хронический бронхит.

Пациент подготовлен к операции. Первым этапом для профилактики острого инфаркта миокарда и острого нарушения мозгового кровообращения планировалось выполнить каротидную эндартерэктомию из правой внутренней сонной артерии в сочетании с маммарокоронарным и аортокоронарным шунтированием в бассейне пораженных артерий.

Однако 13.03.13 больной отметил ухудшение состояния, выражавшееся в усилении боли в правой нижней конечности в покое, невозможности опоры на правую ногу. При осмотре правые голень и стопа холодные на ощупь, багрового цвета, объем движений в стопе и пальцах ограничен, чувствительность снижена, появился ишемический отек стопы. Учитывая прогрессирующую критическую ишемию правой нижней конечности, угрозу развития гангрены в ближайшие сутки, тяжелые сопутствующие заболевания, решено выполнить сочетанную операцию наименьшей травматичности — каротидную эндар-

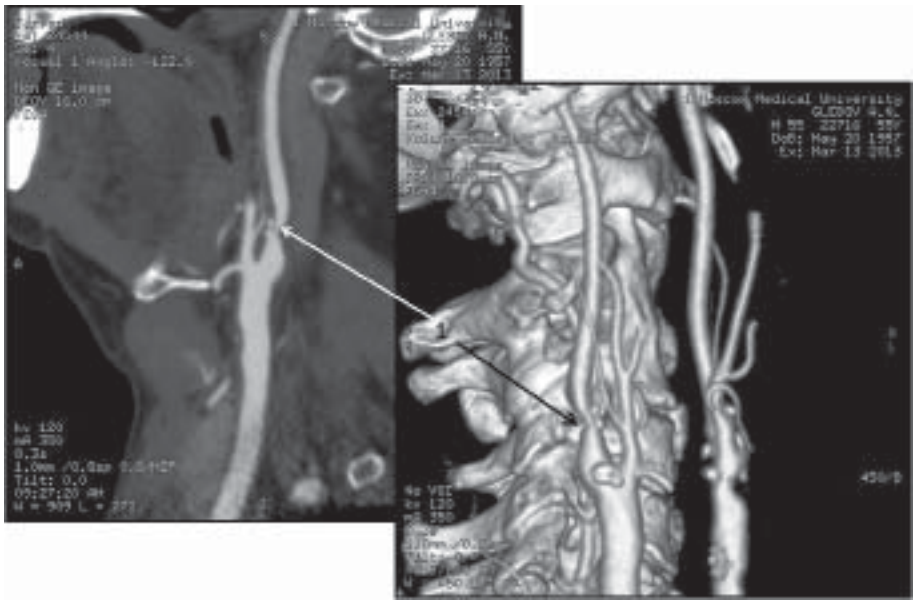

Рис. 2. **Мультиспиральная компьютерная томограмма брахицефальных артерий.**

1 — стеноз правой внутренней сонной артерии.

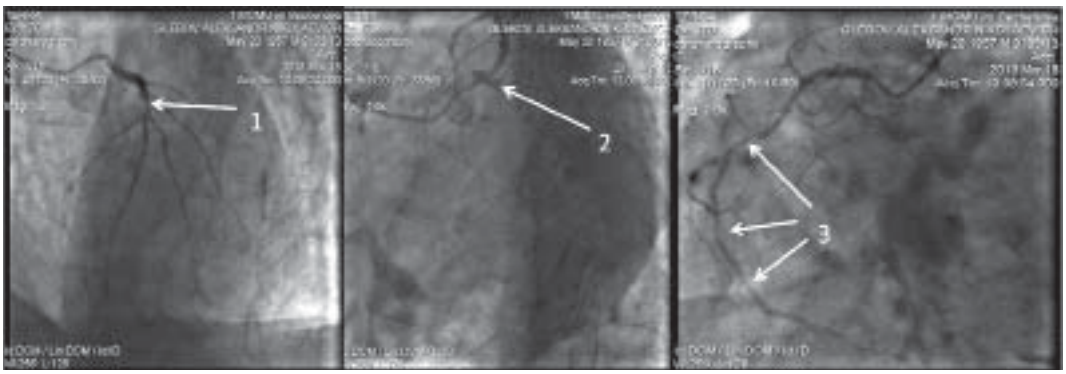

Рис. 3. **Коронарограмма.**

1 — стеноз 80% передней межжелудочковой артерии; 2 — окклюзия огибающей артерии; 3 — множественные стенозы (40—60%) правой коронарной артерии в проксимальном, среднем и дистальном сегментах.

терэктомию справа и подключично-бедренное бифуркационное шунтирование.

Оперирован 14.03.13. Операция начата с каротидной эндартерэктомии из правой внутренней сонной артерии по стандартной методике с использованием временного внутрипросветного шунта (в связи с низкой толерантностью головного мозга к ишемии при пробном пережатии артерий).

Учитывая признаки значимой ишемии обеих конечностей, решено выполнить одномоментную реваскуляризацию обеих нижних конечностей. Предварительно к линейному армированному протезу Gore-Tex 8 мм подшит в виде бранши участок аналогичного протеза по типу конец-в-бок. После выделения правой подключичной и бедренных артерий с помощью туннелирующего инструмента протез проведен из правой паховой области в правую подключичную область, левая бранша проведена в зону левых бедренных артерий через ранее сформированный подкожный тоннель **(рис. 4)**. С подключичной артерией сформирован Т-образный проксимальный анастомоз. Дистальные анастомозы (конец-в-бок) сформированы с общими бедренными артериями в области отхождения глубокой артерии бедра. Перед формированием дистальных анастомозов для объективной оценки состояния воспринимающего сосудистого русла выполнена динамическая кинезиоманометрия по методу А.Н. Щербюка. Последнюю считаем обязательной для оценки состояния дистального

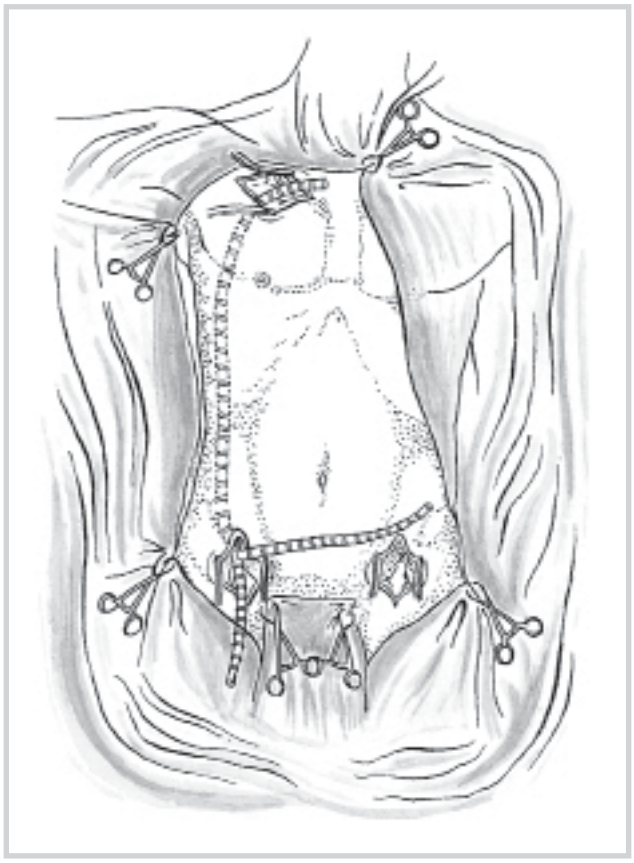

Рис. 4. **Общий вид бифуркационного подключично-бедренного шунта перед формированием анастомозов (схема).**

сосудистого русла [1]. Завершение операции стандартное.

В результате операции восстановился магистральный кровоток по бедренным артериям, ишемические боли покоя купированы, расстояние безболевой ходьбы увеличилось до 200 м.

Послеоперационное течение без осложнений, раны зажили первичным натяжением, швы сняты на 9-е сутки.

При контрольном ультразвуковом исследовании: кровоток по шунту и отводящим артериям сохранен, линейная скорость кровотока по основной бранше 72 см/с.

Пациент в удовлетворительном состоянии выписан для амбулаторного наблюдения. Больному рекомендовано хирургическое лечение ИБС, от которого он в настоящее время воздерживается.

При наблюдении в течение 4 мес состояние пациента удовлетворительное, степень хронической ишемии нижних конечностей 2Б, неврологической симптоматики не отмечается.

Таким образом, операция бифуркационного подключично-бедренного шунтирования у больного с мультифокальным атеросклеротическим поражением позволила сохранить конечность и значительно улучшить его качество жизни, а одномоментная каротидная эндартерэктомия позволила купировать явления мозговой ишемии и предотвратить развитие острого нарушения мозгового кровообращения.

Представленное клиническое наблюдение иллюстрирует эффективность подобных операций для продления жизни и улучшения ее качества у больных с мультифокальным атеросклерозом.

ЛИТЕРАТУРА

1. *Бокерия Л.А., Гудкова Р.Г.* Сердечно-сосудистая хирургия-2009. Болезни и врожденные аномалии системы кровообращения. М: НЦССХ им. А.Н. Бакулева РАМН 2010.
2. *Бурлева Е.П., Смирнов О.А.* размышления по поводу хронической критической ишемии конечностей. Ангиол и сосуд хир 1999; 1: 17—21.
3. *Затевахин И.И., Золкин В.Н., Степанов Н.В., Цициашвили М.Ш.* Облитерирующие заболевания аорты и нижних конечностей. Рус мед журн 2001; 3—4: 126—131.
4. *Золоев Г.К.* Облитерирующие заболевания артерий. Хирургическое лечение и реабилитация больных с утратой конечности. М: Медицина 2004.
5. *Золоев Г.К., Дудко А.П., Литвиновский С.В., Ивацин Н.П.* Подмышечно-бедренное шунтирование и последующая реабилитация при критической ишемии единственной нижней конечности. Ангиол и сосуд хир 2000; 6: 3: 85—86.
6. *Леменев В.Л., Михайлов И.П., Жулин Д.В. и др.* Хирургическое лечение больных старших возрастных групп с критической ишемией нижних конечностей при окклюзионных поражениях аорты и подвздошных артерий. Хирургия 2002; 6: 52—56.
7. *Леменев В.Л., Щербюк А.Н., Алябьев В.С.* Оценка состояния дистального сосудистого артериального русла при окклюзионных поражениях магистральных артерий нижних конечностей. Вестн хир 1989; 3: 44—46.
8. *Hirsch A.T., Haskal Z.J., Hertzer N.R. et al.* ACC/AHA 2006 guidelines for the management of patients with peripheral arterial disease (lower extremity, renal, mesenteric, and abdominal aortic). J Vasc Interv Radiol 2006; 17: 1383—1398.
9. *Norgren L., Hiatt W., Dormandy J. et al.* Inter-Society Consensus for the Management of Peripheral Arterial Disease (TASC II). Eur J Vasc Endovasc Surg 2007; 33: S1—S75.

Поступила 10.11.13