Реваскуляризация миокарда и нижней конечности у больной сахарным диабетом с критической ишемией нижней конечности и тяжелой безболевой ишемией миокарда

Е.В. ИВАННИКОВА, К.В. МЕЛКОЗЕРОВ, С.А. ТЕРЕХИН, В.Ю. КАЛАШНИКОВ

ФГБУ «Эндокринологический научный центр», Москва

Revascularization of myocardium and lower extremity in patient with diabetes mellitus, critical limb ischemia and severe silent myocardial ischemia

E.V. IVANNIKOVA, K.V. MELKOZEROV, S.A. TEREKHIN, V.YU. KALASHNIKOV

FSBI "Endocrinology Research center", Moscow

Ключевые слова: сахарный диабет, хроническая ишемия нижних конечностей, ишемическая болезнь сердца, критическая ишемия нижних конечностей, безболевая ишемия миокарда, реваскуляризация миокарда, реваскуляризация нижних конечностей.

Key words: diabetes mellitus, chronic lower limb ischemia, ischemic heart disease, critical limb ischemia, silent myocardial ischemia, myocardial revascularization, lower limb revascularization.

Сахарный диабет (СД) — независимый фактор риска развития сердечно-сосудистых заболеваний и смерти от них [10, 23, 24, 32]. СД увеличивает риск развития ишемической болезни сердца (ИБС), ишемии головного мозга и заболеваний периферических артерий более чем в 4 раза, существенно ухудшая прогноз у пациентов с сосудистыми заболеваниями [23, 28]. Вместе с тем СД приблизительно от 2 до 4 раз увеличивает риск развития критической ишемии нижней конечности (КИНК) — конечной стадии клинической манифестации заболеваний периферических артерий, что является одной из основных причин ампутации конечности [39]. В свою очередь КИНК у пациентов с СД является независимым фактором сердечно-сосудистой смертности, сравнимым с наличием тяжелой ИБС [6, 11—13, 19, 21, 29, 30, 34, 40, 42, 45]. Несмотря на ранее проведенные исследования, в которых показана роль заболеваний периферических артерий как независимого фактора риска развития осложнений и смерти от сердечно-сосудистых заболеваний, тактика лечения ИБС у больных КИНК остается неопределенной. В том числе это касается и пациентов, у которых исходно имеются показания к реваскуляризации миокарда [15, 41]. Существующие рекомендации освещают только отдельные моменты ведения пациентов с СД и КИНК. Так, имеются алгоритмы определения предоперационного риска у пациентов перед несердечными сосудистыми операциями [4], определена тактика ведения пациентов с периферическим атеросклерозом и КИНК [3, 4, 14, 15], четко сформулированы показания и выбор метода реваскуляризации у пациентов с ИБС [2, 25, 27]. Однако тактика ведения пациентов, имеющих сочетание ИБС, СД и КИНК, в должной мере не разработана, нуждается в определении тактики диагностики и лечения ИБС у пациентов данной категории. Мы приводим клинический случай, в котором представлена тактика лечения больной СД 2-го типа с КИНК и тяжелой безболевой ишемией миокарда (БИМ).

Пациентка *Н.*, 78 лет, поступила в Эндокринологический научный центр Минздрава России с жалобами на наличие раневого дефекта в левой пяточной области, интенсивные постоянные боли в левой нижней конечности. Боли за грудиной не беспокоили.

Из анамнеза известно, что пациентка более 20 лет страдает СД 2-го типа. Эпизодически отмечала повышение артериального давления — АД (максимально до 180/80 мм рт.ст.), адаптирована к АД 130/80 мм рт.ст. Данных, подтверждающих перенесенные инфаркты или инсульты, не выявлено. Постоянно принимала гликлазид 60 мг/сут, аспирин, периодически периндоприл. В течение 3 лет беспокоило ощущение «онемения» и «покалывания» в икроножных мышцах, больше слева, без четкой связи с физической нагрузкой.

В 2009 г. впервые появился язвенный дефект пяточной области левой стопы; выполнено стентирование поверхностной бедренной артерии (ПБА), подколенной артерии (ПкА). Однако в связи с сохранением трофической язвы левой стопы и развитием рестенозов в стентах в 2010 г. проведены две повторные баллонные ангиопластики. В мае 2011 г. в связи с вновь развившейся критической ишемией левой нижней конечности, обусловленной окклюзией в стентах ПБА, выполнено бедренно-подколенное шунтирование. В течение 1 мес после шунтирования вновь появились интенсивные боли в покое в левой стопе, образовалась рана левой пяточной области. При проведении дуплексного сканирования артерий нижних конечностей выявлена окклюзия бедренно-подколенного шунта, окклюзия в стентах ПБА, ПкА и окклюзии артерий голени.

При поступлении состояние больной средней тяжести, что было обусловлено наличием гнойно-некротиче-

© Коллектив авторов, 2014

117036 Москва, ул. Д. Ульянова, д. 11

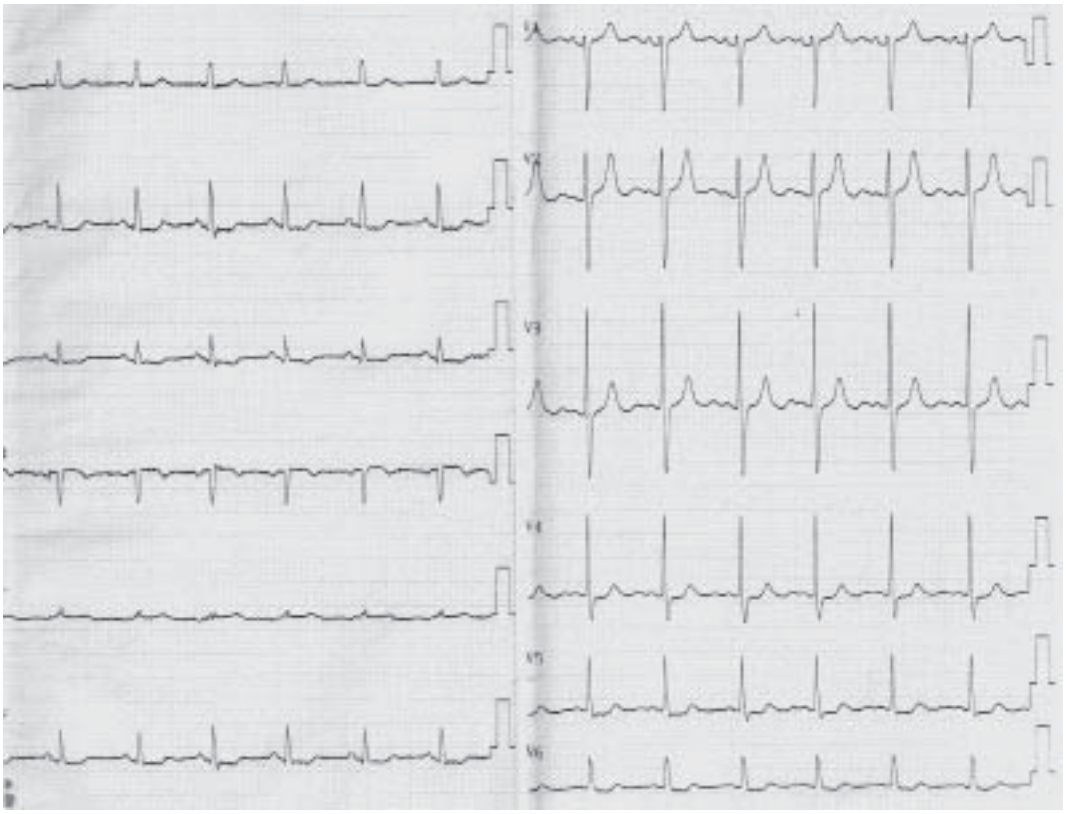

а

Рис. 1. **Электрокардиограммы (ЭКГ), выполненные в течение нескольких дней с момента поступления.**
а — ЭКГ с незначительной депрессией сегмента ST в отведениях II, III, aVF, $V_{4–6}$.

ской раны стопы, признаками интоксикации и выраженными постоянными болями в левой нижней конечности, требовавшими введения аналогов наркотических анальгетиков до 4—5 раз в сутки. АД 150—160/80—90 мм рт.ст., частота сердечных сокращений около 90 уд/мин. Температура тела 37,2 °С. В анализах крови выявлено незначительное снижение уровня гемоглобина — 117 г/л, лейкоцитоз ($10{,}3 \cdot 10^9$/л), повышение СОЭ до 36 мм/ч. Холестерин липопротеидов низкой плотности 3 ммоль/л, креатинин 59 мкмоль/л, калий 4,1 мкмоль/л. Уровень гликированного гемоглобина (HbA_{1c}) 8,7%, уровень глюкозы в крови в течение суток 9—13 ммоль/л.

Больной назначена двухкомпонентная антиагрегантная терапия (аспирин 100 мг и клопидогрел 75 мг/сут), β-адреноблокаторы (метопролол сукцинат 100 мг/сут), блокаторы кальциевых каналов (фелодипин 5 мг/сут), ингибиторы ангиотензинпревращающего фермента (периндоприл 5 мг/сут), статины (розувастатин 10 мг/сут), антибиотики (фиксированная комбинация цефоперазона и сульбактама в дозе 2 г/сут). Уровень HbA_{1c} и значения суточной гликемии свидетельствовали о декомпенсации углеводного обмена, что явилось показанием к назначению инсулинотерапии, которая проводилась по интенсифицированной схеме: гларгин (16 ед/сут) и инсулин аспарт (вводился в зависимости от уровня глюкозы в крови — от 6—8 ед перед основными приемами пищи). Больной проводили перевязки раны стопы с применением раствора повидон-йод.

При поступлении на электрокардиограмме (ЭКГ) регистрировалась небольшая депрессия сегмента ST в отведениях II, III, aVF, $V_{4–6}$. На серии ЭКГ в течение суток отмечалась динамика положения сегмента ST — от выраженной депрессии до почти полного «восстановления» до изолинии **(рис. 1)**. При этом даже при подробном расспросе больная не предъявляла жалоб на боли в грудной клетке, беспокоили лишь боли в пораженной конечности.

При эхокардиографии нарушений локальной и глобальной сократимости выявлено не было, значимой гипертрофии миокарда и клапанных пороков также не обнаружено. Уровень тропонина Т при двукратном измерении оставался отрицательным, что позволило исключить острый некроз миокарда.

Наличие КИНК у больной, сопровождающееся выраженными болями и прогрессирующим развитием раны на стопе, требовало проведения реваскуляризации конечности в кратчайшие сроки. Однако признаки тяжелой ишемии миокарда на ЭКГ, даже в отсутствие «стенокардических» болей или их эквивалентов, явились критерием высокого операционного риска перед несердечным хирургическим вмешательством, что определяло показания к коронарографии (КГ) до вмешательства на конечности. Больной проведена КГ, при которой выявлены гемодинамически незначимое поражение передней межжелудочковой артерии, стеноз 90% проксимальной трети огибающей артерии, а также короткая окклюзия проксимальной трети правой коронарной артерии — ПКА **(рис. 2)**.

б

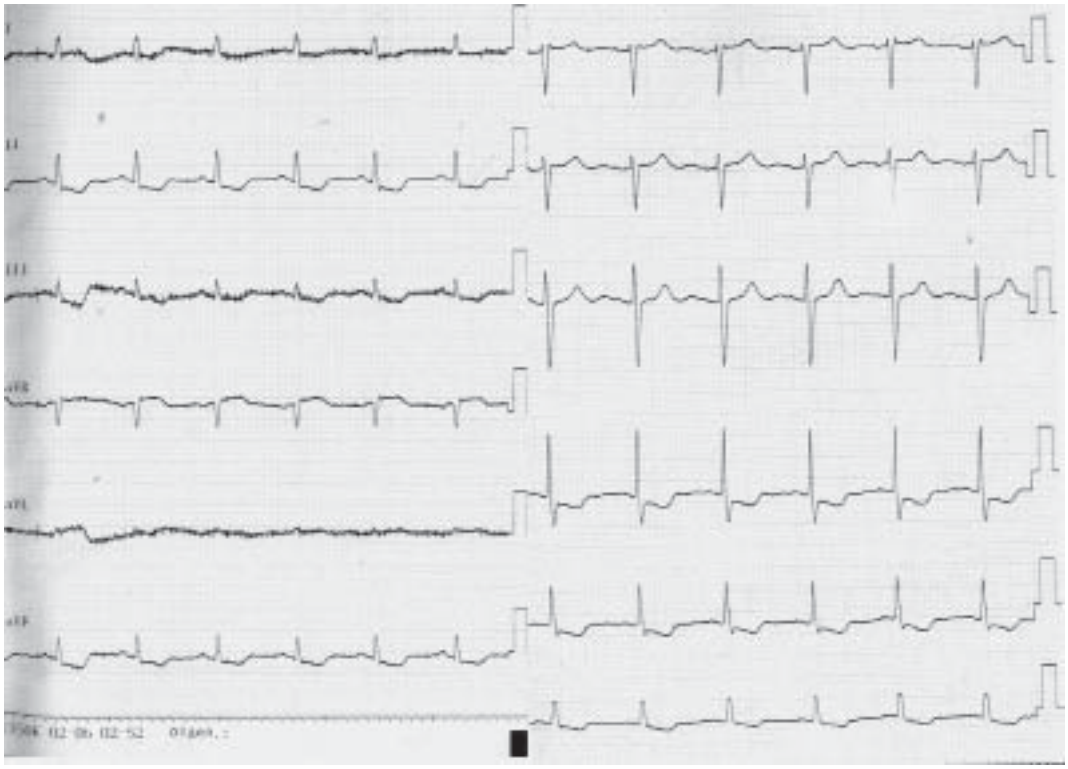

в

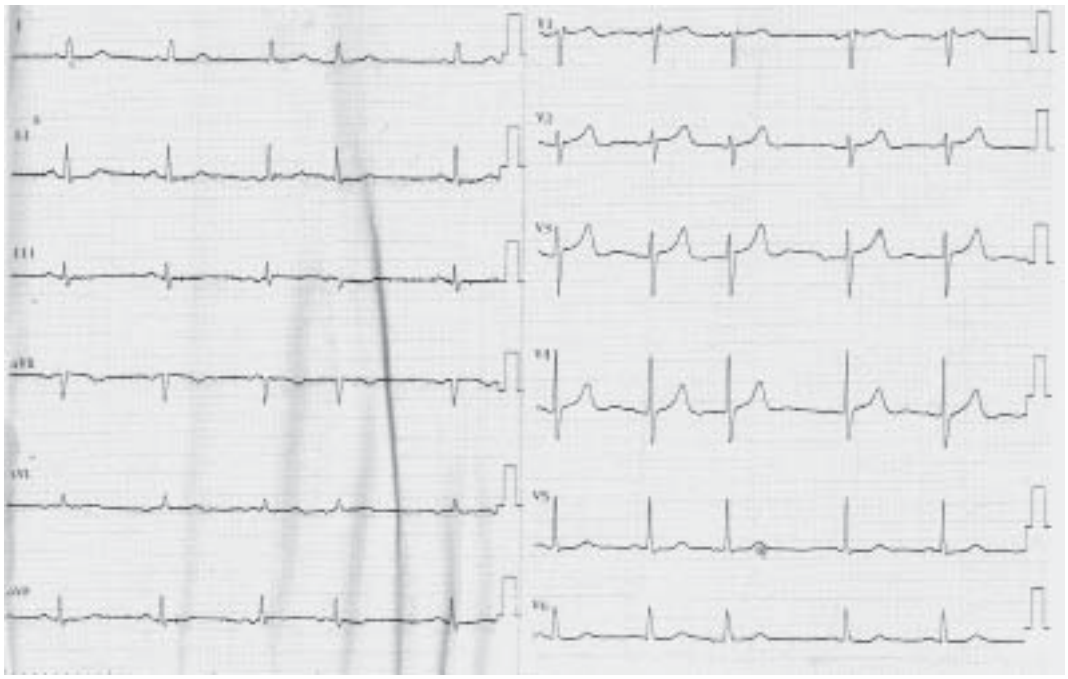

***Рис. 1*. Электрокардиограммы (ЭКГ), выполненные в течение нескольких дней с момента поступления. (*Продолжение.*)**

б — ЭКГ с выраженной депрессией сегмента ST в отведениях II, III, aVF, $V_{4–6}$; в — ЭКГ с «восстановлением» положения сегмента ST до изолинии.

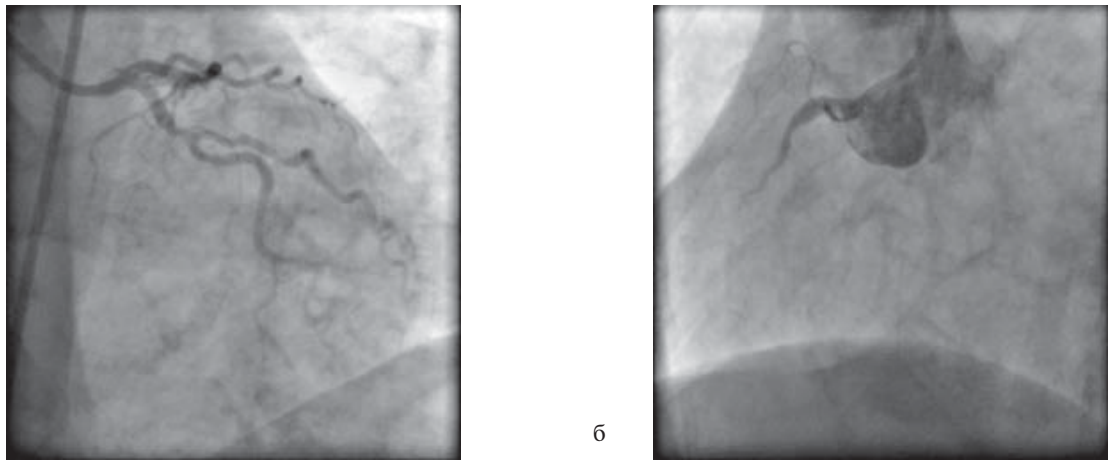

Рис. 2. **Коронарограммы при поступлении.**
а — левая коронарная артерия; б — правая коронарная артерия.

Данные КГ позволили предполагать, что поражение огибающей артерии (ОА) является симптом-связанным. Учитывая рецидивирующую ишемию миокарда, несмотря на проведение оптимальной медикаментозной терапии, больной в первую очередь было показано проведение реваскуляризации миокарда — стентирование ОА. Вместе с тем выраженные боли в конечности, быстро нарастающая ишемия конечности требовали скорейшего проведения реваскуляризации конечности. Таким образом, было принято решение об одномоментном проведении реваскуляризации миокарда и конечности.

В первую очередь выполнено стентирование ОА, имплантирован стент с лекарственным покрытием, кровоток по артерии восстановлен полностью — TIMI III **(рис. 3)**.

Сразу же после вмешательства на КА проведена баллонная ангиопластика со стентированием ПБА, ПкА, баллонная ангиопластика артерий голени. Удалось достичь адекватного антеградного кровотока до пальцев стопы **(рис. 4)**.

После рентгенэндоваскулярного вмешательства боли в конечности у больной полностью прекратились, на ЭКГ признаки ишемии миокарда не регистрировались.

В дальнейшем в связи с отсутствием по данным эхокардиографии нарушения локальной кинетики левого желудочка в плановом порядке (на 5-й день после первого вмешательства) выполнены реканализация и баллонная ангиопластика со стентированием правой КА. После вмешательства кровоток по ПКА TIMI III **(рис. 5)**.

На фоне лечения симптомы критической ишемии регрессировали: болей в конечности не было, нормализовались температура тела и уровень лейкоцитов крови, рана стопы «очистилась» и хорошо регенерировала. Нормализовался уровень АД, сегмент ST на ЭКГ оставался на изолинии, ангинозных приступов и их эквивалентов не было. По данным холтеровского мониторирования ЭКГ, средняя частота сердечных сокращений за сутки составила 62 уд/мин, значимых нарушений ритма и проводимости, признаки интермиттирующей ишемии миокарда не регистрировались. Кроме того, больная была обучена принципам самоконтроля уровня глюкозы в крови и технике введения инсулина, на фоне чего удалось достичь индивидуального целевого уровня 7—8 ммоль/л в течение суток. Выписана на 12-й день после госпитализации.

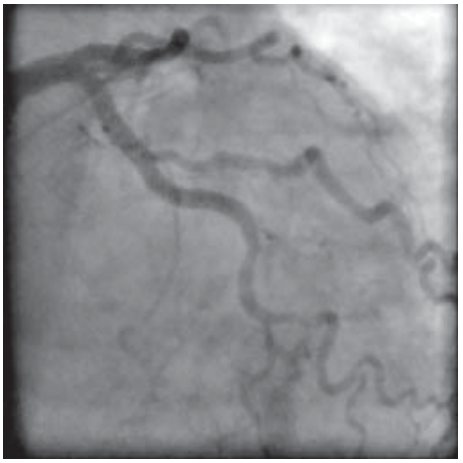

Рис. 3. **Результат стентирования огибающей артерии.**

Обсуждение

Подобное сочетанное атеросклеротическое поражение сосудистого русла у пациентов с СД весьма распространено. По данным J. Alcázar и соавт. [5], при обследовании 156 (21,6%) пациентов диагностировано сочетанное поражение коронарных сосудов и артерий нижних конечностей. Эти данные подтверждены в международных исследованиях REACH (Reduction in Atherothrombosis for Continued Health) и AGATHA (A Global Atherothrombosis Assessment), где более чем у 60% пациентов имелись признаки КИНК, требующей хирургического вмешательства [22, 44].

БИМ для больных СД является характерной формой ИБС [43]. По данным литературы, распространенность БИМ представляется достаточно высокой. Так, в исследо-



***Рис. 4*. Ангиограммы артерий левой нижней конечности.**
а — до вмешательства; б, в — после вмешательства.



***Рис. 5*. Результат стентирования правой коронарной артерии.**

вании E. Cosson [9], по данным КГ, около 27% пациентов СД имеют БИМ. Структура большинства исследований, посвященных распространенности БИМ, предусматривает активное выявление ишемии миокарда — проведение нагрузочных тестов. Нередко также для постановки диагноза БИМ используются данные, полученные при холтеровском мониторировании ЭКГ — изменение конечной части комплекса QRST, что может несколько преувеличивать данные о распространенности БИМ. В нашем случае у больной имелись признаки ишемии миокарда в покое — преходящая депрессия сегмента ST на ЭКГ в 2 смежных отведениях и более. Эти изменения в отсутствие стенокардии или ее эквивалентов послужили основанием для постановки диагноза БИМ. Несомненные признаки ишемии миокарда на ЭКГ покоя у больной отражали тяжесть ишемии миокарда. Частота развития БИМ покоя, в частности у больных СД и КИНК, остается до конца не изученной. Однако можно предполагать, что именно эта форма является наиболее опасной и ассоциирована с высоким риском внезапной смерти.

По данным литературы, имеются некоторые разногласия по поводу поражения коронарных артерий (КА) у больных БИМ. По некоторым данным, для больных БИМ характерно многососудистое поражение КА, а по другим данным — многососудистое поражение КА одинаково часто встречается у больных с «безболевой» и клинически проявляющейся ишемией миокарда. Так, в одной из работ российских ученых [1] показано, что для больных с БИМ характерно двухсосудистое поражение КА и не характерно поражение ствола левой КА. Справедливо отметить, что в данном исследовании число пациентов с СД составило лишь 10%. По данным Y. Pena и соавт. [35], почти у 70% пациентов с СД и БИМ, подтвержденной положительным нагрузочным тестом с использованием однопротонной эмиссионной томографии, имелось многососудистое поражение КА.

Проводимая нашей пациентке медикаментозная терапия соответствовала определению «оптимальной» или недавно принятому термину, введенного американскими и одобренный европейскими медицинскими экспертами, «медикаментозная терапия, соответствующая действующим рекомендациям» — guideline-direct medical therapy (GDMT) [20]: больной были назначены двойная антиагрегантная терапия, β-адреноблокаторы и статины. Кроме того, пациентке была подобрана сахароснижающая, ангиангинальная, антигипертензивная и антибактериальная терапия. По данным литературы, частота назначения аспирина больным СД и КИНК достигает 100%. Нашей пациентке в качестве второго антиагреганта назначен клопидогрел. Согласно рекомендациям по диагностике и лечению заболеваний периферических артерий Европейского общества кардиологов [16], возможно назначение любого тиенопиридина. В связи с этим в работах, посвященных лечению КИНК у больных СД, нередко встречается применение комбинации аспирина и тиклопедина [17, 18, 46]. Терапия β-адреноблокаторами и статинами у больных СД и КИНК является одной из ключевой, так как эти препараты способны улучшать прогноз, снижать риск смерти и частоту развития инфаркта миокарда [18, 25, 36], а также снижать риск хирургического вмешательства при несердечных сосудистых операциях [7, 33, 37, 38]. Несмотря на известную эффективность и целесообразность терапии препаратами данной группы у больных СД и КИНК, частота назначения этих лекарств остается недостаточно высокой. Так, в работе F. Liistro и соавт. [31], посвященной оценке влияния КИНК на прогноз у больных СД, которые перенесли реваскуляризацию миокарда, частота назначения β-адреноблокаторов составила 74%, а статинов — 80%. В исследовании PREVENT III [8] всего 46% пациентов получали терапию статинами, а лечение β-адреноблокаторами — только 48%. Успех лечения КИНК у больных СД в том числе заключается в проведении оптимальной медикаментозной терапии с достижением целевых значений частоты сердечных сокращений и уровня липопротеидов низкой плотности. Поэтому все больные СД и КИНК в отсутствие противопоказаний должны получать терапию антиагрегантами, β-адреноблокаторами и статинами, сопровождающуюся сахароснижающей терапией.

Очевидно, что пациенты с СД и КИНК относятся группе очень высокого риска. В связи с этим ИБС (в частности ее тяжелые формы) должна быть диагностирована до вмешательства на конечности. Индивидуально для каждого больного должна быть проведена оценка сопутствующих факторов, влияющих на исход заболевания. Остается неясным перечень необходимых обследований для определения тяжести ИБС у больных СД и КИНК: у кого возможно ограничиться анализом ЭКГ и данными эхокардиографии, кому показано проведение тестов для выявления индуцированной ишемии миокарда, а кому сразу необходимо проведение инвазивного обследования — КГ. Согласно Российским рекомендациям [3, 4], больным с КИНК показано проводить нагрузочную эхокардиографию. Однако нет четких указаний о сроках проведения этого исследования; повсеместное и обязательное применение такого теста у всех больных СД и КИНК, по нашему мнению, нерационально и увеличивает сроки до проведения реваскуляризации конечности.

Мы считаем, что проведение КГ всем больным данной категории необоснованно. Существующие рекомендации по инвазивной диагностике ИБС не могут в полной мере быть применены у пациентов данной группы. Сложность в определении показаний к КГ и сроков ее проведения у больных СД заключается в наличии самой КИНК, что ограничивает время и выбор методов диагностики ИБС и обусловливает необходимость в скорейшем вмешательстве на конечности.

Приведенный нами клинический случай демонстрирует пример тяжелой БИМ у больной СД и КИНК. Своевременная диагностика и лечение тяжелых форм ИБС у больных такой категории позволяют предотвратить развитие инфаркта миокарда и смерть, а также улучшить непосредственные результаты лечения КИНК.

ЛИТЕРАТУРА

1. *Бузиашвили Ю.И., Кабулова Р.И., Ханашвили Е.М. и др.* Особенности поражения коронарного русла у больных с безболевой ишемией миокарда. Кардиология 2004; 2: 4—7
2. Национальные рекомендации по лечению ОКС без стойкого подъема ST на ЭКГ. Кардиоваск тер и проф 2006; 5 (Приложение 1). Доступно: http://www.scardio.ru/downloads/c4m0i248/%D0%9E%D0%9A%D0%A1.pdf
3. Национальные рекомендации по ведению пациентов с сосудистой артериальной патологией (Российский согласительный документ). М: Изд-во НЦССХ им. А.Н. Бакулева РАМН 2010.
4. Российские рекомендации по прогнозированию и профилактике кардиальных осложнений внесердечных хирургических вмешательств. М 2011. Доступно: http: //www.scardio.ru/downloads/c4m0i839.pdf
5. *Alcázar J.M., Marín R., Gómez-Campderá F. et al.* Spanish Group of Ischaemic Nephrology (GEDENI) Clinical characteristics of ischaemic renal disease Nephrol Dial Transplant 2001; 16: 1: 74—77.
6. *Belmont P.J. Jr, Davey S., Orr J.D. et al.* Risk factors for 30-day postoperative complications and mortality after below-knee amputation: a study of 2,911 patients from the national surgical quality improvement program. J Am Coll Surg 2011; 213: 370—378.
7. *Boersma E., Poldermans D., Bax J.* Predictors of cardiac events after major vascular surgery: role of clinical characteristics, dobutamine echocardiography, and betablocker therapy. JAMA 2001; 285: 1865—1873.
8. *Conte M.S., Bandyk D.F., Clowes A.W.* Risk factors, medical therapies and perioperative events in limb salvage surgery: observations from the PREVENT III multicenter trial. J Vasc Surg 2005; 42: 456—465.
9. *Cosson E., Nguyen M.T., Chanu B. et al.* The report of male gender and retinopathy status improves the current consensus guidelines for the screening of myocardial ischemia in asymptomatic type 2 diabetic patients. Nutrition, Metabolism & Cardiovascular Diseases, published online 16 April 2012. Доступно: http://www.nmcd-journal.com/article/S0939-4753%2812%2900030-0/fulltext
10. *Creager M.A., Luscher T.F., Cosentino F., Beckman J.A.* Diabetes and vascular disease: pathophysiology, clinical consequences, and medical therapy: Part I. Circulation 2003; 108: 1527—1532.
11. *Criqui M.H., Denenberg J.O.* The generalized nature of atherosclerosis: how peripheral arterial disease may predict adverse events from coronary artery disease. Vasc Med 1998; 3: 241—245.

12. *Criqui M.H., Langer R.D., Fronek A.* Mortality over a period of 10 years in patients with peripheral arterial disease. N Engl J Med 1992; 326: 381—386.
13. *De Virgilio C., Toosie K., Lewis R.J.* Cardiac morbidity and operative mortality following lower-extremity amputation: the significance of multiple Eagle criteria. Ann Vasc Surg 1999; 13: 204—208.
14. *Dormandy J.A., Rutherford R.B.* Management of peripheral arterial disease (PAD). TASC Working Group. TransAtlantic Inter-Society Consensus (TASC). J Vasc Surg 2000; 31: 1: Pt2: S1—S296.
15. *Eagle K.A., Rihal C.S., Foster E.D. et al.* The Coronary Artery Surgery Study (CASS) Investigators. Long-term survival in patients with coronary artery disease: importance of peripheral vascular disease. J Am Coll Cardiol 1994; 23: 1091—1095.
16. ESC Guidelines on the diagnosis and treatment of peripheral artery diseases. Eur Heart J. Доступно: http://www.escardio.org/guidelines-surveys/esc-guidelines/GuidelinesDocuments/Guidelines-peripheral-AD-FT.pdf.
17. *Faglia E., Clerici G., Caminiti M., Quarantiello A.* Advantages of myocardial revascularization after admission for critical limb ischemia in diabetic patients with coronary artery disease: data of a cohort of 564 consecutive patients. J Cardiovasc Med 2008;9: 1030—1036.
18. *Faglia T.* Long-Term Prognosis of Diabetic Patients With Critical Limb Ischemia. Diabetes Care 2009; 32:822—827.
19. *Faglia E., Clerici G., Clerissi J.* Early and five-year amputation and survival rate of diabetic patients with critical limb ischemia: data of a cohort study of 564 patients. Eur J Vasc Endovasc Surg 2006; 32: 484—490.
20. *Fihn S.D., Cardin J.M., Abrams J.* ACCF/AHA/ACP/FCP/AATS/PCNA/SCAI/SNS Guideline for the Diagnosis and Management of Patients With Stable Ischemic Heart Disease. J Am Coll Cardiol 2012; 60: 24: e44—e164.
21. *Flu H.C., Lardenoye J.H., Veen E.J. et al.* Morbidity and mortality caused by cardiac adverse events after revascularization for critical limb ischemia. Ann Vasc Surg 2009; 23: 583—597.
22. *Fowkes F.G., Low L.P., Tuta S., Kozak J.* Ankle-brachial index and extent of atherothrombosis in 8891 patients with or at risk of vascular disease: results of the international AGATHA study. Eur Heart J 2006; 27: 1861—1867.
23. *Franco O.H., Steyerberg E.W., Hu F.B. et al.* Associations of diabetes mellitus with total life expectancy and life expectancy with and without cardiovascular disease. Arch Intern Med 2007; 167: 1145—1151.
24. *Gu K., Cowie C.C., Harris M.I.* Mortality in adults with and without diabetes in a national cohort of the U.S. population, 1971—1993. Diabetes Care 1998; 21: 1138—1145.
25. Guidelines on myocardial revascularization. Доступно: http://www.escardio.org/guidelines-surveys/esc-guidelines/GuidelinesDocuments/guidelines-revasc-FT.pdf
26. Guidelines for the management of acute coronary syndromes in patients presenting without persistent ST-segment elevation. Доступно: http://www.escardio.org/guidelines-surveys/esc-guidelines/GuidelinesDocuments/Guidelines-NSTE-ACS-FT.pdf
27. Guidelines on myocardial revascularization. Доступно: http://www.escardio.org/guidelines-surveys/esc-guidelines/GuidelinesDocuments/guidelines-revasc-FT.pdf
28. *Hackam D.G., Tan M.K., Honos G.N. et al.* Vascular Protection registry investigators. How does the prognosis of diabetes compare with that of established vascular disease? Insights from the Canadian Vascular Protection (VP) Registry. Am Heart J 2004; 148: 1028—1033.
29. *Hambleton I.R., Jonnalagadda R., Davis C.R. et al.* Allcause mortality after diabetes-related amputation in Barbados: a prospective case-control study. Diabetes Care 2009; 32: 306—307.
30. *Leibson C.L., Ransom J.E., Olson W. et al.* Peripheral arterial disease, diabetes, and mortality. Diabetes Care 2004; 27: 2843—2849.
31. *Liistro F., Angioli P., Grotti S. et al.* Impact of Critical Limb Ischemia on Long-Term Cardiac Mortality in Diabetic Patients Undergoing Percutaneous Coronary Revascularization. Diabetes Care 2013; 36: 6: 1495—1500.
32. *Luscher T.F., Creager M.A., Beckman J.A., Cosentino F.* Diabetes and vascular disease: pathophysiology, clinical consequences, and medical therapy: Part II. Circulation 2003; 108: 1655—1661.
33. *Mangano D., Layug E., Wallace A.* Effect of atenolol on mortality and cardiovascular morbidity after noncardiac surgery. Multicenter Study of Perioperative Ischemia Research Group. N Engl J Med 1996; 335: 1713—1720.
34. *Norman P.E., Davis W.A., Bruce D.G., Davis T.M.* Peripheral arterial disease and risk of cardiac death in type 2 diabetes: the Fremantle Diabetes Study. Diabetes Care 2006; 29: 575—580.
35. *Pena Y., Fernandez-Britto J., Bacallao J. et al.* Lipid Levels as Predictors of Silent Myocardial Ischemia in a Type 2 Diabetic Population in Havana. MEDICC Rev 2012; 14: 1: 18—24.
36. *Poldermans D., Bax J., Boersma E., De Hert S.* Guidelines for preoperative cardiac risk assessment and perioperative cardiac management in non-cardiac surgery: The Task Force for Preoperative Cardiac Risk Assessment and Perioperative Cardiac Management in Non-cardiac Surgery of the European Society of Cardiology (ESC) and endorsed by the European Society of Anaesthesiology (ESA). Eur Heart J 2009; 30: 2769—2812.
37. *Poldermans D., Bax J., Kertai M.* Statins are associated with a reduced incidence of perioperative mortality in patients undergoing major noncardiac vascular surgery. Circulation 2003; 107: 1848—1851.
38. *Poldermans D., Boersma E., Bax J.* Bisoprolol reduces cardiac death and myocardial infarction in high-risk patients as long as 2 years after successful major vascular surgery. Eur Heart J 2001; 22: 1353—1358.
39. *Resnick H.E., Valsania P., Phillips C.L.* Diabetes mellitus and nontraumatic lower extremity amputation in black and white Americans: the National Health and Nutrition Examination Survey Epidemiologic Follow-up Study, 1971—1992. Arch Intern Med 1999; 159: 2470—2475.
40. *Resnick H.E., Carter E.A., Lindsay R.* Relation of lower-extremity amputation to all-cause and cardiovascular disease mortality in American Indians: the Strong Heart Study. Diabetes Care 2004; 27: 1286—1293.
41. *Saw J., Bhatt D.L., Moliterno D.J.* The influence of peripheral arterial disease on outcomes: a pooled analysis of mortality in eight large randomized percutaneous coronary intervention trials. J Am Coll Cardiol 2006; 48: 1567—1572.
42. *Schofield C.J., Libby G., Brennan G.M. et al.*; DARTS/MEMO Collaboration. Mortality and hospitalization in patients after amputation: a comparison between patients with and without diabetes. Diabetes Care 2006; 29: 2252—2256.
43. *Sheikh A., Faisal S., Jabbar A.* Frequency of silent myocardial ischaemia in diabetics: a single centre study. J Pakistan Med Ass 2011; 61: 10: 1037—1041.
44. *Steg P.G., Bhatt D.L., Wilson P.W. et al.* One-year cardiovascular event rates in outpatients with atherothrombosis. JAMA 2007; 297: 1197—1206.
45. *Uccioli L., Gandini R., Giurato L.* Long-term outcomes of diabetic patients with critical limb ischemia followed in a tertiary referral diabetic foot clinic. Diabetes Care 2010; 33: 977—982.
46. *Uccioli L., Gandini R., Giurato L. et al.* Long-term outcomes of diabetic patients with critical limb ischemia followed in a tertiary referral diabetic foot clinic. Diabetes Care 2010; 33: 5: 977—982.

Поступила 15.11.13