Редукционная атриопластика гигантского левого предсердия (пликационная техника по Kawazoe)

К.м.н. А.И. КАТКОВ, к.м.н. А.В. СТОНОГИН, В.О. КАТКОВА

Клиника аортальной и сердечно-сосудистой хирургии ГБОУ ВПО Первый МГМУ им. И.М. Сеченова Минздрава России

Reducing plasty of giant left atrium (Kawazoe plication procedure)

A.I. KATKOV, A.V. STONOGIN, V.O. KATKOVA

Cardiac Surgery Department of Clinic of Aortic and Cardiovascular Surgery, I.M. Sechenov First Moscow State Medical University

Ключевые слова: гигантское левое предсердие, редукционная атриопластика, пликационная техника по Kawazoe.

Key words: giant left atrium, reducing plasty, Kawazoe plication procedure.

В 1966 г. L. Bishop [1] описал выраженную дилатацию левого предсердия как необычный вариант течения ревматического поражения митрального клапана. Дальнейшее развитие диагностических технологий и стремление охвата населения диспансерными мероприятиями сделали выявление значимой атриомегалии достаточно редким явлением. Однако в наше поле зрения попала пациентка, без преувеличения, с гигантским левым предсердием.

Больная *Х.*, 52 лет, госпитализирована в клинику с диагностированным гигантским левым предсердием, обусловленным выраженным митральным стенозом и митральной недостаточностью 3+ на фоне ревматической болезни сердца.

Впервые поражение митрального клапана, проявлявшееся систолическим шумом на верхушке левого желудочка и по левому краю грудины, диагностировано в возрасте 22 лет. В 46 лет стали нарастать одышка и периферические отеки, зарегистрированы пароксизмы фибрилляции предсердий. Три года спустя фибрилляция предсердий перешла в постоянную форму. В отделение кардиохирургии больная госпитализирована с жалобами на тяжелую одышку и снижение толерантности к физической нагрузке. Площадь поверхности тела 1,57 м^2.

При трансторакальной эхокардиографии выявили митральный стеноз (площадь эффективного отверстия митрального клапана 0,7 см^2), митральную регургитацию 3+, трикуспидальную недостаточность 2+, недостаточность клапана легочной артерии 2+; конечный диастолический объем левого желудочка 160 мл, фракция выброса 50%, размер левого предсердия 15 см, объем левого предсердия 1380 мл, систолическое давление в легочной артерии 75 мм рт.ст.

При мультиспиральной компьютерной томографии визуализированы верхнее, заднее и праволатеральное расширение левого предсердия, компрессия правого желудочка и паренхимы правого легкого, смещение левого желудочка в левый реберно-диафрагмальный синус **(см. рисунок, а)**.

Характер поражения митрального клапана исключал возможность выполнения клапансохраняющей операции, что, на наш взгляд, делало бессмысленным выполнение ритм-конвертирующих операций (Лабиринт III), неоправданно повышающих риск, связанный с вмешательством.

Операция проведена доступом через срединную стернотомию. Искусственное кровообращение с умеренной гипотермией 32 °С. Левое предсердие вскрыто по межпредсердной борозде. Выполнены иссечение передней створки и декальцинация задней створки; установлены неохорды нитью GoreTex CV4, фиксированные к передним головкам латеральной и медиальной папиллярных мышц и к фиброзному кольцу на 10 и 14 ч условного циферблата соответственно. В позицию митрального клапана имплантирован механический протез МедИНЖ 29. Нижняя стенка левого предсердия была плицированна, начиная от верхнего края ушка, с ушиванием последнего, до нижнего угла атриотомии непрерывным обвивным швом пролен 3-0. Линия плицирующего шва прошла в 0,5—0,7 см от задней полуокружности митрального клапана и захватывала латеральные стенки устьев верхней и нижней легочных вен. Шов, плицирующий стенку крыши предсердия, прошел аналогично, от верхнего края ушка по направлению к верхнему углу атриотомии. Пликационная операция завершена триммингом правой части стенки левого предсердия с последующим закрытием последнего.

Мы не преследовали цели выполнить конверсию ритма, между тем на протяжении 7 ч после операции у пациентки регистрировался синусовый ритм, позднее перешедший в фибрилляцию предсердий. Больная находилась в реанимации в течение 2 сут и была выписана на амбулаторный этап реабилитации на 10-й день. При послеоперационной эхокардиографии выявили уменьшение размера левого предсердия до 5,8 см, объема левого предсердия до 107 мл и трикуспидальной недостаточности до 1+. Послеоперационная компьютерная томография также подтвердила значительное уменьшение объе-

© Коллектив авторов, 2014

119991 Москва, ул. Б. Пироговская, д. 6

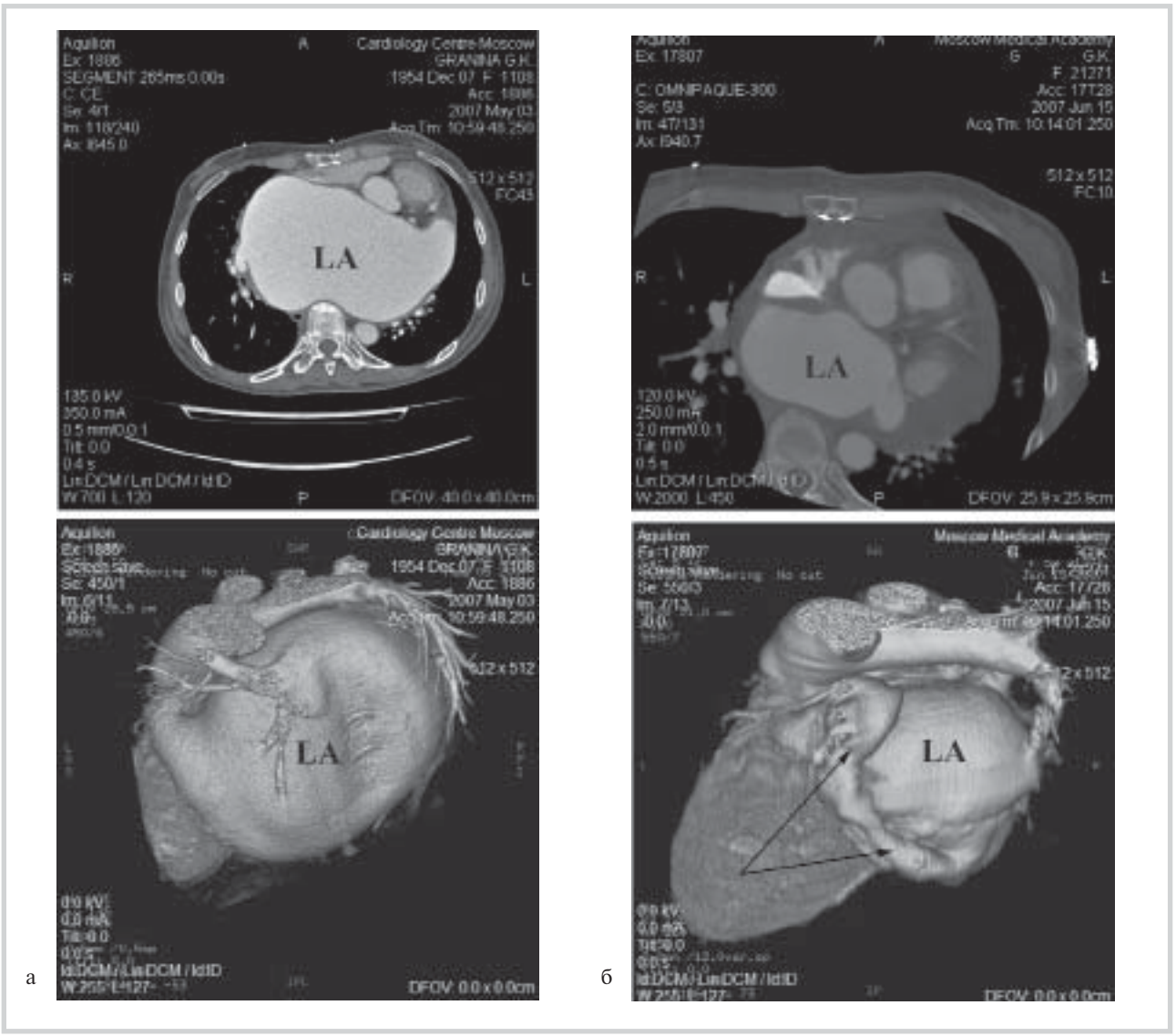

Мультиспиральная компьютерная томограмма сердца.

а — до операции; б — после операции. В верхней части рисунков — поперечные срезы, в нижней — 3D-реконструкция. LA — левое предсердие. Стрелками указана плицированная часть стенки левого предсердия.

мов левого предсердия, декомпрессию желудочков и паренхимы легких **(см. рисунок, б)**.

Обсуждение

Несмотря на то что арсенал объем-редуцирующих хирургических вмешательств довольно широк, показания к их применению противоречивы. На первый план выходят агрессивные резекционные методики в виде Лабиринт III, что, вероятно, связано со стремлением к восстановлению синусового ритма, а также аутотрансплантация сердца, резекция предсердия по R. Sinatra.

Ряд авторов [4, 6] утверждают, что размер левого предсердия является важной детерминантой послеоперационной дыхательной недостаточности, связанной с компрессией бронхов, гемодинамических расстройств, связанных со сдавлением левого желудочка, и риска развития тромбоэмболических осложнений.

В то же время есть публикации [9], утверждающие, что в случае, если диаметр левого предсердия менее 80 мм, выполнение редуцирующей операции не требуется. Некоторые пациенты с выраженной атриомегалией не имеют значимых ограничений физической активности в течение длительного времени [1]. Наконец, у больных, перенесших пересадку сердца, часто объем предсердия превышает желаемые 22±6 мл/м².

Выбирая метод редукции левого предсердия, мы руководствовались следующим:

— невозможность выполнения клапансохраняющей операции нивелирует ценность восстановления синусового ритма необходимостью пожизненного приема антикоагулянтов;

— такие операции, как Лабиринт III, резекция предсердия по R. Sinatra или аутотрансплантация сердца по сравнению с пликационной методикой требуют пролонгированного искусственного кровообращения и

сопровождаются большим риском развития кровотечения [5, 7, 8];

— операция Лабиринт III не дает 100% гарантии восстановления синусового ритма, особенно у пациентов с длительно существующей фибрилляцией предсердий или при повторных вмешательствах [2, 3].

Наш случай подтвердил отсутствие значимых преимуществ аутотрансплантации по сравнению с пликационной атриопластикой. Мы редуцировали объем левого предсердия с 1380 до 107 мл. В сообщении A. Lessana [5] объем 847 мл после аутотрансплантации сердца уменьшен только до 272 мл.

ЛИТЕРАТУРА

1. *Bishop L.F., Howard E.J.* Massive Left Atriomegaly. Chest 1966; 49: 179—183.
2. *Chen M.C., Chang J.P., Chang H.W.* Preoperative atrial size predicts the success of radiofrequency maze procedure for permanent atrial fibrillation in patients undergoing concomitant valvular surgery. Chest 2004; 125: 2129—2134.
3. *Isobe F., Kawashima Y.* The outcome and indications of the Cox maze III procedure for chronic atrial fibrillation with mitral valve disease. J Thorac Cardiovasc Surg 1998; 116: 220—224.
4. *Kawazoe K., Beppu S., Takahara Y. et al.* Surgical treatment of giant left atrium combined with mitral valvular disease. Plication procedure for reduction of compression to the left ventricle, bronchus, and pulmonary parenchyma. J Thorac Cardiovasc Surg 1983; 85: 885—892.
5. *Lessana A., Scorsin M., Scheublè C. et al.* Effective reduction of a giant left atrium by partial autotransplantation. Ann Thorac Surg 1999; 67: 1164—1165.
6. *Reed D., Abbott R.D., Smucker M.L., Kaul S.* Prediction of outcome after mitral valve replacement in patient with symptomatic chronic mitral regurgitation. The importance of left atrial size. Circulation 1991; 84: 23—34.
7. *Romano M.A., Bach D.S., Pagani F.D. et al.* Atrial reduction plasty Cox-maze procedure: extended indications for atrial fibrillation surgery. Ann Thorac Surg 2004; 77: 1282—1287.
8. *Sinatra R., Pulitani I., Antonazzo A., Melina G.* A novel technique for giant left atrium reduction. Eur J Cardiothorac Surg 2001; 20: 412—414.
9. *Tonguç E., Kestelli M., Özsöyler I.* Limit of Indication for Plication of Giant Left Atrium. Asian Cardiovasc Thorac Ann 2001; 9: 24—26.

Поступила 18.11.13