Успешная коррекция аортоправопредсердного сообщения в сочетании с гидроперикардом

И.Е. ЧЕРНОГРИВОВ, В.В. БАЗЫЛЕВ, А.Е. ЧЕРНОГРИВОВ, Ю.Б. КАЛИНИЧЕВА, Т.И. НЕВВАЖАЙ

ФГБУ «ФЦССХ» Минздрава России, Пенза

Successful correction of aorto-right atrial messages in combination with hydropericardium

I.E. CHERNOGRIVOV, V.V. BAZYLEV, A.E. CHERNOGRIVOV, YU.B. KALINICHEVA, T.I. NEVVAZHAJ

FSBO "Federal Center of Cardiovascular Surgery" of Health Ministry of Russia, Penza

Ключевые слова: врожденный порок сердца, аортоправопредсердное сообщение, гидроперикард, хирургическая коррекция.

Key words: congenital heart disease, aorto-right atrial message, hydropericardium, surgical correction.

Впервые аортоправопредсердное сообщение (тоннель, АППС) описано в 1980 г. E. Otero-Coto [3]. В настоящее время в литературе описано не более 15 случаев хирургического лечения этой редкой врожденной патологии. Наиболее часто аномальное сообщение представляет собой тоннель в виде расширенного сосуда, который может отходить от любого аортального синуса Вальсальвы, при этом чаще задействован левый синус Вальсальвы. Клиническая картина зависит от величины сброса по тоннелю, но большинству пациентов диагноз АППС ставят в старшем возрасте. По данным литературы [5], аномальное сообщение между аортой и правым предсердием сочетается с различной патологией. В нашем случае АППС сочеталось с гидроперикардом, возникшем пренатально, в связи с чем представленный нами опыт является единственным в настоящее время.

Ребенок *А.*, возраст 2 мес, переведен из детской областной больницы в ФГБУ«ФЦССХ» Минздрава России, Пензы с диагнозом выпотной перикардит. Из анамнеза известно, что экссудативный перикардит обнаружен на 32-й неделе беременности. Матери была назначена антибактериальная терапия, которая не дала положительного эффекта. Произведено плановое оперативное родоразрешение. До поступления в кардиохирургический стационар ребенок получал противовирусные, противовоспалительные, антибактериальные и мочегонные препараты. Многократно производились пункции полости перикарда. Вся терапия была без положительного эффекта.

При поступлении жалобы на одышку, слабость. Объективно: состояние средней степени тяжести, сознание сохранено. Кожные покровы и видимые слизистые оболочки без особенностей. Дыхание везикулярное, проводится во все отделы. Частота дыхания 48 в минуту. Тоны сердца приглушены, ритмичные. Систолодиастолический шум 3/6 над областью сердца, больше справа от грудины. Частота сердечных сокращений 140 уд/мин. Артериальное давление 97/70 мм рт.ст. Печень выступает из-под реберной дуги на 2 см.

По данным эхокардиографии: конечный диастолический размер левого желудочка 23 мм, конечный систолический размер 15 мм, фракция выброса 68%; левое предсердие 12 мм, правый желудочек 10 мм. Корень аорты 12 мм, восходящая аорта 8 мм, дуга аорты 6 мм, нисходящая аорта 5 мм. От левого коронарного синуса отходит сосуд диаметром 4 мм, впадающий в верхнюю полую вену на 8 мм выше ее устья. Градиент в месте впадения 88 мм рт.ст. Легочная артерия: ствол 12 мм, правая ветвь 6 мм, левая ветвь 6 мм. Клапанный аппарат без особенностей. В полости перикарда визуализируется диффузное распределение жидкости с сепарацией листков до 10 мм.

По данным мультиспиральной компьютерной томографии сердца **(см. рис. 1 на цв. вклейке)**, от левого коронарного синуса аорты отходит дополнительный сосуд шириной до 2,2 мм, который проходит по задней поверхности аорты делает небольшой изгиб и впадает в устье верхней полой вены.

По данным ангиокардиографии **(рис. 2)**, от левого синуса Вальсальвы отходит сосуд диаметром около 4 мм, дренирующийся в правое предсердие.

На основании результатов клинико-инструментальных исследований установлен диагноз: АППС, рецидивирующий экссудативный перикардит.

Ребенок оперирован. Операция выполнялась из срединной стернотомии. Интраоперационно: перикард гиперемирован, в полости перикарда небольшое количество фибрина. От левого коронарного синуса отходит сосуд, идущий позади аорты и впадающий в правое предсердие на границе с верхней полой веной. Ход АППС извитой, шириной 0,5 см. Левая коронарная артерия отходит непосредственно от основания тоннеля. Правая коронарная артерия без особенностей. У места впадения в правое предсердие тоннель выделен из окружающих тканей и клипирован одной металлической клипсой **(см. рис. 3, на цв. клейке)**.

Пациент экстубирован через 3 ч после операции, послеоперационный период протекал стабильно без кардиотонической поддержки. Выписан из стационара на 15-е

© Коллектив авторов, 2014

440071 Пенза, ул. Стасова, д. 6

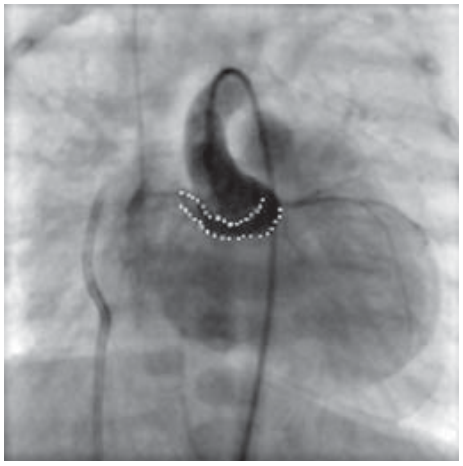

Рис. 2. **Ангиокардиограмма, прямая проекция. Визуализируется аортопредсердное сообщение между левым синусом Вальсальвы и правым предсердием (отмечено пунктиром).**

сутки. При контрольной эхокардиографии: фракция выброса левого желудочка 75%, патологических потоков из аорты в полость правого предсердия не выявлено. В полости перикарда жидкости не обнаружено.

Обсуждение

Необходимо обратить внимание на несколько тактических аспектов хирургического лечения этой редкой врожденной аномалии, которая чаще встречается в мировой литературе под термином «аортоправопредсердное сообщение» [1, 5]. Во-первых, необходимо четко верифицировать диагноз для дифференциальной диагностики с более частыми врожденными пороками сердца, которые зачастую могут имитировать клиническую АППС. К таким порокам чаще относятся прорыв синуса Вальсальвы, коронарно-сердечные фистулы, аневризматическое расширение коронарных артерий и т.д. Наиболее полную картину, по данным литературы, позволяет дать ангиокардиография. В нашем случае диагностика была дополнена проведением компьютерной томографии, которая более предпочтительна у детей раннего возраста. Во-вторых, данный порок может сочетаться с другими врожденными аномалиями и патологическими состояниями. К примеру, первый в мире случай, описанный E. Otero-Coto и соавт., касался больного с АППС, без правой верхней полой вены и с наличием левосторонней верхней полой вены, дренирующейся в коронарный синус [3]. В нашем случае имелось сочетание с гидроперикардом, который, вероятно, служит проявлением сердечной недостаточности, что может быть показанием к неотложному хирургическому лечению у детей до года. В-третьих, выбор операции зависит от соотношения АППС с ходом коронарных артерий, а также от его размера, расположения и отношения Qp/Qs. В литературе нам не встретилась методика клипирования тоннеля. Описываются методы перевязки, пликации, а также закрытие тоннеля заплатой доступом через аорту и правое предсердие [1, 2]. Основная трудность, которая может повлиять на тактику вмешательства, — соотношение устья коронарных артерий с АППС. Так, по данным T. Gajjar [1], в серии из 9 больных единственный летальный исход был связан именно с интраоперационным вовлечением устья коронарной артерии. Оптимально для больных данной категории производить эндоваскулярное закрытие аномального сообщения, но, как отмечалось выше, анатомия порока зачастую не позволяет минимизировать вмешательство. В нашем наблюдении также рассматривался вопрос об эндоваскулярном вмешательстве. Данное вмешательство планировалось выполнять при помощи двух окклюзирующих устройств, поскольку при использовании одного окклюзирующего устройства не исключался тромбоз образующегося слепо заканчивающегося канала. При использовании двух систем предполагалось отдельное закрытие аортального и правопредсердного отверстий. Однако с учетом анатомии данного порока и грудного возраста пациента в нашем случае пришлось выполнить открытое вмешательство.

Нет никаких сомнений, что всем пациентам при обнаружении данного порока, даже при бессимптомном течении, необходимо выполнять операцию из-за возможных осложнений естественного течения, таких как бактериальный эндокардит, аневризмы с последующим разрывом [4]. Наше наблюдение подтверждает эффективность и безопасность хирургического лечения АППС в раннем возрасте.

ЛИТЕРАТУРА

1. *Gajjar T., Voleti Ch Matta R. et al.* Aorta-right atrial tunnel: Clinical presentation, diagnostic criteria, and surgical options. J Thorac Cardiovasc Surg 2005; 130: 1287—1292.
2. *Kirklin J.W., Barrat-Boyes B.G.* Cardiac surgery, 3rd editon. Congenital disease (III). Churchill Livingstone 2005; 1536.
3. *Otero-Coto E., Caffarena J.M., Such M., Marques J.* Aorta-right atrial communication: report of an unusual case. J Thorac Cardiovasc Surg 1980; 80: 941—944.
4. *Rosenberg H., Williams W.G., Trusler G.A. et al.* Congenital aortico-right atrial communications. The dilemma of differentiation from coronary-cameral fistula. J Thorac Cardiovasc Surg 1986; 91: 841—847.
5. *Turkay C., Golbasi I., Belgi A. et al.* Aorta-right atrial tunnel. J Thorac Cardiovasc Surg 2003; 125: 1058—1060.

Поступила 14.11.13