Одномоментное хирургическое лечение гигантской постинфарктной аневризмы левого желудочка и аневризмы восходящего отдела аорты с недостаточностью аортального клапана

Академик РАМН Ю.В. БЕЛОВ[1], д.м.н. Э.Р. ЧАРЧЯН[2], к.м.н. И.А. АЛЕКСЕЕВ[1], А.А. СКВОРЦОВ[2], М.П. КРАСНИКОВ[2], Р.Ю. НИКОНОВ[2]

[1]Первый МГМУ им. И.М. Сеченова, [2]РНЦХ им. акад. Б.В. Петровского РАМН, Москва

Simultaneous surgical treatment of giant post-infarction left ventricular aneurysm and aneurysm of ascending aorta with aortic valve insufficiency

YU.V. BELOV, EH.R. CHARCHYAN, I.A. ALEKSEEV, A.A. SKVORTSOV, M.P. KRASNIKOV, R.YU. NIKONOV

I.M. Sechenov First Moscow State Medical University; FSBI "Acad. B.V. Petrovsky Russian Scientific Center of Surgery" of RAMS, Moscow

Ключевые слова: аневризма левого желудочка, аневризма восходящей аорты, ишемическая болезнь сердца, ремоделирование левого желудочка, одномоментные операции.

Key words: left ventricular aneurysm, aneurysm of ascending aorta, coronary heart disease, left ventricular remodeling, simultaneous operations.

Сердечно-сосудистые заболевания ежегодно служат причиной более 4,3 (48%) млн смертей в европейском регионе и 2,0 (42%) млн смертей в 27 субъектах Европейского союза, а ишемическая болезнь сердца (ИБС) является наиболее распространенной причиной смерти в Европе — каждый пятый умирает от ИБС [1].

По данным литературы [2], ИБС и аневризмы восходящего отдела аорты одновременно встречаются в 17% случаев.

Аневризма левого желудочка (ЛЖ) развивается у 10—30% больных после инфаркта миокарда, особенно передней локализации. Аневризмы ЛЖ могут служить причиной сердечной недостаточности, желудочковых аритмий и тромбоэмболий артерий большого круга кровообращения [3].

Цель данного сообщения — представить случай одномоментного хирургического лечения гигантской постинфарктной аневризмы ЛЖ, аневризмы восходящей аорты, аортальной недостаточности и ИБС.

Больной *Л.*, 54 лет, поступил в отделение хирургии аорты и ее ветвей РНЦХ им. акад. Б.В. Петровского РАМН с диагнозом: мультифокальный атеросклероз. ИБС: постинфарктный кардиосклероз (Q-образующий инфаркт миокарда от июня 2011 г.) с исходом в аневризму ЛЖ. Тромб в полости ЛЖ. Аневризма восходящего отдела аорты. Комбинированный аортальный порок. Кальциноз аортального клапана. Аортальная недостаточность II степени. Митральная недостаточность II степени. Хроническая сердечная недостаточность IV функционального класса по классификации NYHA. Состояние после резекции желудка по Бильрот I от 1987 г. Рефлюкс-гастрит культи желудка. Гепатит С.

При поступлении предъявлял жалобы на одышку в покое и при незначительной физической нагрузке, дискомфорт в области сердца, ощущение перебоев в работе сердца, низкую толерантность к физической нагрузке.

Из анамнеза: в июне 2011 г. без предшествующей стенокардии перенес острый инфаркт миокарда, по поводу которого проходил стационарное лечение. В дальнейшем диагностирована аневризма ЛЖ.

Объективно: телосложение нормостеническое, кожные покровы и слизистые оболочки бледно-розовой окраски. Отеки нижних конечностей. Резкое расширение границ сердца влево. Аускультативно: систолодиастолический шум во втором межреберье справа. В остальном по органам и системам без особенностей.

По данным эхокардиографии **(рис. 1, а)**: конечный диастолический размер ЛЖ 9,0 см, конечный систолический размер ЛЖ 8,1 см, конечный диастолический объем ЛЖ 451 мл, конечный систолический объем ЛЖ 354 мл, ударный объем 97 мл, фракция изгнания 21,5%. Все апикальные и перегородочные сегменты ЛЖ акинетичны, межжелудочковая перегородка представлена рубцовой тканью. Отмечается нормокинезия лишь базальных сегментов ЛЖ. Диастолическая дисфункция ЛЖ III типа. Диаметр фиброзного кольца аортального клапана 30 мм. Створки аортального клапана фиброзно изменены. Аортальная недостаточность II степени. Аорта диаметром 4,5 см на уровне синусов Вальсальвы. Восходящий отдел 5,7 см. Митральная недостаточность II степени.

© Коллектив авторов, 2014

119991 Москва, ул. Б. Пироговская, д. 6

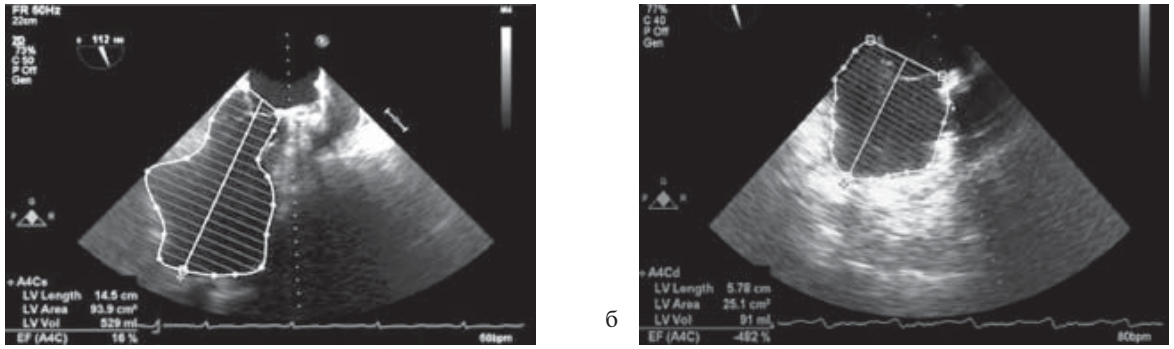

Рис. 1. **Трансторакальная эхокардиография больного *Л.*: границы левого желудочка.**
а — до операции; б — после операции.

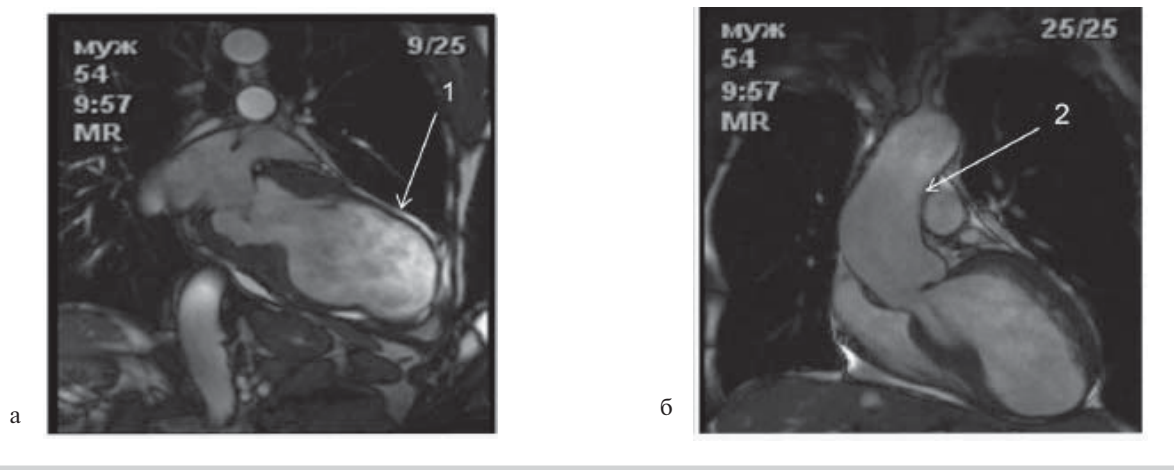

Рис. 2. **Магнитно-резонансная томография сердца больного *Л.***
а — визуализация аневризмы левого желудочка (1 — истонченная, рубцово-измененная стенка левого желудочка); б — визуализация аневризмы восходящего отдела аорты (2 — аневризма).

По данным магнитно-резонансной томографии сердца **(рис. 2)** определяется истончение стенки миокарда верхушечных сегментов и верхушки ЛЖ до 0,2—0,3 мм с формированием аневризмы ЛЖ размером 8×7,5×8 см с пристеночным тромбом в области верхушки протяженностью 4 см и толщиной 0,9 см. Створки аортального клапана уплотнены, с ограничением динамики. Определяется реверсивный кровоток в диастолу через аортальный клапан до $^1/_4$ длинника ЛЖ. Восходящая аорта на уровне синусов Вальсальвы 5,1×4,2×4,5 см, на уровне бифуркации трахеи — 5,1 см.

По данным коронарографии, ствол левой коронарной артерии не изменен. Передняя нисходящая артерия кальцинирована, окклюзирована после отхождения крупной диагональной ветви. Диагональная ветвь стенозирована в устье на 90%. Огибающая артерия кальцинирована, имеет стеноз 65% в проксимальном сегменте. Правая коронарная артерия также кальцинирована, имеет стеноз 65% в проксимальном сегменте и неровность контуров на всем протяжении.

С учетом клинических проявлений, тяжести исходной патологии и наличия сопутствующих заболеваний принято решение о выполнении одномоментной реконструкции восходящего отдела и клапана аорты с резекцией аневризмы ЛЖ сердца и аортокоронарным шунтированием.

08.02.12 больному выполнена операция: тромбэктомия и резекция аневризмы левого желудочка с ремоделированием. Протезирование аортального клапана и восходящего отдела аорты по методике Бенталла—Де Боно. Аутовенозное протезокоронарное шунтирование задней боковой ветви огибающей артерии. Экзопротезирование проксимальной части дуги аорты и дистального анастомоза.

Выполнена срединная стернотомия с одновременным забором большой подкожной вены с левой голени. В скарповском треугольнике выполнен доступ к левой общей бедренной артерии. Гепаринизация больного. Канюляция левой бедренной артерии. Из перикарда эвакуировано 300 мл серозной жидкости. Сердце резко увеличено в размерах за счет ЛЖ, отмечается выраженный спаечный процесс в области аневризмы. Восходящая аорта диаметром до 6 см, мобилизована от окружающих тканей от плечеголовного ствола до устьев коронарных артерий по всей окружности. Мобилизация дуги аорты до устья левой

общей сонной артерии. Дуга аорты 4,5 см в диаметре. Плечеголовной ствол и левая общая сонная артерия взяты на турникеты. Канюляция по схеме левая общая бедренная артерия—правое предсердие. Установлен дренаж ЛЖ через верхнюю правую легочную вену. Частичная мобилизация аневризмы ЛЖ. Начало искусственного кровообращения (ИК), охлаждение больного до 30 °С. Окончательная мобилизация верхушки ЛЖ (частично экстраперикардиально).

Аорта пережата перед устьем плечеголовного ствола. Вскрыт ее просвет продольным разрезом. Селективная антеградная фармакохолодовая кардиоплегия раствором Консол. При ревизии корня аорты выявлено, что фиброзное кольцо аортального клапана расширено, аортальный клапан анатомически трехстворчатый, функционально — двустворчатый, сращение правой и левой коронарных створок по комиссуре, коаптация нарушена, створки кальцинированы. Клапан иссечен. В области верхушки ЛЖ имеется выбухание с переходом на переднюю, боковую и заднюю стенку размером 7×7 см, с резким истончением стенки. Вскрыт просвет аневризмы ЛЖ. Стенка ее состоит из рубцовой ткани толщиной до 2 мм. Выполнена резекция рубцовой ткани с тромбом, оставлен бортик 2 см до границы с мышечной тканью, которая проходит у основания папиллярных мышц. ЛЖ ушит продольно непрерывным обвивным двухрядным швом нитью пролен 2/0 на тефлоновых прокладках **(см. рис. 3 на цв. вклейке)**.

Ревизия коронарных артерий. Вскрыт просвет заднебоковой ветви огибающей артерии на границе проксимальной и средней третей. Артерия диаметром 2,5 мм, проксимально атеросклеротически изменена. Между аутовеной и заднебоковой ветвью огибающей артерии сформирован анастомоз конец в бок непрерывным обвивным швом нитью пролен 7/0. В фиброзное кольцо аортального клапана имплантирован клапан кондуита 25 мм непрерывным обвивным швом нитью пролен 2/0. Поочередно в бок протеза имплантированы устья левой и правой коронарных артерий непрерывным обвивным швом нитью пролен 5/0. Корень аорты обработан клеем BioGlue. Сформирован дистальный анастомоз между синтетическим протезом кондуита 30 мм и аортой непрерывным обвивным швом полипропиленовой нитью 4/0. Анастомоз обработан клеем BioGlue. Сформирован проксимальный анастомоз между аутовеной и синтетическим протезом кондуита. Анастомоз обработан клеем BioGlue. Пуск кровотока. Протез укрыт аневризматическим мешком с формированием парапротезно-правопредсердной фистулы по Кабролю. Выполнено экзопротезирование дистального анастомоза и проксимальной части дуги аорты остатком сосудистого протеза кондуита, предварительно надетого на основной протез аорты. В экзопротезе дуги аорты сформировано округлое отверстие для плечеголовного ствола. Дистальный край экзопротеза сшит между плечеголовным стволом и левой общей сонной артерией нитью этибонд 2/0 П-образным швом с тефлоновой прокладкой. Окончание ИК. Стандартное завершение операции.

Продолжительность ИК — 157 мин, кровопотеря — 1500 мл, ишемия миокарда — 119 мин.

При гистологическом исследовании стенки аорты выявлены склероз, кальциноз и дистрофические изменения среднего слоя, в интиме — участки гиперплазии с мелкими очагами липосклероза.

По данным контрольной эхокардиографии **(см. рис. 1, б)**: конечный диастолический объем ЛЖ 210 мл, конечный систолический объем ЛЖ 108 мл, ударный объем 102 мл, фракция изгнания 48,6%. Локальная сократимость — нормокинезия сохраненных сегментов. Диаметр восходящей аорты 3,0 см. Механический протез аортального клапана: максимальная скорость — 2,5 м/с, пиковый/средний градиент — 25/16 мм рт.ст. Митральный клапан: функция клапана в полном объеме, регургитация 0—I степени.

Гладкое течение послеоперационного периода. Пациент выписан на 15-е сутки после операции в удовлетворительном состоянии.

Обсуждение

Описан редкий случай успешного хирургического лечения гигантской аневризмы ЛЖ, сочетающейся с аневризмой восходящей аорты, аортальной недостаточностью и ИБС.

Несмотря на высокий риск развития интра- и послеоперационных осложнений нами была выбрана тактика одномоментной реконструкции восходящего отдела и клапана аорты с пластикой ЛЖ, а также аортокоронарным шунтированием.

Принимая во внимание расширение восходящего отдела и дуги аорты, наличие спаечного процесса между аневризмой ЛЖ и перикардом, мы приняли решение о периферической канюляции артериальной магистрали. После резекции аневризмы ЛЖ был выбран наиболее функционально-анатомический метод ремоделирования — линейный шов, который позволил сформировать конусообразную форму ЛЖ.

Для сохранения кровоснабжения левых отделов сердца выполнено протезокоронарное шунтирование заднебоковой ветви огибающей артерии. Передняя межжелудочковая артерия не была шунтирована в связи с тем, что она кровоснабжала зону трансмуральных рубцовых изменений ЛЖ.

Сочетание имплантации клапансодержащего кондуита непрерывным обвивным швом с линейной пластикой ЛЖ позволили сократить длительность пережатия аорты, что особенно важно для больных этой тяжелой группы.

Учитывая большие размеры аневризмы ЛЖ и дистопию папиллярных мышц (что привело к митральной недостаточности), мы выбрали вариант ремоделирования ЛЖ, с одной стороны, простой, а с другой — наиболее физиологичный, так как удалось полностью восстановить геометрию желудочка и тем самым значительно улучшить функцию митрального клапана.

Результатом проведенного хирургического лечения явились уменьшение конечного диастолического объема и размера ЛЖ, профилактика тромбоэмболических осложнений, восстановление сократимости сегментов ЛЖ, уменьшение выраженности клинических проявлений сердечной недостаточности, профилактика разрыва и расслоения аорты.

Данный клинический пример показывает, что комплексное одномоментное хирургическое лечение представленной сочетанной патологии является наиболее правильным подходом в такой ситуации, что уменьшает риск развития осложнений в ближайшем и отдаленном послеоперационном периоде.

ЛИТЕРАТУРА

1. *Белов Ю.В.* Руководство по сосудистой хирургии с атласом оперативной техники. М: ДеНово 2000.
2. *Белов Ю.В., Чарчян Э.Р.* Аневризмы восходящей аорты с аортальной недостаточностью. М 2006.
3. *Гриффин Б., Тополь Э.* Кардиология. Практическое руководство. Пер. с англ. М: Практика 2008; 544—547.
4. *Camm A.J., Lüscher T.F., Serruys P.W.* The ESC Textbook of Cardiovascular Medicine 2011; 1—2.
5. *Di G.D., Ei L.J.* Left Ventricular Aneurysm. In: Cohn L.H., Edmunds L.H. Jr, eds. Cardiac Surgery in the Adult. New York: McGraw-Hill 2003; 771—788.
6. *Sugimura Y., Toyama M., Katoh M. et al.* Successful Surgical Repair of a Giant Calcified Left Ventricular Aneurysm: A Report of a Case. Ann Thorac Cardiovasc Surg 2012; 18: 352—354.

Поступила 10.08.13