Операции на восходящем отделе и дуге аорты в условиях антеградной перфузии головного мозга под контролем церебральной оксиметрии

Д.м.н., проф. М.Л. ГОРДЕЕВ, к.м.н. В.Е. УСПЕНСКИЙ, к.м.н. А.Ю. БАКАНОВ, Е.Я. МАЛАЯ, к.м.н. А.В. НАЙМУШИН

НИИ хирургии пороков и ишемической болезни сердца, НИО анестезиологии, реаниматологии и перфузиологии ФГБУ «Федеральный Центр сердца, крови и эндокринологии имени В.А. Алмазова» Минздрава России

Operations on ascending aorta and aortic arch in conditions of antegrade cerebral perfusion under the control of cerebral oximetry

M.L. GORDEEV, V.E. USPENSKIJ, A.YU. BAKANOV, E.YA. MALAYA, A.V. NAJMUSHIN

SRL of Defects and Coronary Heart Disease Surgery, the Research Department of Anesthesiology, Resuscitation and Perfusiology, FSBI "Center of Heart, Blood and Endocrinology named V.A. Almazov", Russian Ministry of Health

С января 2012 г. по март 2013 г. выполнено 29 операций на восходящем отделе и дуге аорты с применением непрерывного интраоперационного мониторинга оксигенации головного мозга (ГМ). В большинстве случаев хирургический этап на дуге аорты выполнялся в условиях остановки кровообращения, умеренной гипотермии и антеградной перфузии ГМ. Летальность составила 3% (умер 1 больной). В 2 случаях течение ближайшего послеоперационного периода осложнилось острым нарушением мозгового кровообращения. Установлена связь между интраоперационной динамикой сатурации ГМ и неврологическими осложнениями в ближайшем послеоперационном периоде. Данный метод контроля эффективности защиты головного мозга в период остановки кровообращения является эффективным и безопасным для пациента. Требуются дальнейшие исследования по оценке изменений когнитивных функций в отдаленном послеоперационном периоде после вмешательств на восходящем отделе и дуге аорты.

Ключевые слова: операции на дуге аорты, остановка кровообращения, интраоперационный мониторинг, церебральная оксиметрия, антеградная перфузия головного мозга.

It was done 29 operations on ascending aorta and aortic arch with continuous intraoperative monitoring of cerebral oxygenation in the period from January 2012 to March 2013. In most cases surgical stage on aortic arch was performed under circulatory arrest, mild hypothermia and antegrade cerebral perfusion. Mortality was 3% (1 patient). Intermediate postoperative period is complicated by cerebrovascular accident in 2 cases. It was detected the correlation between intraoperative brain saturation and neurological complications in intermediate postoperative period. This method of effectiveness monitoring of brain protection during circulatory arrest is effective and safe for patient. Future studies evaluating changes of cognitive function in late postoperative period after intervention on ascending aorta and aortic arch are necessary.

Key words: surgery on aortic arch, circulatory arrest, intraoperative monitoring, cerebral oximetry, antegrade cerebral perfusion.

В Российской Федерации объем помощи, оказываемой пациентам с аневризмами восходящего отдела и дуги аорты, остается крайне малым. Так, в 2009 и 2010 гг. выполнено 699 и 882 операций с летальностью 14,7 и 12,1% соответственно. Операций же при аневризмах дуги аорты выполнено крайне мало: 24 в 2009 г. и 40 в 2010 г. [1, 2]. Ожидаемого дальнейшего роста хирургической активности в 2011 г. не произошло: всего оперированы 963 пациента, летальность составила 11,4%. При аневризмах дуги и грудной аорты выполнено 198 операций, из них лишь 27 — на дуге аорты. Средняя летальность при плановых вмешательствах на восходящей аорте составила в 2011 г. 7,8%, при экстренных — 22,5%. Отмечен рост доли пациентов с расслоениями и разрывами восходящего отдела аорты — 25,5% от всех оперированных (в 2010 г. — 23,6%, в 2009 г. — 19,5%) [3].

Общепринятой методикой лечения аневризм восходящего отдела аорты является операция замещения измененной аорты синтетическим протезом либо биокондуитом (операции надкоронарного протезирования аорты, Бенталла—Де Боно, Дэвида и др.) [5, 7, 8]. Нередко возникает необходимость в проведении различных реконструктивных операций на дуге аорты. Наиболее частыми причинами являются распространение расширения восходящего отдела аорты на дугу, а также расслоение аорты с переходом на ее нисходящий отдел. Намного реже встречается сочетание аневризматического расширения и восходящего, и нисходящего отделов грудной аорты, требующего выполнения многоэтапных реконструктивных операций [6, 9, 10, 13, 17].

При операциях на дуге аорты требуется полная остановка кровообращения. В данной ситуации защита голов-

© Коллектив авторов, 2014

197341 Санкт-Петербург, ул. Аккуратова, д. 2

ного мозга (ГМ) возможна различными способами: как изолированной глубокой гипотермией, так и сочетанием гипотермии с антеградной перфузией ГМ [11, 16]. Однако эффективность антеградной (как уни-, так и билатеральной) перфузии ГМ может значительно варьировать в зависимости от анатомических особенностей пациента и патологии аорты. В данной ситуации требуется метод контроля, позволяющий эффективно и в режиме реального времени оценивать кровоснабжение мозговой ткани и при необходимости гибко корректировать методики защиты ГМ.

Цель настоящей работы — оценить эффективность непрерывной церебральной оксиметрии при операциях на восходящем отделе и дуге аорты.

Материал и методы

С января 2012 г. по март 2013 г. в нашем Центре выполнено 29 вмешательств на восходящем отделе и дуге аорты с применением непрерывного интраоперационного мониторинга оксигенации ГМ — церебральной оксиметрии. Средний возраст пациентов составил 53,8±13,6 года (от 18 лет до 71 года), преобладали мужчины (76%). Расслоение аорты типа А диагностировано у 16 (55%) больных, в 6 (21%) случаях расслоение аорты носило острый характер. Спектр хирургических вмешательств на восходящем отделе аорты включал операции Бенталла—Де Боно (38%), надкоронарное протезирование восходящего отдела аорты (28%), сочетание надкоронарного протезирования восходящего отдела аорты и протезирования аортального клапана (34%). В дополнение к основному хирургическому этапу на грудной аорте и аортальном клапане выполнялись коронарное шунтирование (31%), коррекция митральной (3%) и трикуспидальной (3%) недостаточности, ликвидация дефекта межпредсердной перегородки (10%). Всем пациентам в протокол предоперационной подготовки включена транскраниальная допплерография, по данным которой у 12 (41%) больных виллизиев круг был замкнут, у 9 (31%) — разомкнут, у 8 (28%) не было получено достоверной информации в связи с отсутствием височных акустических окон.

Все хирургические вмешательства проводились по принятой в Центре стандартной методике. Доступ — полная срединная стернотомия. Температурные датчики размещали в носоглотке и прямой кишке. Интраоперационно проводили транспищеводную эхокардиографию. Экстракорпоральное кровообращение осуществляли по стандартной методике с поддержанием перфузионного давления 70—90 мм рт.ст. Использовали аппарат искусственного кровообращения (АИК) MaquetHL 20 с мембранным оксигенатором «Quadrox». В большинстве случаев АИК подключали по схеме правая подключичная артерия — правое предсердие. Дренаж левого желудочка осуществляли через правую верхнюю легочную вену. В одном случае в связи с распространением расслоения аорты на правую подключичную и правую общую сонную артерию АИК подключали по схеме левая общая бедренная артерия — правое предсердие. После пережатия аорты проводили кровяную прерывистую изотермическую кардиоплегию с раствором хлорида калия ретроградно через коронарный синус под контролем давления в магистрали (40—60 мм рт.ст.) с интервалом между сеансами не более 15 мин. Для восстановления деятельности сердца проводили сеанс реперфузии ретроградно без добавления хлорида калия. Хирургический этап на дуге аорты в большинстве случаев проходил в условиях умеренной гипотермии (28—29 °С), топической гипотермии на область головы и антеградной унилатеральной (моногемисферальной) перфузии ГМ. После пережатия аорты в течение времени, необходимого для достижения целевых значений гипотермии, выполняли ревизию корня, восходящего отдела аорты и подготовку к вмешательству данной зоны. По достижении необходимого уровня гипотермии производительность АИК снижали до 10 мл/мин/кг, головной конец стола опускали под углом к горизонту 15—20°, накладывали зажим на брахицефальный ствол, а зажим с аорты снимали. После ревизии дуги аорты выполняли тот или иной вид хирургической коррекции. В течение выполнения хирургического этапа на дуге аорты при появлении признаков снижения перфузии левого полушария ГМ дополнительно устанавливали магистраль в левую общую сонную артерию для проведения билатеральной антеградной перфузии ГМ. По завершении этапа на дуге аорты на сосудистый протез накладывали зажим, с брахицефального ствола зажим снимали и восстанавливали системную перфузию с расчетной скоростью. Начинали согревание пациента, в этот период выполняли этап хирургической коррекции на корне аорты.

Интраоперационный мониторинг оксигенации ГМ осуществляли с помощью аппарата INVOS System («Somanetics Corp.»). Фиксацию одноразовых сенсоров на правую и левую половины лба производили до этапа индукции. Сбор информации осуществлялся в автоматическом режиме с записью на внешний носитель.

Результаты

Средняя продолжительность экстракорпорального кровообращения составила 169±55 мин, аноксии миокарда — 120±45 мин, остановки кровообращения — 28±12 мин. Летальность составила 3% (умер 1 пациент), причина — прогрессирующая полиорганная недостаточность. В 2 случаях после вмешательств по поводу расслоения аорты типа А течение ближайшего послеоперационного периода осложнилось острым нарушением мозгового кровообращения, требовавшим продленного лечения в условиях отделения анестезиологии-реанимации. Один из пациентов, перенесших нарушение мозгового кровообращения, исходно имел острое расслоение аорты типа А с переходом на брахицефальный ствол, правую общую сонную и правую подключичную артерию. В связи с этими осложнениями основного заболевания подключение АИК проводили по схеме правая общая бедренная артерия — правое предсердие и хирургический этап на дуге аорты проходил в условиях глубокой гипотермии и остановки кровообращения. При мультиспиральной компьютерной ангиографии аорты после операции был выявлен критический стеноз брахицефального ствола за счет сдавливания «истинного» просвета сосуда тромбированным «ложным» просветом, что потребовало выполнения экстренной ангиопластики со стентированием брахицефального ствола. Дальнейшее послеоперационное течение было благоприятным и не имело существенных особенностей. У второго пациента с хроническим расслоением аорты типа А исходно по данным транскра-

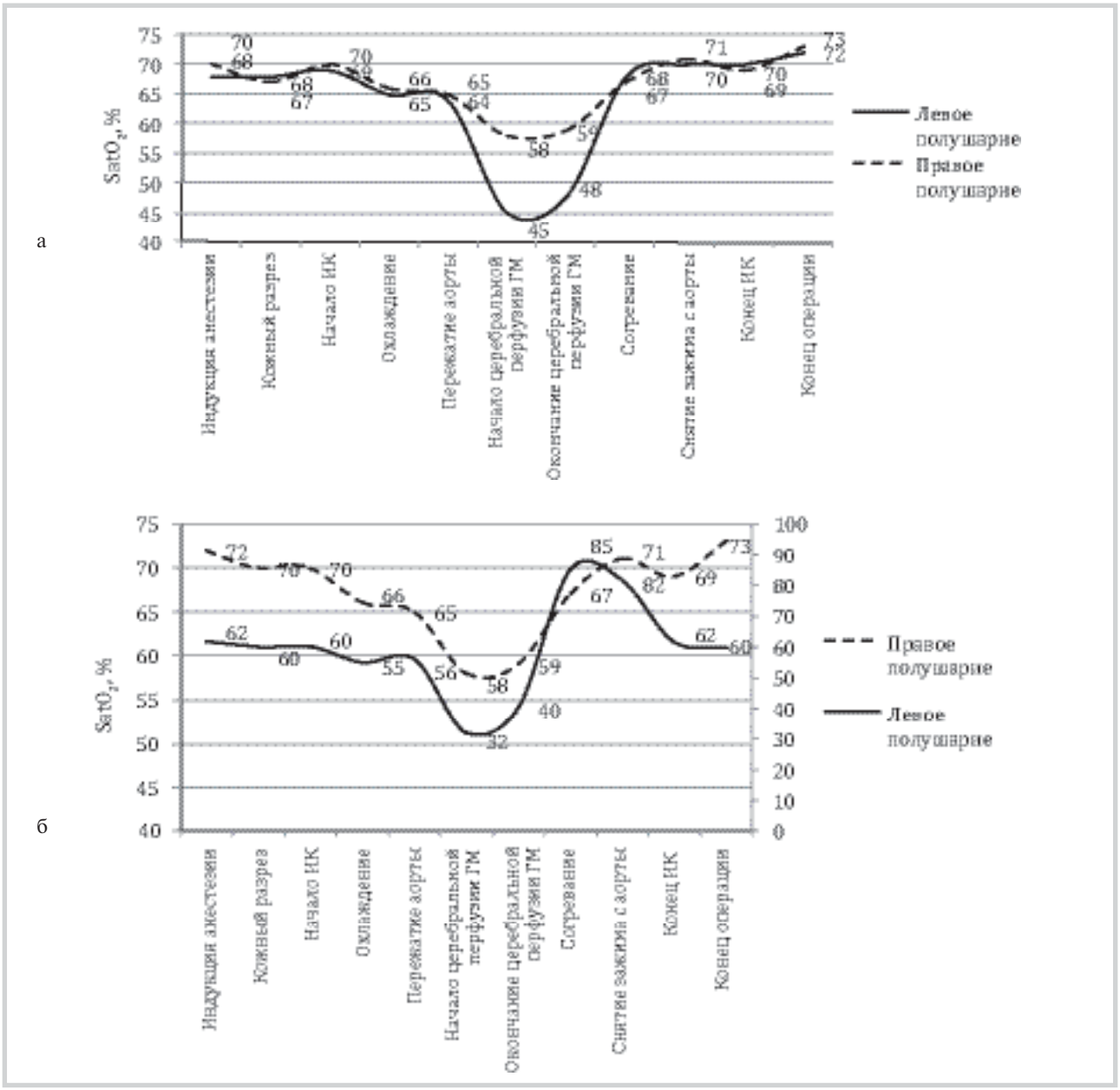

Показатели церебральной оксиметрии ($SatO_2$, %).

а — при моногемисферальной перфузии через правую подключичную артерию; б — при моногемисферальной перфузии через правую подключичную артерию у больного с острым расслоением аорты типа А с переходом на брахицефальный ствол, правую подключичную и правую общую сонную артерию.

ниального ультразвукового исследования виллизиев круг был разомкнут. У остальных 26 пациентов течение ближайшего послеоперационного периода значимых особенностей не имело и не сопровождалось явлениями сердечно-сосудистой недостаточности и неврологическими нарушениями.

В большинстве случаев (26 пациентов) не отмечалось различий в показателях церебральной оксиметрии правого и левого полушарий до остановки кровообращения. При начале селективной антеградной перфузии правого полушария мозга у всех пациентов отмечалось снижение показателя сатурации левого полушария до 40%. При восстановлении мозгового кровотока (возобновлении искусственного кровообращения) показатели сатурации полушарий выравнивались **(см. рисунок, а)**. В случае выполнения хирургического этапа на дуге аорты по поводу острого расслоения аорты типа А в условиях остановки кровообращения без применения антеградной перфузии ГМ показатели церебральной сатурации левой гемисферы были на 20% меньше, чем правого полушария. При остановке кровообращения сатурация левой гемисферы достигала критически низких значений — 32% **(см. рисунок, б)**. У 2 пациентов, имеющих сходный описанный выше профиль церебральной оксиметрии, применен метод билатеральной антеградной перфузии ГМ. При этом показатели церебральной оксиметрии в течение всего периода искусственного кровообращения находились в пределах значений, безопасных для пациента **(см. рисунок, в)**.

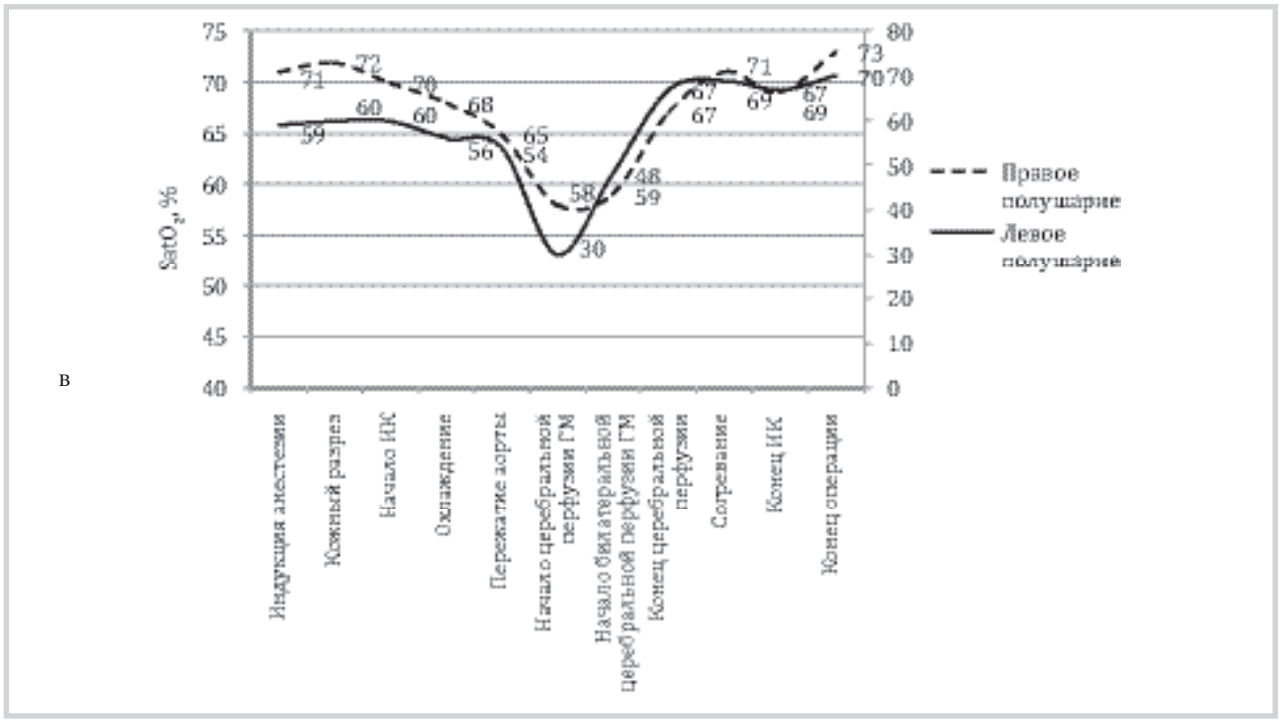

Показатели церебральной оксиметрии ($SatO_2$, %). ***(Продолжение.)***

в — при билатеральной перфузии мозга у больного и разомкнутым виллизиевым кругом. ИК — искусственное кровообращение; ГМ — головной мозг.

Обсуждение

Аневризмы грудного отдела аорты не относятся к наиболее часто встречающимся заболеваниям сердечно-сосудистой системы, однако они сопряжены с высоким риском возникновения тяжелых осложнений, таких как острое расслоение и разрыв аорты. В среднем в популяции частота выявления аневризм аорты составляет 0,16—1,06% [4]. Однако до настоящего времени объем помощи, оказываемой пациентам с аневризмами грудного отдела аорты, остается крайне малым. Многоплановой проблемой являются аневризмы и расслоения дуги аорты. С одной стороны, сама хирургическая операция на дуге аорты представляет серьезную техническую задачу. С другой стороны, необходимым условием является сухое операционное поле, т.е. этап хирургической реконструкции на дуге аорты проходит в условиях остановки кровообращения. При этом на первый план выходят вопросы защиты пациента от ишемического повреждения, в первую очередь защита ГМ. В настоящее время предложены различные методики защиты ГМ во время остановки кровообращения: глубокая гипотермия, ретроградная перфузия ГМ и антеградная перфузия ГМ, как уни-, так и билатеральная. Изолированная гипотермия при остановке кровообращения применяется до настоящего времени, однако недостатком является сравнительно небольшой период безопасной ишемии ГМ [18]. Ненамного более эффективным методом защиты является применение ретроградной перфузии ГМ [15, 19].

Более физиологичный способ защиты ГМ — его антеградная перфузия. Данный метод обеспечивает эффективную защиту ГМ и позволяет проводить операции на дуге аорты в условиях остановки кровообращения и умеренной гипотермии [12]. Использование правой подключичной артерии для подключения артериальной магистрали АИК позволяет значимо упростить проведение антеградной перфузии ГМ при операциях на восходящем отделе и дуге аорты [14].

Важной является оценка эффективности защиты ГМ в течение операции, особенно в период остановки кровообращения. В данной работе мы оценивали эффективность неинвазивного интраоперационного мониторинга оксигенации ГМ при операциях на восходящем отделе и дуге аорты. В большинстве случаев отсутствие значимых различий по показателям сатурации правого и левого полушарий мозга в до- и постишемическом периоде указывает на физиологичность церебрального кровотока. Отсутствие значимого снижения церебральной сатурации контралатерального полушария ниже критического значения 40% при моногемисферальной перфузии мозга указывает на эффективный мозговой кровоток в период остановки кровообращения и соответственно адекватную защиту ГМ от ишемического повреждения. В случаях регистрируемого критического снижения показателей сатурации контралатеральной гемисферы следует прибегать к дополнительным методикам защиты мозга, таким, как билатеральная антеградная перфузия ГМ.

В заключение можно сделать вывод, что непрерывный мониторинг оксигенации ГМ является эффективным и безопасным методом контроля эффективности защиты ГМ в период экстракорпорального кровообращения и остановки кровообращения. Метод позволяет быстро реагировать на изменения кровоснабжения ГМ и интраоперационно гибко корригировать его защиту. Требуются дальнейшие исследования по оценке изменений когнитивных функций у пациентов в отдаленном послеоперационном периоде после вмешательств на восходящем отделе и дуге аорты.

ЛИТЕРАТУРА

1. *Бокерия Л.А., Гудкова Р.Г.* Сердечно-сосудистая хирургия-2009. Болезни и врожденные аномалии системы кровообращения. М: НЦССХ им. А.Н. Бакулева РАМН 2010.
2. *Бокерия Л.А., Гудкова Р.Г.* Сердечно-сосудистая хирургия-2010. Болезни и врожденные аномалии системы кровообращения. М: НЦССХ им. А.Н. Бакулева РАМН 2011.
3. *Бокерия Л.А., Гудкова Р.Г.* Сердечно-сосудистая хирургия-2011. Болезни и врожденные аномалии системы кровообращения. М: НЦССХ им. А.Н. Бакулева РАМН 2012.
4. *Покровский А.В.* Заболевания аорты и ее ветвей. М: Медицина 1979.
5. *Bentall H., De Bono A.* A technique for complete replacement of the ascending aorta. Thorax 1968; 23: 338—339.
6. *Borst H.G., Walterbusch G., Schaps D.* Extensive aortic replacement using elephant trunk prosthesis. Thorac Cardiovasc Surg 1983; 31: 37—40.
7. *Cooley D.A., De Bakey M.E.* Resection of entire ascending aorta in fusiform aneurysm using cardiac bypass. J Am Med Assoc 1956; 162: 1158—1159.
8. *David T.E., Feindel C.M.* An aortic valve sparing operation for patients with aortic incompetence and aneurysm of the ascending aorta. J Thorac Cardiovasc Surg 1992; 103: 617.
9. *Elefteriades J.A.* Natural history of thoracic aortic aneurysms: indications for surgery, and surgical versus nonsurgical risks. Ann Thorac Surg 2002; 74: 1877—1880.
10. *Farsak B., Yilmaz M., Kaplan S., Boke E.* Cervical aortic arch with aneurysm formation. Eur J Cardiothorac Surg 1998; 14: 437—439.
11. *Galla J.D., McCullough J.N., Ergin M.A. et al.* Surgicaltechniques. Aortic arch and deep hypothermic circulatory arrest: a real life-suspended animation. Cardiol Clin 1999; 17: 767—778.
12. *Kazui T., Washiyama N., Muhammad B.A. et al.* Total arch replacement using aortic arch branched grafts with the aid of antegrade selective cerebral perfusion. Ann Thorac Surg 2000; 70: 3—8.
13. *Ntifiez L., O'Connor F., Pinto A.G. et al.* Extensive aneurysm of the aortic arch and descending aorta. Eur J Cardiothorac Surg 1987; 1: 173—175.
14. *Numata S., Ogino H., Sasaki H. et al.* Total arch replacement using antegrade selective cerebral perfusion with right axillary artery perfusion. Eur J Cardiothorac Surg 2003; 23: 771—775.
15. *Ogino H., Ueda Y., Sugita T. et al.* Monitoring of regional cerebral oxygenation by nearinfrared spectroscopy during continuous retrograde cerebral perfusion for aortic arch. Eur J Cardiothorac Surg 1998; 14: 415—418.
16. *Shiiya N., Kunihara T., Imamura M. et al.* Surgical management of atherosclerotic aortic arch aneurysms using selective cerebral perfusion: 7-year experience in 52 patients. Eur J Cardiothorac Surg 2000; 17: 266—271.
17. *Svensson L.G.* Rationale and technique for replacement of ascending aorta, arch, and distal aorta using a modified elephant trunk procedure. J Cardiac Surg 1992; 7: 301—312.
18. *Swensson L.G., Crawford E.S., Hess K.R. et al.* Deep hypothermia with circulatory arrest. J Thorac Cardiovasc Surg 1993; 106: 19—31.
19. *Usui A., Ueda Y.* Arch first technique under deep hypothermic circulatory arrest with retrograde cerebral perfusion. MMCTS: 2006.

Поступила 21.04.13