Переднебоковая правосторонняя торакотомия как альтернативный доступ при операциях по поводу врожденных пороков сердца

Ю.Н. ШАМРИН, Ю.А. МАЙДУРОВ, К.А. НАЛИМОВ, В.Ю. БОНДАРЬ, К.В. ГОРБАТИКОВ, Ю.Ф. ЛЯПУНОВА, М.В. КИМ, Д.С. ШИГАНЦОВ

Дальневосточный государственный медицинский университет; ФГБУ «Федеральный центр сердечно-сосудистой хирургии», Хабаровск

Anterolateral right-sided thoracotomy as a alternative access in surgery for congenital heart defects

YU.N. SHAMRIN, YU.A. MAJDUROV, K.A. NALIMOV, V.YU. BONDAR', K.V. GORBATIKOV, YU.F. LYAPUNOVA, M.V. KIM, D.S. SHIGANTSOV

Far Eastern State Medical University; FSBO "Federal Center of cardiovascular surgery", Khabarovsk

Изучена возможность применения переднебоковой правосторонней торакотомии для коррекции врожденных пороков сердца в условиях искусственного кровообращения. В исследование включены 416 пациентов, оперированных по поводу врожденных пороков сердца. Основную группу составили 238 больных, у которых выполнена переднебоковая правосторонняя торакотомия. В группу контроля вошли 178 больных, которым выполнялась срединная продольная стернотомия. В контрольной группе по сравнению с основной отмечено увеличение длительности хирургического доступа (16,7±6,1 мин против 12,3±5,7 мин; *p*<0,001). Кроме того, длительность вмешательства через торакотомный доступ в группе пациентов старше 3 лет была больше, чем в группе больных младше 3 лет (130,5±29,1 и 156,4±37,0 мин соответственно; *p*<0,001). Достоверно сравнить торако- и стернотомический доступы не представлялось возможным в связи с различием нозологий. Показано, что переднебоковая правосторонняя торакотомия сопровождается меньшим объемом отделяемого по дренажам (74,6±9,8 мл против 104,1±13,1 мл; *p*<0,001). Увеличение длительности пребывания в стационаре в группе стернотомии (10,2±6,0 дня против 7,6±1,2 дня; *p*=0,001) обусловлено в первую очередь тяжестью порока и наличием сопутствующей патологии. Общая частота развития осложнений составила 5,5% в основной группе и 7,9% в группе контроля. Инфекционных осложнений не было ни в одной из групп. Сделан вывод, что боковая правосторонняя торакотомия может служить доступом выбора при коррекции некоторых врожденных пороков сердца в условиях искусственного кровообращения с минимальными показателями ближайших послеоперационных осложнений.

Ключевые слова: врожденные пороки сердца, хирургический доступ, правосторонняя боковая торакотомия, стернотомия.

It was studied the possibility of anterolateral right-sided thoracotomy using for correction of congenital heart defects in conditions of cardiopulmonary bypass. 416 patients were included in observation who were operated for congenital heart defects. The main group included 238 patients with anterolateral right-sided thoracotomy. The control group had 178 patients with longitudinal median sternotomy. There was time increase of surgical access in control group in comparison with main group (16.7±6.1 vs 12.3±5.7 min, p<0.001). Also duration of intervention through thoracotomy in patients older than 3 years was greater in comparison with group of patients younger than 3 years (130.5±29.1 and 156.4±37.0 respectively, p<0.001). Comparison of thoracotomy and sternotomy was impossible because of different nosology. It was observed that anterolateral right-sided thoracotomy is accompanied by smaller volume of discharge in drains (74.6±9.8 vs 104.1±13.1 ml, p<0.001). Increasing of hospital staying in sternotomy group (10,2±6,0 vs 7,6±1,2 days, p=0,001) is explained by severity of defect primarily and the presence of comorbidity. Overall complication rate was 5.5% in the main group and 7.9% in the control group. Infectious complications were not observed in any of the groups. It was concluded that anterolateral right-sided thoracotomy may serve as access in case of correction of several congenital heart defects in conditions of cardiopulmonary bypass with minimally intermediate postoperative complications.

Key words: congenital heart defect, surgical access, right-lateral thoracotomy, sternotomy.

Главные критерии хирургического доступа в кардиохирургии известны давно: безопасность и малая инвазивность с сохранением возможности манипуляции на сердце. Однако споры по поводу выбора того или иного варианта не прекращаются. В настоящее время доступом выбора при хирургическом лечении врожденных пороков сердца является срединная стернотомия. Правосторонняя переднебоковая торакотомия используется реже, однако она обладает рядом преимуществ перед стернотомией и позволяет адекватно выполнять операции на сердце.

Цель данного исследования — показать возможность применения переднебоковой правосторонней торакотомии для коррекции врожденных пороков сердца в условиях искусственного кровообращения (ИК).

© Коллектив авторов, 2014

e-mail: maidurov88@mail.ru

Таблица 1. **Антропометрическая характеристика обследованных больных**

Показатель	Основная группа			p_1	Контрольная группа	p_2
	вся группа	подгруппа А	подгруппа В			
Возраст, мес	50,7±20,1	15,7±4,3	88,1±19,6	<0,001	31,8±10,2	<0,001
Масса тела, кг	18,0±15,1	9,1±3,0	25,7±14,3	<0,001	15,4±9,3	<0,001
Рост, см	100,9±29,9	75,6±8,5	121,5±25,8	<0,001	87,3±25,5	<0,001
Пол, м/ж	95/143	49/73	46/70		80/98	

Примечание. p_1 — для сравнений подгрупп А и В, p_2 — для сравнений основной и контрольной групп.

Таблица 2. **Виды оперированных врожденных пороков сердца**

Порок сердца	Основная группа			Контрольная группа
	вся группа	подгруппа А	подгруппа В	
Септальные дефекты	226	118	108	76
Септальные дефекты + открытый артериальный проток	1		1	17
Септальные дефекты + стеноз выходного отдела левого желудочка				4
Септальные дефекты + клапанный стеноз легочной артерии	5	2	3	13
Изолированный клапанный стеноз легочной артерии				9
Изолированный клапанный стеноз аорты				1
Подклапанный стеноз аорты				4
Митральная недостаточность:				
пластика	3		3	2
протезирование	1	1		3
Трикуспидальная недостаточность (пластика), в том числе при Аномалии Эбштейна	1		1	1
Частично открытый атриовентрикулярный канал	1	1		
Общий открытый атриовентрикулярный канал:				
однозаплатный метод				11
двузаплатный метод				4
Аортолегочное окно				1
Аортолевожелудочковый тоннель				1
Тетрада Фалло (радикальная коррекция)				26
Отхождение аорты и легочной артерии от правого желудочка				4
Тотальный аномальный дренаж легочных вен				1

Материал и методы

В исследование включены 416 пациентов, оперированных с 1 января 2011 г. по 31 декабря 2012 г. в КХО №5 ФГБУ ФЦ ССХ Хабаровска. Основную группу составили 238 больных, у которых выполнялась переднебоковая правосторонняя торакотомия. Эти больные были разделены на две подгруппы: 122 пациента в возрасте от 6 мес до 3 лет (подгруппа А) и 116 больных в возрасте от 3 до 18 лет (подгруппа В). В контрольную группу вошли 178 больных в возрасте от 1 мес до 18 лет, которым производилась срединная продольная стернотомия.

В **табл. 1** представлены антропометрические данные больных. Различия между подгруппами обусловлены самими критериями включения. Следует отметить преобладание во всех группах пациентов женского пола.

Варианты пороков, по поводу которых выполнялись хирургические вмешательства, представлены в **табл. 2**. Переднебоковая торакотомия позволяет проводить операции по поводу септальных дефектов, а при хорошем навыке и опыте — даже в сочетании с коррекцией открытого артериального протока или клапанного стеноза легочной артерии, а также выполнять пластику трикуспидального и митрального клапанов. Значимых сложностей при манипуляциях в данных анатомических зонах не возникало, отсутствовали проблемы с канюляцией аорты, полых вен, постановки дренажа левого предсердия и кардиоплегической канюли. Срединная стернотомия выполнялась в качестве хирургического доступа при септальных дефектах у маловесных детей (менее 6 кг), возраст которых составлял менее 6 мес, при повторных вмешательствах и в случаях сочетания с открытым артериальным протоком или с пороками, требующими манипуляций на выводном отделе правого желудочка или легочной артерии. Срединная продольная стернотомия является «золотым стандартом» при множестве различных пороков. Однако в связи с высокой распространенностью септальных дефектов правосторонняя торакотомия может и должна быть одним из вариантов хирургического доступа.

Этапы выполнения переднебоковой правосторонней торакотомии:

1) положение больного на операционном столе на левом боку, правая рука отводится кверху и кзади с фиксацией к дуге **(см. рисунок, а)**;

2) разрез кожи проводится от средней подмышечной линии книзу вертикально, по ходу края большой грудной мышцы и далее, обходя зону роста молочной железы **(см. рисунок, б)**. Частично кпереди пересекаются передние

а



б

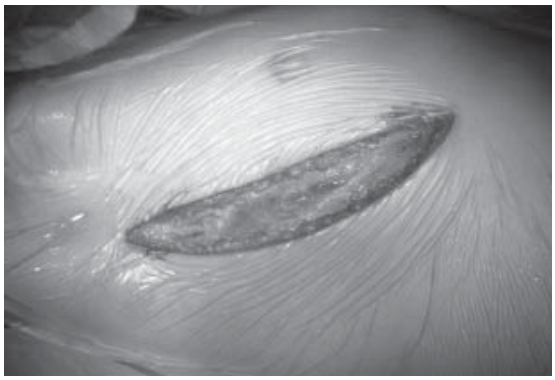

в

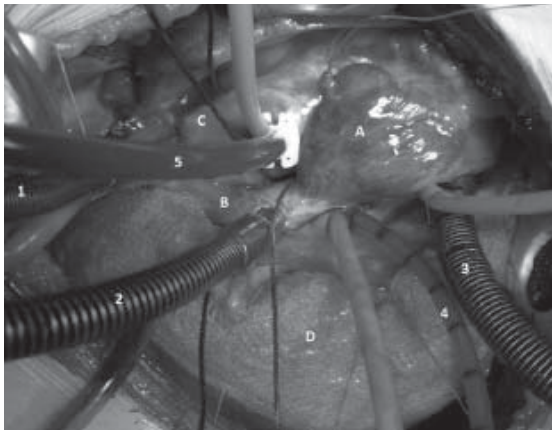

г

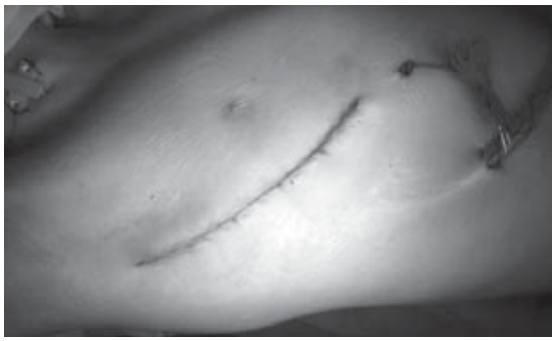

Этапы операции при выполнении переднебоковой правосторонней торакотомии.

а — укладка пациента на операционном столе; б — кожный разрез; в — установка канюль (A — правое предсердие, B — верхняя полая вена, C — аорта, D — правое легкое, 1 — аортальная канюля, 2 — канюля в верхней полой вене, 3 — канюля в нижней полой вене, 4 — дренаж левого предсердия, 5 — кардиоплегическая канюля); г — послеоперационный шов.

зубчатые мышцы. Широчайшая мышца спины не рассекается. Торакотомия выполняется по четвертому межреберью с рассечением максимально кзади;

3) устанавливаются 2 реберных ранорасширителя, чем обеспечивается адекватный доступ к сердцу;

4) правое легкое отводится кзади. Резецируется правая доля тимуса. Перикард вскрывается на 1,5—2 см кпереди от диафрагмального нерва. Разрез перикарда продлевается вверх и вниз, чем обеспечивается адекватная экспозиция аорты и нижней полой вены. На края перикарда накладываются держалки, за которые умеренной тракцией сердце приближается к оператору;

5) аппарат ИК подключается по схеме аорта — бикавальная канюляция **(см. рисунок, в)**;

6) по окончании основного этапа операции производится стандартная профилактика воздушной эмболии. На фоне стабильной гемодинамики ИК завершается;

7) проводится тщательный гемостаз, перикард ушивается редкими узловыми швами;

8) правая плевральная полость дренируется в шестом-седьмом межреберье. Послеоперационная рана закрывается **(см. рисунок, г)**.

Следует отметить важность выполнения торакотомии в четвертом межреберье, поскольку в третьем межреберье возникает сложность с обходом нижней полой вены, а в пятом межреберье — сложность с канюляцией аорты.

Результаты

Интраоперационные показатели представлены в **табл. 3**. Как видно, увеличение продолжительности доступа в контрольной группе (16,7±6,1 мин против 12,3±5,7 мин; $p<0,001$) можно связать с необходимостью более длительного гемостаза после распиливания грудины (обработка воском грудины, коагулирование мест кровотечения из надкостницы). Полученные различия между подгруппами A и B можно интерпретировать как увеличение длительности хирургического вмешательства (130,5±29,1 мин против 156,4±37,0 мин; $p<0,001$) в силу увеличения глубины раны (что обусловливает некоторые затруднения во время манипуляции), а также ввиду относительно больших размеров дефекта (даже при сохранении процентного соотношения между размерами дефектов и перегородок сердца). Эти же факторы повлияли на продолжительность ИК и окклюзии аорты. Максимально корректно сравнить торако- и стернотомический доступы не представляется возможным в связи с различием нозологий, т.е. увеличение показателей в контрольной группе, в первую очередь, обусловлено именно степенью сложности хирургического вмешательства. Однако в ходе сравнения отдельно операций по коррекции септальных дефектов при том или ином доступе различия не выявлены (длительность ИК 37,2±21,6 мин против 37,9±15,9 мин; $p>0,05$; продолжительность окклюзии аорты 23,1±13,9 мин против 24,5±14,0 мин; $p=0,136$). Единственные различия выявлены по длительности операции (143,0±32,9 мин против 167,5±53,2 мин; $p<0,001$), что может быть следствием более длительного выполнения доступа и ушивания послеоперационной раны.

Из **табл. 4** видно, что переднебоковая правосторонняя торакотомия сопровождается меньшим объемом отделяемого по дренажам (74,6±9,8 мл против 104,1±13,1 мл; $p<0,001$); это может быть обусловлено сложностью гемо-

***Таблица 3*. Интраоперационные характеристики оперированных больных**

Показатель	Основная группа				Контрольная группа	p_2
	вся	подгруппа А	подгруппа В	p_1		
Длительность выполнения доступа, мин	12,3±5,7	11,8±1,4	13,2±4,3	<0,001	16,7±6,1	<0,001
Время операции, мин	143,0±32,9	130,5±29,1	156,4±37,0 151,5±31,3*	<0,001 <0,001	217,4±71,5 167,5±53,2*	<0,001 <0,001
Продолжительность искусственного кровообращения, мин	37,2±21,6	33,3±15,5	41,4±26,0 38,1±14,6*	<0,001 0,033	88,3±46,6 37,9±15,9*	<0,001 0,286
Продолжительность окклюзии аорты, мин	23,1±13,9	19,7±11,6	26,7±15,3 24,1±13,1*	<0,001 0,006	56,5±32,5 24,5±14,0*	<0,001 0,136

Примечание. Здесь и в табл. 4: p_1 — для сравнения подгрупп А и В, p_2 — для сравнения основной и контрольной групп; * — в нижней строке указаны показатели операций, выполненных при изолированных септальных дефектах.

***Таблица 4*. Характеристика послеоперационного периода**

Показатель	Основная группа				Контрольная группа	p_2
	вся	подгруппа А	подгруппа В	p_1		
Отделяемое по дренажам, мл	74,6±9,8	53,3±6,7	99,4±10,2	<0,001	104,1±13,1	<0,001
Пребывание в реанимационном отделении, дни	1,13±0,5	1,1±0,4	1,2±0,6	0,287	3,0±2,8	<0,001
Пребывание в стационаре после операции, дни	7,6±1,2	7,3±0,8	7,9±1,7	0,02	10,2±6,0	0,001

стаза грудины и ее надкостницы при выполненной срединной стернотомии. В контрольной группе отмечено увеличение продолжительности пребывания пациентов в стационаре (10,2±6,0 сут против 7,6±1,2 сут; p=0,001) и в палате реанимации после операции (1,3±0,5 сут против 3,0±2,8 сут; p<0,001), что связано в первую очередь с тяжестью врожденного порока сердца и наличием сопутствующей патологии. Различия между подгруппами А и В по объему кровопотери (53,3±6,7 и 99,4±10,2 мл соответственно; p<0,001) обусловлены размером операционного поля, т.е. кровоточащей поверхностью. Увеличение послеоперационного пребывания в стационаре в подгруппе В по сравнению с подгруппой А (7,3±0,8 дня против 7,9±1,7 дня; p=0,02) связано с осложненным течением порока сердца, наличием легочной гипертензии, сердечной недостаточности, требующих более длительного консервативного лечения. Активизация больного после торакотомии начиналась со 2-х суток. Назначалась лечебная физкультура с комплексом упражнений на разработку мышц плечевого пояса и дыхательная гимнастика.

Осложнения послеоперационного периода мы разделили на две группы:

1-я группа — связанные с доступом к сердцу, наличием сопутствующей патологии и осложнениями внутрисердечного этапа операции. Так, в обеих группах наблюдались по одному случаю полной атриовентрикулярной блокады при коррекции дефекта межжелудочковой перегородки (в основной группе) и при протезировании митрального клапана (в контрольной группе); 2-я группа — общие осложнения. В основной группе отмечено 5 (2,1%) случаев выпотного перикардита, при котором потребовалось консервативное лечение (преднизолон), в 4 (1,7%) случаях — экссудативный плеврит, в 2 (0,8%) — пневмоторакс, обусловивший необходимость постановки дренажа, в 2 (0,8%) — повторная торакотомия в связи с кровотечением. В контрольной группе было 4 (2,2%) случая перикардита, 4 (2,2%) случая экссудативного плеврита, 3 (1,7%) случая пневмоторакса, в 1 (0,6%) случае отмечен хилоторакс и в 2 (1,1%) случаях проведена санация переднего средостения. Общая частота развития осложнений составила 5,5% в основной группе и 7,9% в группе контроля. Инфекционных осложнений не было ни в одной из групп.

В исследование не были включены показатели летальности, так как они не связаны с видом хирургического доступа, а являются следствием тяжелого течения врожденного порока сердца.

Обсуждение

В настоящем исследовании в основной и контрольной группах преобладали пациенты женского пола, что отличается от исследований Т.Н. Дорониной и соавт. [2], в которых распространенность врожденных пороков сердца была выше в популяции мужского пола. По сравнению с некоторыми исследователями [3] мы расширили показания к использованию переднебоковой правосторонней торакотомии. Она с успехом выполнялась у детей не только раннего возраста, но и в более старшей возрастной группе, без значимого увеличения длительности вмешательства, ИК и пережатия аорты. Кроме того, данный доступ позволяет проводить коррекцию септальных дефектов не только изолированных, но и в сочетании с открытым артериальным протоком и клапанным стенозом легочной артерии, что раньше являлось противопоказанием к торакотомии. По данным К.В. Горбатикова [1], при переднебоковой правосторонней торакотомии визуализация межжелудочковой перегородки лучше, чем при срединной стернотомии, что обусловлено более острым углом зрения. Полученные нами данные подтверждают это мнение. Переднебоковая правосторонняя торакотомия обладает достоинствами при выполнении пластики атриовентрикулярных клапанов, включая пластику на опорном кольце. Как и R. Parvizi и соавт. [5], мы показали

уменьшение продолжительности операции в группе оперированных через торакотомию (143,0±32,9 мин против 167,5±53,2 мин; $p<0,001$), в том числе за счет сокращения времени выполнения самого доступа (12,3±5,7 мин против 16,7±6,1 мин; $p<0,001$); кроме того, становился короче период пребывания больных в стационаре (7,6±1,2 дня против 10,2±6,0 дня; $p=0,001$). Несмотря на некоторые различия в отношении осложнений при том или ином доступе [5, 6], по нашим данным, частота их развития была выше в группе контроля, где выполнялась срединная стернотомия (7,9% против 5,5%). Описанных другими авторами гнойных осложнений [4] в нашем исследовании не получено.

Таким образом, боковая правосторонняя торакотомия может служить методом выбора хирургического доступа при коррекции некоторых врожденных пороков сердца в условиях ИК с минимальными показателями ближайших послеоперационных осложнений.

ЛИТЕРАТУРА

1. *Горбатиков К.В.* Эволюция методов хирургического лечения дефекта межжелудочковой перегородки и современные подходы к коррекции порока: Автореф. дис. ... д-ра мед. наук. М 2006.
2. *Доронина Т.Н., Черкасов Н.С.* Особенности эпидемиологии врожденных пороков сердца у детей раннего возраста. Мед альманах 2012; 3: 175—176.
3. *Петрушенко Д.Ю., Миролюбов Л.М., Захаров А.А. и др.* Топографо-анатомическая оценка правосторонних минимально инвазивных доступов для коррекции септальных дефектов сердца у детей раннего возраста. Детские болезни сердца и сосудов 2008; 2: 70—74.
4. *Сальников А.В., Валыка Е.Н., Сонькин И.Н.* Правосторонняя переднебоковая торакотомия и продольная срединная стернотомия. Анализ гнойных осложнений. Грудная и сердечно-сосуд хир 2003; 2: 46—47.
5. *Roth J.A., Pass H.I., Wesley M.N. et al.* Comparison of Median Sternotomy and Thoracotomy for Resection of Pulmonary Metastases in Patients with Adult Soft-Tissue Sarcomas. Ann Thorac Surg 198; 42: 134—138.
6. *Parvizi R., Hashemzehi M., Hassanzadeh S., Safaie N.* Comparison of Early Results of Limited Thoracotomy Versus Complete Sternotomy in Atrial Septal Defect Closure. Saudi Med J 2006; 27: 742—745.

Поступила 19.11.13