Повторные открытые операции на сердце после имплантации биологических протезов

Акад. РАМН А.М. КАРАСЬКОВ, к.м.н. Д.А. АСТАПОВ, к.м.н. Е.И. СЕМЕНОВА, Д.П. ДЕМИДОВ, М.В. КИМ

Recurrent open cardiac operations after bioprosthetic implantation

A.M. KARAS'KOV, D.A. ASTAPOV, E.I. SEMENOVA, D.P. DEMIDOV, M.V. KIM

ФГБУ «Новосибирский научно-исследовательский институт патологии кровообращения им. акад. Е.Н. Мешалкина» Минздрава России

Проанализированы результаты эксплантации 75 биологических протезов — 17 бескаркасных и 6 каркасных аортальных, 40 митральных и 12 трикуспидальных. Основные проблемы при иссечении аортального биопротеза — грубое обызвествление биоматериала (71%) и обширное повреждение параклапанных структур (17—24%). В атриовентрикулярных позициях технические сложности представляли грубые изменения подклапанных структур и сращение их с элементами конструкции протеза (5—33%). Сделан вывод, что при повторном вмешательстве на сердце, обусловленном необходимостью эксплантации биопротезов, следует учитывать возможность как выявления специфических особенностей (кальцинирование корпуса протеза и необходимость аннулопластики или протезирования корня аорты, вероятность грубого сращения подклапанных структур с корпусом протеза, необходимость реимплантации электрокардиостимулятора), так и общих, характерных для повторных операций на сердце осложнений.

Ключевые слова: биологический протез, порок сердца, повторная операция, сердечная недостаточность.

Results of 75 biological prostheses explantations (17 stentless and 6 stented aortic, 40 mitral and 12 tricuspid) were analyzed. The main problems during excision of aortic bioprosthesis were gross calcification of biomaterial (71%) and extensive damage of paravalvular structures (17—24%). In atrioventricular positions technical difficulties were caused by gross changes of subvalvular structures and their fusion with elements of prosthetic structure (5—33%). It is drawn a conclusion that recurrent cardiac intervention necessary for bioprosthesis explantation should be considered as an opportunity to identify specific peculiarities (prosthetic calcification, necessity for prosthetic annuloplasty or prosthetic aortic root replacementt, probability of a rough fusion of subvalvular structures with prosthesis, need for pacemaker reimplantation), and general features distinctive for complications of recurrent cardiac operations.

Key words: bioprosthesis, valvular heart disease, re-operation, heart failure.

В настоящее время достигнуты значительные успехи в улучшении биологических протезов и повышении биосовместимости используемого ксеноматериала, направленные на максимальное соответствие физиологическим параметрам нативного клапана сердца [6]. Однако проблема лечения дисфункции биологических протезов до сих пор остается причиной, по которой многие хирурги отказываются от их первичной имплантации. В настоящем сообщении мы хотели отметить риски, связанные с репротезированием клапанов сердца и указать на некоторые технические особенности эксплантации биологических протезов.

Материал и методы

С 1999 по 2012 г. в клинике ФГБУ «ННИИПК им. акад. Е.Н. Мешалкина» Минздрава России 976 больным имплантировали 1098 отечественных ксеноклапанов в различные клапанные позиции. В аортальной позиции использовали бескаркасные протезы «Кемерово-АБ-Моно», «Кемерово-АБ-Композит» и «Кемерово-АБ-Нео» (n=142) и каркасные клапаны «БиоЛАБ КА/ПТ» (n=169); в атриовентрикулярных позициях — каркасные модели «КемКор» и «ПериКор» (442 в митральной и 345 в трикуспидальной). В раннем и отдаленном периодах эксплантировали 75 биопротезов: 17 бескаркасных и 6 каркасных аортальных, 40 митральных и 12 трикуспидальных.

При проведении операций, сопровождающихся эксплантацией ксеноклапанов, придерживались следующих основных принципов:

1) наличие альтернативного доступа для выделения магистральных сосудов, пригодных к подключению контура аппарата искусственного кровообращения (как правило, бедренные артерия и вена);

2) полное иссечение всех элементов конструкции протеза (для бескаркасных конструкций — обязательное удаление корпуса клапана, для каркасных — полное иссечение синтетических элементов оплетки и максимальное удаление прокладок);

3) восстановление фиброзного кольца при нарушении его целостности. В случае невозможности адекватного замещения структур аортального корня ксено- или ал-

© Коллектив авторов, 2013

630055 Новосибирск, ул. Речкуновская, д. 15

ломатериалом выбор делали в пользу операции полного замещения корня аорты. При повреждении фиброзного кольца и миокарда левого желудочка в области заднего сегмента фиброзного кольца митрального клапана — выполнение пластики с использованием синтетического или ксеноматериала.

Все пациенты перед хирургическим вмешательством подписывали информированное добровольное согласие на операцию по утвержденной в клинике форме.

Результаты обследования и лечения больных заносили в базу данных, сформированную на платформе программы Statistica 7.0. Изучение результатов операций проводили с учетом Guidelines for Reporting Mortality and Morbidity After Cardiac Valve Interventions [5].

Результаты

Во время операции и в раннем послеоперационном периоде после повторного вмешательства умерли 9 больных: 2 после эксплантации 2 биопротезов (митрального и аортального), 1 после эксплантации митрального и трикуспидального ксеноклапанов, 2 после замещения бескаркасного клапана и 1 — каркасного, 2 — после репротезирования трикуспидального клапана и 1 больной после эксплантации биологического митрального и механического аортального протеза. Таким образом, летальность после выполнения двухклапанного репротезирования составила 21%, после репротезирования каркасного аортального ксеноклапана — 17%, после бескаркасного — 11%, после повторного вмешательства на трикуспидальном протезе — 25%. Случаев смерти после изолированного репротезирования митрального клапана не было: все умершие больные, которым выполняли повторное вмешательство на митральном ксеноклапане, перенесли при первичной операции протезирование 2 клапанов.

Основной причиной смерти была сердечная недостаточность — 7 случаев, в том числе в одном — острая правожелудочковая недостаточность, развившаяся на фоне тромбоза трикуспидального протеза с массивной тромбоэмболией в систему легочной артерии после самостоятельного внутривенного введения неочищенных наркотических веществ. У 1 пациента острая сердечная недостаточность (преимущественно левожелудочковая) развилась интраоперационно и привела к смерти на операционном столе, несмотря на все проводимые реанимационные мероприятия, включая пролонгированное искусственное кровообращение (более 5 ч).

В одном случае причиной интраоперационной смерти пациента стало неконтролируемое кровотечение. В одном наблюдении смерть пациента, перенесшего репротезирование бескаркасного биопротеза, наступила на фоне острого нарушения мозгового кровообращения, осложненного апаллическим синдромом с последующим постепенным присоединением комплекса полиорганных нарушений.

Основные осложнения и технические особенности, возникшие или выявленные при проведении операций по поводу дисфункций биологических протезов, приведены в **таблице**. Основная проблема, затрудняющая иссечение скомпрометированного бескаркасного протеза в аортальной позиции, — грубое обызвествление его ксенопериКардиальной части (корпуса). При этом кальциноз часто настолько выражен, что невозможно иссечь элементы протеза без повреждения структур аортального корня, в частности — фиброзного кольца, что мы наблюдали у каждого четвертого пациента. В таких случаях восстанавливали непрерывность фиброзного кольца обвивным швом или дополнительной пластикой ксеноперикардиальной заплатой. Необходимость выполнения аортоаннулопластических вмешательств у $^1/_3$ пациентов была обусловлена формированием грубого обызвествления проксимального отдела биопротеза и прилежащих тканей фиброзного кольца, что приводило к значительному сужению аортального отверстия, выраженной ригидности тканей кольца и невозможности имплантировать протез минимальным диаметром 20—21 мм **(см. рисунок, на цв. вклейке)**.

При эксплантации каркасных протезов в аортальной позиции не выявлено преобладающих особенностей. В одном случае мы наблюдали гнойно-некротические изменения тканей, приведшие к необходимости полного замещения корня аорты клапансодержащим кондуитом. Сам протез содержал на себе вегетации и множественные наслоения фибрина.

В другом наблюдении при иссечении каркасного протеза была нарушена целостность фиброзного кольца, восстановленная обвивным швом.

Интраоперационное повреждение магистральных сосудов (легочная артерия, легочная вена) является осложнением, характерным для повторных кардиохирургических вмешательств и не может рассматриваться как свойственное только повторной операции по поводу дисфункции ксенопротезов.

Основной проблемой при удалении протеза в митральной позиции были изменения сохраненных ранее подклапанных структур (задней створки). В 8% случаев мы столкнулись с формированием кальцинированного конгломерата из задней створки митрального клапана, подклапанных хорд и головок папиллярных мышц, сохраненных при первичной операции. Этот комплекс во всех 3 наблюдениях был также полностью или частично сращен с задней стенкой левого желудочка, что заставило нас воздержаться от попыток его полного удаления. У этих пациентов мы не наблюдали сращения сохраненной створки с элементами конструкции протеза.

В 2 случаях помимо формирования фиброзно-измененного комплекса из элементов сохраненной ранее задней створки мы выявили также его сращение с корпусом каркасного протеза. При этом сращение ограничивалось основанием протеза и $^1/_2$ высоты стоек, но не доходило до вершин стоек и не формировались эндотелизированные фиброзные тяжи, переходящие на внутреннюю часть ксеноклапана (как в случае с трикуспидальным протезом). Отделение этих структур от задней стенки левого желудочка проводили экономно, предпочитая оставить часть конгломерата, чем увеличить риск повреждения задней стенки левого желудочка.

Обширное абсцедирование фиброзного кольца в одном случае обусловило необходимость пластической коррекции — восстановление его целостности по методике T. David с «перекидыванием» ксеноперикардиальной заплаты через разрушенные ткани и фиксацией ее к стенке левого предсердия и нижнему краю вскрытого абсцесса [10]. В другом случае удалось обойтись без выполнения

Основные особенности и осложнения, выявленные или возникшие при эксплантации биологических протезов

Особенности и осложнения	Эксплантируемые протезы			
	бескаркасные	каркасные		
	аортальные («АБ-Моно», «АБ-Композит») *n*=17	аортальный («БиоЛАБ КА/ПТ») *n*=6	митральный («КемКор», «ПериКор») *n*=40	трикуспидальный («КемКор», «ПериКор») *n*=12
Грубое обызвествление корпуса протеза, %	12 (71)			
Необходимость расширения корня аорты путем аннулопластики после эксплантации протеза, %	5 (29)			
Грубый склероз тканей в области проксимального ряда фиксации со значительным сужением аортального отверстия, %	1 (6)			
Нарушение целостности фиброзного кольца при эксплантации, %	4 (24)	1 (17)		
Интраоперационное повреждение магистральных сосудов, %	1 (6)	1 (17)	1 (3)	
Обширное абсцедирование структур аортального корня или фиброзного кольца, митрального клапана, %		1 (17)	2 (5)	
Сращение сохраненных подклапанных структур с конструкцией ксенопротеза, %			2 (5)	4 (33)
Грубый кальциноз сохраненных подклапанных структур и/или фиброзного кольца, %			3 (8)	
Перфорация створок эндокардиальным электродом, %				2 (17)

пластики кольца, проведя швы через фиброзно-измененные остатки задней створки.

При иссечении митрального протеза также возникает проблема визуализации его передней полуокружности (при выраженном спаечном процессе в полости перикарда и небольших размерах левого предсердия). В этом случае мы прошивали видимую часть протеза швом-держалкой или поддевали протез с желудочковой стороны проволочным крючком с последующей дозированной тракцией на себя до достижения необходимой видимости контуров места фиксации ксеноклапана. Этот прием при необходимости использовали и во время иссечения трикуспидального протеза.

В трикуспидальной позиции основной особенностью было сращение сохраненной септальной створки или (в 1 случае) целого клапана с биологическим протезом. В 2 наблюдениях результатом такого сращения стало разрастание фиброзной ткани с переходом на внутреннюю часть ксеноклапана и созданием значительного ограничения подвижности ксеностворок. Этот процесс стал причиной дисфункции и необходимости репротезирования клапана. В 2 наблюдениях формирование тесной связи между собственным и искусственным клапанами не приводило к развитию дисфункции, однако значительно затрудняло эксплантацию протеза. В настоящее время при первичной имплантации мы предпочитаем выполнять полное иссечение трикуспидального клапана и подклапанных структур до головок папиллярных мышц, оставляя лишь бортик ткани 3—4 мм, достаточный для более надежной фиксации протеза.

В 2 случаях мы наблюдали перфорацию створки ксенопротеза ранее проведенным эндокардиальным электродом. Всего у 5 из 12 больных, повторно оперированных по поводу дисфункции трикуспидального протеза, в правых отделах находились один или более эндокардиальных электродов. Всем пациентам выполнили максимально возможное удаление электродов из правых отделов и системы верхней полой вены с последующей имплантацией миокардиального электрокардиостимулятора.

Обсуждение

Повторные вмешательства после открытых операций на клапанах сердца представляют особую проблему кардиохирургии, сопровождаясь высоким риском развития интра- и периоперационных осложнений [18]. Являясь неотъемлемой частью повседневной практики сердечно-сосудистого хирурга, репротезирование одного или нескольких клапанов составляет от 2,5 до 38% от всего количества операций, выполняемых в кардиоцентрах [1, 7]. В настоящей работе мы представили опыт клиники ФГБУ «НИИПК им. акад. Е.Н. Мешалкина» по эксплантации функционально неполноценных ксенопротезов из различных клапанных позиций.

Большинство исследователей [12, 15, 16] указывают на структурное перерождение ткани биопротезов как основную причину развития их дисфункции, независимо от позиции имплантации, что подтверждают данные, полученные в ходе нашего исследования.

С хирургической точки зрения особый интерес представляют технические особенности эксплантации биопротезов. При репротезировании бескаркасного протеза в аортальной позиции существенные проблемы возникали при отделении его корпуса от тканей корня аорты — обызвествление как ксено-, так и нативной ткани было настолько выраженным в 71% случаев, что не представлялось технически возможным удалить все элементы конструкции биопротеза, не нарушив при этом целостность фиброзного кольца или стенки аорты. Сходная ситуация описывается в ряде работ, посвященных бескаркасным биопротезам [8]. Основываясь на собственном опыте, мы рекомендуем при проведении эксплантации бескаркасного протеза всегда иметь в виду возможное расширение объема операции с изолированного репротезирования до протезирования корня аорты клапансодержащим кондуитом. Более агрессивная хирургическая тактика при выявлении грубого обызвествления корня аорты, несмотря на техническую сложность, позволяет не тратить время на сложные (часто безрезультативные) попытки восстанов-

ления целостности тканей корня аорты различными методами пластик с целью имплантации каркасного протеза. Подобных взглядов придерживается T. Kim [14], указывая на то, что агрессивная декальцинация приводит к травме стенок аорты и прилегающих структур, что делает замену корня аорты более предпочтительным вариантом. Стоит отметить, что в большинстве случаев все же удается отделить протез от прилегающих тканей без значительного повреждения последних и выполнить декальцинацию с последующей имплантацией биологического или механического протеза, однако у каждого третьего пациента приходится прибегать к аортоаннулопластическим процедурам для возможности имплантации протеза посадочным диаметром 20—21 мм, что также следует учитывать при планировании хирургического вмешательства [4].

Отдельного внимания заслуживает проблема раннего протезного эндокардита как причины развития дисфункции ксеноклапана. Мы сообщали ранее, что при имплантации в аортальную позицию каркасных протезов, содержащих наружные синтетические материалы, в первый год после операции отмечается более высокий риск раннего эндокардита в сравнении с последующими [3]. В одном из случаев протезный эндокардит сопровождался разрушением тканей фиброзного кольца и параклапанных структур, что привело к необходимости полного замещения корня аорты клапансодержащим кондуитом. Подобная проблема описана не только для биологических, но и для механических протезов [17]. В такой ситуации тактика хирурга должна быть построена следующим образом: при невозможности или нецелесообразности пластики выявленных дефектов аортального корня следует прибегнуть к его полному замещению.

Такие осложнения, как нарушение целостности фиброзного кольца или повреждение магистральных сосудов, не являются специфическими для эксплантации биопротезов и описаны в ряде работ, посвященных этой проблеме [9].

При эксплантации протезов из атриовентрикулярных позиций особого внимания заслуживает такая проблема, как сращение сохраненных ранее подклапанных структур или створок клапана с элементами конструкции протеза. Если в митральной позиции формирование такого конгломерата приводит к техническим трудностям при выделении протеза, то в трикуспидальной позиции разрастание собственных тканей в ряде случаев является непосредственной причиной дисфункции или усугубляет гемодинамические нарушения в комплексе с другими (как правило, структурными) изменениями. Подобная проблема описана и для механических протезов [11, 13]. Ряд исследователей указывают на положительную роль сохранения атриовентрикулярного клапана или отдельных его компонентов в улучшении геометрии и функции полости сопряженного желудочка [2], однако не анализируют возможные воздействия на имплантированный протез. Учитывая известные данные и результаты, полученные нами, мы рекомендуем отказаться от полного сохранения трикуспидального клапана при выполнении его протезирования. При его иссечении мы оставляем бортик ткани с хордами третьего порядка, достаточный для формирования надежной фиксации протеза. В митральной позиции мы также отказались от полного сохранения клапана или оставления нетронутой задней створки. При необходимости сохранения аннулопапиллярной непрерывности мы рекомендуем выполнять протезирование подклапанных хорд или подшивание отдельных групп хорд на площадках к фиброзному кольцу.

Таким образом, при проведении повторного вмешательства на сердце, обусловленного необходимостью эксплантации биопротезов, следует учитывать возможность как выявления специфических особенностей (кальцинирование корпуса протеза и необходимость аннулопластики или протезирования корня аорты, вероятность грубого сращения подклапанных структур с корпусом протеза, необходимость реимплантации электрокардиостимулятора), так и общих, характерных для повторных операций на сердце осложнений (повреждение магистральных сосудов, необходимость восстановления разрушенного фиброзного кольца).

ЛИТЕРАТУРА

1. *Бокерия Л.А., Гудкова Р.Г.* Сердечно-сосудистая хирургия — 2009. Болезни и врожденные аномалии системы кровообращения. М: НЦССХ им. А.Н. Бакулева РАМН 2010; 180.
2. *Железнев С.И., Назаров В.М., Богачев А.В. и др.* Клинико-гемодинамическая оценка результатов операций протезирования митрального клапана с сохранением подклапанных структур при митральной недостаточности. Патол кровообр и кардиохир 2007; 3: 20—25.
3. *Караськов А.М., Астапов Д.А., Железнев С.И. и др.* Каркасные биопротезы «БиоЛАБ КА/ПТ» в аортальной позиции: промежуточные результаты исследования. Медицина и образование в Сибири (электронное научное издание) 2012; 2: http://www.ngmu.ru/cozo/mos/article/text_full.php?id=694.
4. *Караськов А.М., Астапов Д.А., Семенова Е.И. и др.* Отдаленные результаты протезирования аортального клапана бескаркасными биопротезами «Кемерово-АБ-Моно», «Кемерово-АБ-Композит» и «Кемерово-АБ-Нео». Патол кровообр и кардиохир 2011; 4: 23—28.
5. *Akins C.W., Miller D.C., Turina M.I. et al.* Guidelines for reporting mortality and morbidity after cardiac valve interventions. J Thorac Cardiovasc Surg 2008; 135 (4): 732—738.
6. *Aslam A.K., Aslam A.F., Vasavada B.C. et al.* Prosthetic heart valve: types and echocardiographic evaluation. Int J Cardiol 2007; 122: 99—110.
7. *Biglioli P., Di Mateo S., Parolari A. et al.* Re-operative cardiac valve surgery: a multivariable analysis of risk factors. Cardiovasc Surg 1994; 2: 2: 216—222.
8. *Butany J., Zhou T., Leon S.W. et al.* Inflamation and infection in nine surgically explanted Medtronic Freestyle stentless aortic valves. Cardiovasc Pathol 2007; 16: 5: 258—267.
9. *Christiansen S., Schmid M., Autschbach et al.* Periopertive risk of redo aortic valve replacement. Ann Thorac Cardiovasc Surg 2009; 15: 2: 105—110.
10. *David T.E., Fendel C.M.* Reconstruction of the mitral annulus. Circulation 1987; 76: 3: 102—107.

11. *Fayet C., Butany J., Leask R.L. et al.* Host tissue overgrowth in a mitral valve conserving procedure. Cardiovasc Pathol 2003; 12: 91—93.

12. *Hammermeister K., Sethi G.K., Henderson W.G. et al.* Outcomes 15 years after valve replacement with a mechanical versus a bioprosthetic valve: final report of the Veterans Affairs randomized trial. J Am Coll Cardiol 2000; 36: 1152—1158.

13. *Khan N.A., Butany J., Leong S.W. et al.* Mitral valve-sparing procedures and prosthetic heart valve failure: a case report. Can J Cardiol 2009; 25: 3: 86—88.

14. *Kim T.H., Pak K.H., Yoo J.S. et al.* Does additional aortic procedure carry a higher risk in patients undergoing aortic valve replacement? Korean J Thorac Cardiovasc Surg 2012; 45: 5: 295—300.

15. *Maciejewski M., Piestrzeniewicz K., Bielecka-Dabrowa A.* Biological artificial valve dysfunction — single-centre, observational echocardiographic study in patients operated on before age 65 years. Arch Med Sci 2011; 7: 6: 993—999.

16. *Maciejewski M., Piestrzeniewicz K., Bielecka-Dabrowa A. et al.* Redo surgery risk in patients with cardiac prosthetic valve dysfunction. Arch Med Sci 2011; 7: 2: 271—277.

17. *Okamoto Y., Minakata K., Yunoki T. et al.* Treatment of prosthetic valve endocarditis complicated by destruction of the aortic annulus. Gen Thorac Cardiovasc Surg 2011; 59: 8: 553—558.

18. *Wauthy P., Goldstein J.P., Demanet H. et al.* Redo valve surgery nowadays: what have we learned? Acta Chir Belg 2003; 103: 475—480.

Поступила 25.03.13

К статье *А.М. Караськова и соавт.* «Повторные открытые операции на сердце после имплантации биологических протезов»

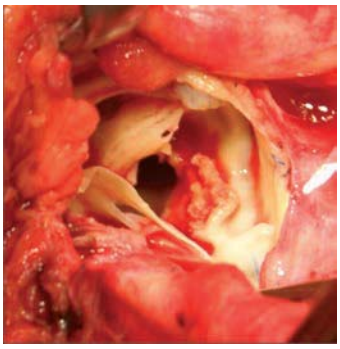

Интраоперационная фотография при эксплантации биологического протеза: выраженное обызвествление бескаркасного протеза в аортальной позиции со стенозированием на уровне приточного отдела.

К статье *С.Ю. Болдырева* «Прямая канюляция в истинный просвет аорты при расслоении I типа по DeBakey»

а

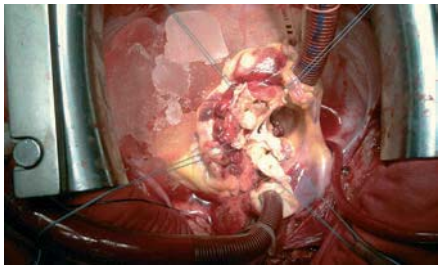

б

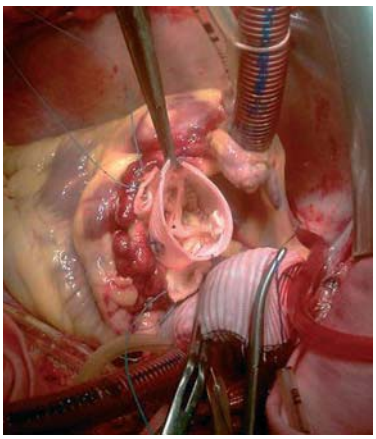

Этапы операции больного Г.
а — канюляция и начало искусственного кровообращения; б — реконструкция восходящей аорты.

К статье *М.Г. Шматкова* «Стентирование выводного отдела правого желудочка при атрезии легочной артерии в сочетании с дефектом межжелудочковой перегородки как этап хирургического лечения ребенка в возрасти 6 месяцев»

а

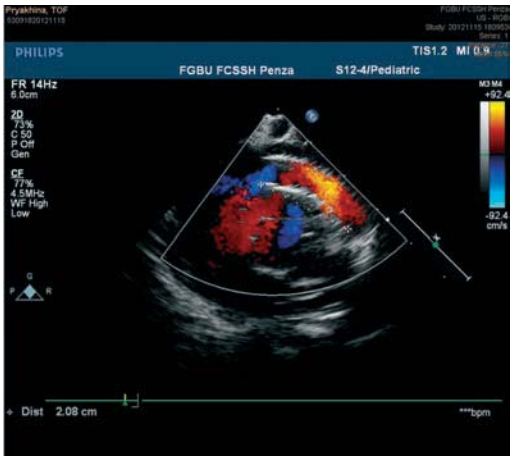

б

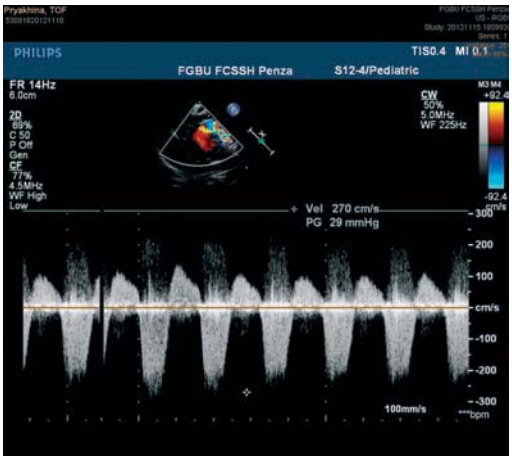

Рис. 2. **Послеоперационные эхокардиограммы.**
а — парастернальная проекция по короткой оси: визуализируется кровоток через стент в выводной отдел правого желудочка, пунктиром обозначена длина стента; б — допплеровское исследование: пиковый градиент на выводном отделе правого желудочка 29 мм рт.ст.