Торакоскопический метод в лечении пациентов с фибрилляцией предсердий

Д.А. ЕЛЕСИН, А.В. БОГАЧЕВ-ПРОКОФЬЕВ, А.Б. РОМАНОВ, Д.В. ЛОСИК, С.А. БАЙРАМОВА, В.В. ШАБАНОВ, Е.А. ПОКУШАЛОВ, А.М. КАРАСЬКОВ

Thoracoscopic method in treatment of patients with atrial fibrillation

D.A. ELESIN, A.V. BOGACHEV-PROKOF'EV, A.B. ROMANOV, D.V. LOSIK, S.A. BAYRAMOVA, V.V. SHABANOV, E.A. POKUSHALOV, A.M. KARAS'KOV

ФГБУ «Новосибирский научно-исследовательский институт патологии кровообращения им. акад. Е.Н. Мешалкина» Минздрава России

Проведена оценка безопасности и эффективности торакоскопического вмешательства при лечении больных с фибрилляцией предсердий (ФП). В исследование включены 30 больных, которым биторакальным доступом проведены торакоскопическая радиочастотная изоляция легочных вен и радиочастотная аблация ганглионарных сплетений левого предсердия с созданием аблационных линий по крыше и нижней стенке левого предсердия. Пароксизмальная форма ФП была у 8 (26%) пациентов, персистирующая форма — у 15 (50%), длительно персистирующая форма — у 7 (24%). Средний диаметр левого предсердия составил 48,1±7,4 мм, средняя длительность анамнеза ФП — 79,0±63,9 мес. Среднее время хирургического вмешательства составило 137,4±24,7 мин. У 2 (6,7%) пациентов выполнена срединная стернотомия вследствие выраженного спаечного процесса в полости перикарда. Средняя длительность пребывания в стационаре составила 6,1±1,8 сут. Послеоперационная летальность составила 0. Через 12 мес наблюдения ФП или другие предсердные тахиаритмии отсутствовали у 22 (73,3%) пациентов. Сделан вывод, что малоинвазивная торакоскопическая методика аблации является безопасным и эффективным вмешательством для лечения ФП.

Ключевые слова: фибрилляция предсердий, аблация, мини-Maze, изоляция легочных вен, торакоскопия.

Efficacy and safety of thorascopic intervention in treatment of atrial fibrillation (AF) were evaluated. 30 patients undergoing bilateral thoracoscopic radio-frequent isolation of pulmonary veins and radiofrequent ablation of left atrial ganglionic plexuses (GP) with formation of ablative lines across the roof and inferior wall of left atrium were included in the study. Paroxysmal AF was observed in 8 (26%) patients, persistent — in 15 (50%) patients, permanent — in 7 (24%) patients. The mean (±SD) left atrial diameter amounted 48.1±7.4 mm and the average duration of AF was 79.0±63.9 months. Mean operation time was 137.4±24.7 minutes. Midline sternotomy was carried out to 2 (6.7%) patients due to pericardial adhesions. The average duration of hospital stay was 6.1±1.8 days. Perioperative mortality amounted 0%. After 12 months absence of AF or any other atrial tachyarrhythmias was observed in 22 (73.3%) patients. It is drawn a conclusion that thoracoscopic ablation is an effective and safe method of treatment for AF.

Key words: atrial fibrillation, ablation, mini-Maze, pulmonary vein isolation, thoracoscopy.

Классическое вмешательство лабиринт (Maze III) — «золотой стандарт» хирургического лечения больных с клинически проявляющейся рефрактерной к медикаментозной терапии фибрилляцией предсердий (ФП). Несмотря на высокую эффективность, данное вмешательство не получило широкого применения вследствие технической сложности, большой инвазивности и использовании искусственного кровообращения [1].

Менее травматичные вмешательства внедрены в результате расширения знаний о патофизиологии ФП, а также развития аблационных методик и устройств, которые заменяют оригинальную технику разрез—шов.

Триггерная активность из легочных вен (ЛВ) играет важную роль в патофизиологии ФП, особенно при пароксизмальной форме [2]. Последние клинические и экспериментальные исследования также свидетельствуют о важной роли вегетативной нервной системы в индукции и поддержании ФП [3, 4]. R.Wolf и соавт. [5] разработали методику, при которой изоляция ЛВ и радиочастотная аблация (РЧА) ганглионарных сплетений (ГС) левого предсердия (ЛП) выполняется через двусторонний торакотомный доступ. Торакоскопическое вмешательство менее инвазивно, снижает количество периоперационных осложнений и дискомфорт пациента.

В данном исследовании оценивается первый опыт применения торакоскопического вмешательства у пациентов с различными формами ФП в течение 1 года наблюдения.

Материал и методы

С февраля 2011 г. по август 2012 г. торакоскопическое вмешательство было выполнено у 30 пациентов с рефрактерной к медикаментозной терапии ФП с клиническими

© Коллектив авторов, 2013

e-mail: elesin.d.a@gmail.com

Таблица 1. **Клиническая характеристика больных, включенных в исследование**

Признак	Значение
Средний возраст, годы	57,6±8,6
Мужчины	27 (90%)
Артериальная гипертензия	24 (80%)
Сахарный диабет	6 (20%)
Фракция выброса левого желудочка, %	65±1,2
Продолжительность ФП, мес:	79,0±63,9
пароксизмальная	38,5±9,67
персистирующая	42,0±8,9
длительно персистирующая	90,0±61,2
Размер левого предсердия, мм	50,8±3,3
Размер правого председия, мм	48,1±9,4
Предшествующая радиочастотная аблация	13 (43,3%)

Примечание. ФП — фибрилляция предсердий.

проявлениями. Критерии включения в исследование: возраст 18—70 лет, пароксизмальная форма ФП после одной или более неэффективной катетерной аблации, персистирующая или длительно персистирующая форма ФП и размер ЛП более 6 см. Критерии исключения: предшествующие «открытые» хирургические вмешательства на сердце и легких, давность ФП более 10 лет и размеры ЛП более 70 см. Все пациенты подписывали добровольное информированное согласие на проведение хирургического вмешательства.

Возраст пациентов составил от 37,9 до 71,8 (57,6± 8,6) года. У всех была нормальная фракция выброса левого желудочка и отсутствовала структурная патология сердца. Катетерную аблацию ранее перенесли 8 (26%) пациентов с пароксизмальной формой ФП и 5 (16%) с персистирующей формой ФП. В общей сложности у 8 (26%) пациентов была пароксизмальная форма ФП, у 15 (50%) — персистирующая форма ФП и у 7 (24%) — длительно персистирующая форма ФП. Клиническая характеристика пациентов до операции представлена в **табл. 1**.

При проведении вмешательства пациент находился в положении лежа на спине. Операцию выполняли под наркозом с интубацией двухпросветной трубкой. Доступ осуществляли с помощью 3 портов с обеих сторон грудной клетки. Два порта устанавливали в четвертое и шестое межреберье по средней подмышечной линии. Третий порт находился на 5 см кпереди от средней подмышечной линии в третьем межреберье. Эндоскоп вводили через порт, расположенный в четвертом межреберье. Оставшиеся два порта использовались для двух торакоскопических инструментов.

С правой стороны грудной клетки перикард открывали на 2—3 см выше диафрагмального нерва, затем его края фиксировали на держалки для оптимального позиционирования аблационного устройства. Перед РЧА транспольярным электродом (AtriCure, Inc., West Chester, Ohio, США) выполняли сверхчастотную стимуляцию (1000 имп/мин) в области устьев ЛВ для определения локализации ГС. Позитивная вагусная реакция расценивалась при асистолии не менее 3 с или замедлении желудочкового ритма более чем на 50% при наличии ФП. Радиочастотное воздействие выполняли в области ГС в течение 20 с транспольярным электродом (AtriCure, Inc., West Chester, Ohio, США). Затем повторно выполняли сверхчастотную стимуляцию в том же положении для подтверждения эффективности РЧА. При необходимости воздействие было повторено при наличии сохраняющегося вагусного ответа. Конечным пунктом данного этапа операции явилось отсутствие вагусного ответа после воздействия при повторной сверхчастотной стимуляции.

Следующим этапом операции осуществляли «тупое» рассечение пространства вокруг ЛВ с последовательным прохождением в поперечный, а затем косой синус полости перикарда. После этого с помощью диссектора (AtriCure Lumitip, Inc., West Chester, Ohio, США) выполняли обход ЛВ с последующей их изоляцией с помощью биполярного зажима (AtriCure, Inc., West Chester, Ohio, США). Изоляцию выполняли не менее 3 раз в области правых и левых ЛВ. Блок входа подтверждался с помощью биполярного картирующего электрода в отсутствие потенциалов в месте воздействия. Блок выхода подтверждался стимуляционно во время синусового ритма. При необходимости производили дополнительную изоляцию ЛВ. Заключительным этапом выполняли создание 2 аблационных линий от правых верхней и нижней ЛВ, по куполу и нижней стенке ЛП достигая левых легочных вен. Аналогичную процедуру осуществляли с левой стороны, за исключением перикарда, который открывали максимально низко под диафрагмальным нервом. Кроме того, связку Маршала рассекали электрокоагулятором **(см. рис. 1, на цв. вклейке)**.

Сразу после операции всем пациентам был имплантирован подкожный аппарат для длительного мониторирования ритма сердца (ИКМ). По окончании вмешательства пациентов переводили в палату интенсивной терапии под наблюдение.

Больных с долей ФП <0,5% (по данным ИКМ) относили к «респондерам», т.е. к ответившим на вмешательство [11]. К «нереспондерам» (не ответивших на вмешательство) относили пациентов с клинически проявляющейся и бессимптомной ФП (ФП >0,5% по данным ИКМ) или какой-либо другой предсердной тахиаритмией. Данные ИКМ после выписки из стационара собирали каждые 3 мес в течение всего периода наблюдения.

Период наблюдения составил 12 мес. Все пациенты получали варфарин в течение 3 мес после операции, дальнейшая тактика антикоагулянтной терапии основывалась на результатах тестирования по шкале CHA2DS2VASc. Кроме того, в течение 3 мес пациентам проводили антиаритмическую терапию, и ее отмена основывалась на наличии рецидивов ФП после «слепого» периода.

Статистические расчеты выполняли с использованием программного обеспечения STATA 12&1. Сравнение эффективности лечения проводили с помощью логрангового критерия, что графически выражалось кривыми Каплан—Майера.

Результаты

Во время вмешательства 2 (6,7%) пациентам выполнена срединная стернотомия из-за выраженных плевральных спаек и в связи с кровотечением из правой нижней ЛВ. У остальных 28 (93,3%) пациентов не было никаких осложнений во время операции. Средняя продолжительность вмешательства составила 150,4±28,7 мин. Все

***Таблица 2*. Данные интраоперационного и раннего послеоперационного периодов**

Показатель	Значение
Летальность	0
Случаи стернотомии, %	2 (6,7)
Продолжительность вмешательства, мин	150,4±28,7
Госпитальная ФП, %	22 (73)
Выписано с ФП, %	3 (10)
Длительность пребывания в стационаре, сут	6,1±1,8
Имплантация электрокардиостимулятора	0

пациенты были переведены в общую палату через 10—12 ч после вмешательства и выписаны через 4—9 (6,1±1,8) дней после операции. Результаты анализа раннего послеоперационного периода представлены в **табл. 2**.

Периоперационная и отдаленная смертность составила 0. Средний период наблюдения составил 12,5±2,2 мес. В конце периода наблюдения у 22 (73,3%) пациентов не было зарегистрировано ФП или каких-либо других предсердных тахиаритмий **(рис. 2)**. Все 13 пациентов, которым ранее была выполнена катетерная РЧА, ответили на вмешательство. Все они не нуждались в приеме антиаритмических препаратов, а 14 (47%) пациентов — в приеме антикоагулянтов при CHA2DS2VASc ⩽1. За время наблюдения ни у одного из пациентов не выявлено нарушения мозгового кровообращения или транзиторной ишемической атаки, а также никто из больных не нуждался в имплантации кардиостимулятора.

Обсуждение

В данном исследовании представлен первый опыт торакоскопической изоляции ЛВ с аблацией ГС при сроке наблюдения 12 мес. Эффективность при всех формах ФП по данным ИКМ составила 73,3%. Результаты исследования продемонстрировали, что торакоскопический подход является и безопасным, и эффективным, несмотря на то что 2 пациентам потребовалась проведение стернотомии вследствие кровотечения. Эти осложнения развились при

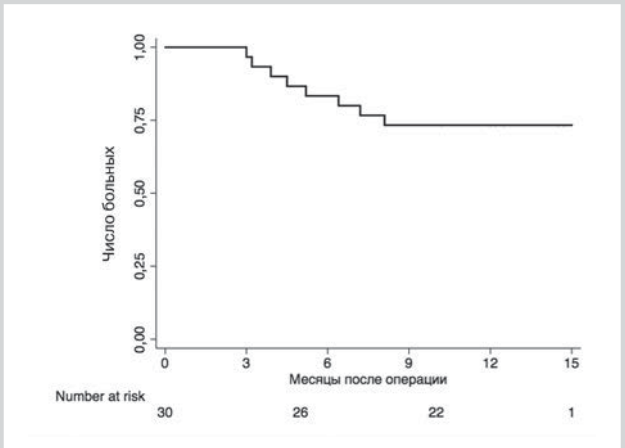

***Рис. 2*. Общая эффективность (отсутствие предсердных тахиаритмий) после торакоскопического вмешательства в отдаленном периоде наблюдения.**

выполнении данной процедуры у первых 6 пациентов, что можно связать с «периодом обучения». У последующих 24 пациентов осложнения отсутствовали. Кроме того, данная процедура является эффективной, даже у пациентов с длительным анамнезом ФП или ранее неэффективной катетерной аблацией.

Методика изоляции ЛВ и аблации ГС была ранее описана R. Wolf и соавт [5]. Наши результаты сопоставимы с результатами других исследователей, которые применяли эту технику [6, 7]. Данная операция менее эффективна, чем классическая операция Maze III [1], однако торакоскопический подход имеет ряд преимуществ. Вмешательство является малоинвазивным и не требует применения искусственного кровообращения, а также характеризуется меньшей продолжительностью как самой операции, так и нахождением больных в палате интенсивной терапии и пребывания в стационаре. Следует отметить, что все пациенты с неэффективной катетерной аблацией в анамнезе ответили на торакоскопическое вмешательство (ФП по данным ИКМ <0,5%). Это может быть связано с недостаточным трансмуральным повреждением миокарда при эндокардиальной катетерной аблации, а также с созданием дополнительной биполярной изоляции ЛВ с дополнением аблации ГС во время торакоскопического вмешательства.

В 1958 г. R. Alessi и соавт. [8] показали, что стимуляция блуждающего нерва приводит к неравномерному сокращению предсердий в рефрактерный период у собак. Вскоре после этого G. Moe и соавт. [9] смогли индуцировать устойчивую ФП при стимуляции блуждающего нерва без возникновения триггерной активности из устьев ЛВ. Дальнейшие экспериментальные исследования показали, что запуск ФП триггерной активностью зависит от стимуляции ГС [10]. Эти экспериментальные данные ставят под сомнение классическую «тригер-субстрат гипотезу» и показывают, что вегетативная нервная система играет одну из ключевых ролей в возникновении и поддержании ФП. В клинических исследованиях C. Pappone и соавт. [21] продемонстрировали, что у пациентов с вагусной реакцией во время РЧА эффективность была выше, чем у больных без вагусного ответа. В свою очередь B. Sherlag и соавт. [22] впервые сравнили изоляцию ЛВ с аблацией ГС и без нее. Хотя период наблюдения был короткий и число пациентов небольшим, эти данные показали, что эффективность была гораздо выше при дополнительной аблации ГС. Некоторые авторы выполняли только аблацию ГС при ФП. Показатели эффективности варьируют от 29 до 84% с коротким периодом наблюдения (4,2—17,3 мес). Эффективность изолированной аблации ГС в отдаленном периоде наблюдения является предметом для дискуссий [17]. У собак вегетативная иннервация восстанавливается в течение 4 нед [13], и даже происходит реиннервация в совершенно денервированном сердце у пациентов, которые подверглись трансплантации сердца [14].

В нашей работе представлен первый опыт 30 торакоскопических вмешательств. Изоляция ЛВ является общепринятой методикой лечения ФП для пациентов с пароксизмальной ФП. В то же время эффективность лечения пациентов с длительно персистирующей формой ФП не превышает 40—50% и дополнительные воздействия в ЛП могут улучшить эффективность лечения пациентов дан-

ной категории [16, 17]. При торакоскопическом вмешательстве с помощью устройства Coolrail (AtriCure, Inc, West Chester, Ohio, США) осуществляются дополнительные линейные воздействия, аналогичные левопредсердному Maze III.

В нашем исследовании проводилась двусторонняя торакоскопическая РЧА с использованием биполярного электрода. Ряд исследователей [18—20] используют односторонний подход с применением других источников энергии. Все эти виды энергии способны достичь трансмурального поражения. Однако при одностороннем подходе позиционирование аблационного устройства не до конца выполнимо под контролем зрения и может привести к потере контакта с эпикардом.

Ограничения исследования. В нашем исследовании представлен первый опыт выполнения торакоскопической аблации ФП. Данное исследование не являлось рандомизированным и включало всего 30 пациентов. Кроме того, период наблюдения составил 12 мес. Дальнейшие многоцентровые рандомизированные исследования позволят оценить отдаленную эффективность торакоскопического метода, особенно у пациентов после неэффективной первичной эндокардиальной аблации.

В заключение можно отметить, что малоинвазивная торакоскопическая аблация ЛП является безопасным и эффективным вмешательством при лечении больных с ФП и позволяет сохранить синусовый ритм у 73,3% пациентов в течение 12-месячного периода наблюдения.

ЛИТЕРАТУРА

1. *Ballaux P.K., Geuzebroek G.S., van Hemel N.M. et al.* Freedom from atrial arrhythmias after classic maze III surgery: a 10-year experience. J Thorac Cardiovasc Surg 2006; 132: 6: 1433—1440.
2. *Haessaguerre M., Ja ïs P., Shah D.C. et al.* Spontaneous initiation of atrial fibrillation by ectopic beats originating in the pulmonary veins. N Engl J Med 1998; 339: 659—666.
3. *Zhou J., Scherlag B.J., Edwards J. et al.* Gradients of atrial refractoriness and inducibility of atrial fibrillation due to stimulation of ganglionated plexi. J Cardiovasc Electrophysiol 2007; 18: 83—90.
4. *Pokushalov E., Romanov A., Shugayev P. et al.* Selective ganglionated plexi ablation for paroxysmal atrial fibrillation. HRTHM 2009; 6: 9: 1257—1264.
5. *Wolf R.K., Schneeberger E.W., Osterday R. et al.* Video-assisted bilateral pulmonary vein isolation and left atrial appendage exclusion for atrial fibrillation. J Thorac Cardiovasc Surg 2005; 130: 797—802.
6. *Edgerton J.R., Edgerton Z.J., Weaver T. et al.* Minimally invasive pulmonary vein isolation and partial autonomic denervation for surgical treatment of atrial fibrillation. Ann Thorac Surg 2008; 86: 35—38.
7. *Wudel J.H., Chaudhuri P., Hiller J.J.* Video-assisted epicardial ablation and left atrial appendage exclusion for atrial fibrillation: extended follow-up. Ann Thorac Surg 2008; 85: 34—38.
8. *Alessi R., Nusynowitz M., Abildskov J.A., Moe G.K.* Nonuniform distribution of vagal effects on the atrial refractory period. Am J Physiol 1958; 194: 406—410.
9. *Moe G.K., Abildskov J.A.* Atrial fibrillation as a self-sustaining arrhythmia independent of focal discharge. Am Heart J 1959; 58:59—70.
10. *Scherlag B.J., Yamanashi W., Patel U.* Autonomically induced conversion of pulmonary vein focal firing in to atrial fibrillation. J Am Coll Cardiol 2005; 45: 1878—1886.
11. *Pokushalov E., Romanov A., Corbucci G. et al.* Ablation of Paroxysmal and Persistent Atrial Fibrillation: 1-Year Follow-Up Through Continuous Subcutaneous Monitoring. J Cardiovasc Electrophysiol 2010; 22: 4: 369—375.
12. *Scherlag B.J., Nakagawa H., Jackman W.M. et al.* Electrical stimulation to identify neural elements on the heart: their role in atrial fibrillation. J Int Cardiol Electrophysiol 2005; 13: Suppl: 1: 37—42.
13. *Oh S., Zhang Y., Bibevski S. et al.* Vagal denervation and atrial fibrillation inducibility: epicardial fat pad ablation does not have long-term effects. Heart Rhythm 2006; 3: 701—708.
14. *Kaye D.M., Esler M., Kingwell B., McPherson G. et al.* Functional and neurochemical evidence for partial cardiac sympathetic reinnervation after cardiac transplantation in humans. Circulation 1993; 88: 1110—1118.
15. *Pauza D.H., Skripka V., Pauziene N., Stropus R.* Morphology, distribution and variability of the epicardiac neural ganglionated subplexuses in the human heart. Anat Rec 2000; 259: 353—382.
16. *Geuzebroek G.S., Ballaux P.K., van Hemel N.M. et al.* Medium-term outcome of different surgical methods to cure atrial fibrillation: is less worse? Interact Cardiovasc Thorac Surg 2008; 7: 201—206.
17. *Gillinov A.M., Bhavani S., Blackstone E.H. et al.* Surgery for permanent atrial fibrillation: impact of patient factors and lesion set. Ann Thorac Surg 2006; 82: 502—513.
18. *La Meir M., De Roy L., Blommaert D., Buche M.* Treatment of lone atrial fibrillation with a right thoracoscopic approach. Ann Thorac Surg 2007; 83: 2244—2245.
19. *Klinkenberg T.J., Ahmed S., Ten Hagen A. et al.* Feasibility and outcome of epicardial pulmonary vein isolation for lone atrial fibrillation using minimal invasive surgery and high intensity focused ultrasound. Europace 2009; 11: 1624—1631.
20. *Bevilacqua S., Gasbarri T., Cerillo A.G. et al.* A new vacuum-assisted probe for minimally invasive radiofrequency ablation. Ann Thorac Surg 2009; 88: 1317—1321.
21. *Pappone C., Santinelli V., Manguso F. et al.* Pulmonary vein denervation enhances long-term benefit after circumferential ablation for paroxysmal atrial fibrillation. Circulation 2004; 109: 327—334.
22. *Scherlag B.J., Nakagawa H., Jackman W.M. et al.* Electrical stimulation to identify neural elements on the heart: their role in atrial fibrillation. J Interv Card Electrophysiol 2005; 13: Suppl: 1: 37—42.

Поступила 20.03.13

К статье *Д.А. Елесина и соавт.* «Торакоскопический метод в лечении пациентов с фибрилляцией предсердий»

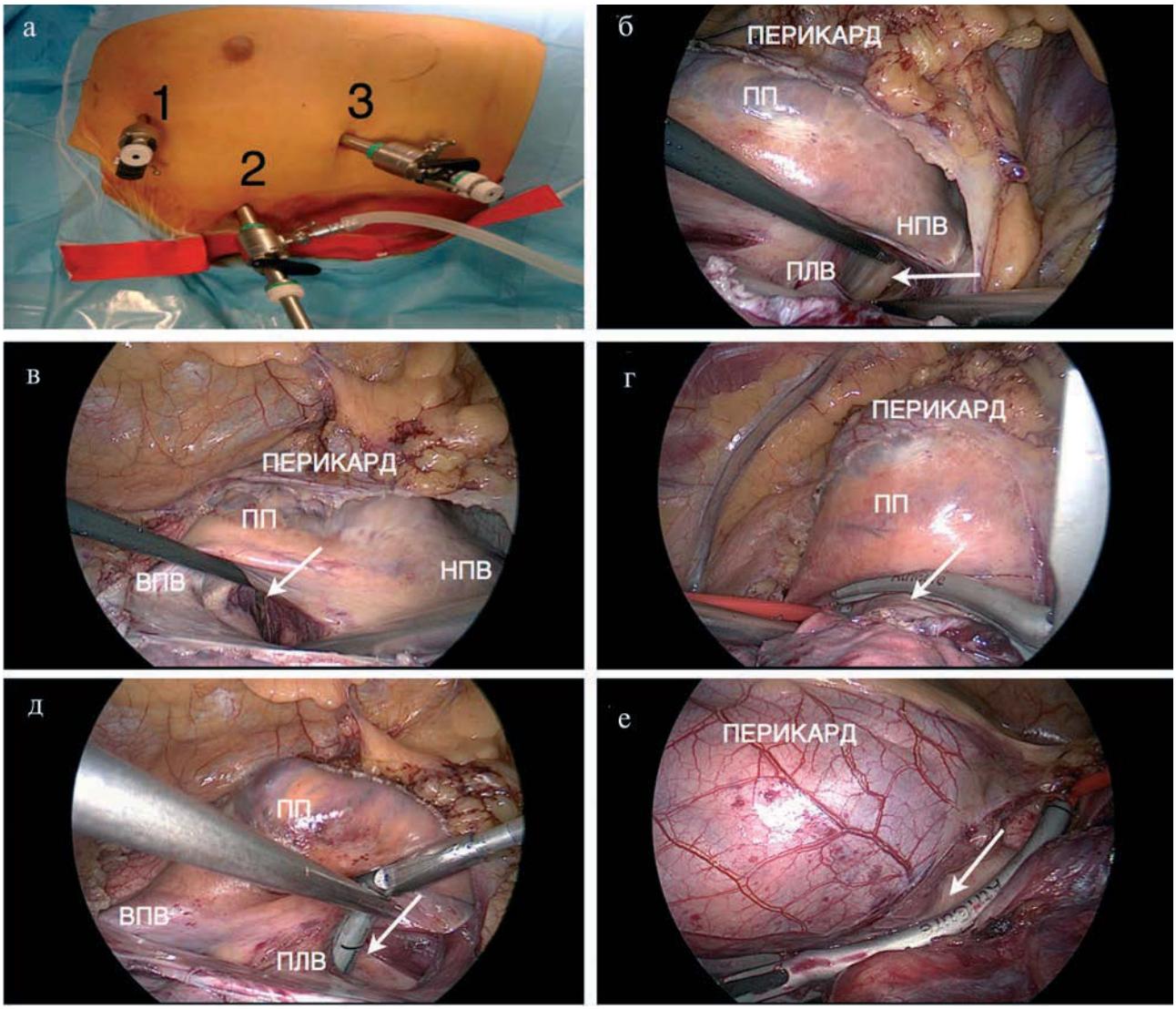

Рис. 1. **Техника торакоскопической изоляции легочных вен с радиочастотной аблацией ганглионарных сплетений.**
а — вмешательство выполняется через торакоскопические порты биторакальным доступом (1 — 5-миллиметровый порт 5 в третьем межреберье по передней подмышечной линии; 2 — 10-миллиметровый порт в четвертом межреберье по средней подмышечной линии; 3 — 10-миллиметровый порт в шестом межреберье по передней подмышечной линии); б — с помощью атравматичного отсоса и граспера разделяется перикардиальная связка в проекции между нижней полой веной (НПВ) и нижнедолевой правой легочной веной (ПЛВ), попадая в пространство косого перикардиального синуса; в — с помощью атравматичного отсоса и граспера разделяется перикардиальная связка над куполом левого предсердия, попадая в пространство поперечного перикардиального синуса; г — радиочастотная изоляция правых легочных вен аблационным биполярным зажимом; д — радиочастотная аблация ганглионарных сплетений со стороны правых легочных вен с последующим созданием линий по крыше и задней стенке левого предсердия линейным электродом; е — радиочастотная изоляция левых легочных вен аблационным биполярным зажимом.