Вариант хирургического лечения больной синдромом Марфана и расслоением аорты I типа с распространением на брахицефальные ветви

Д.м.н. Э.Р. ЧАРЧЯН, акад. РАМН Ю.В. БЕЛОВ, к.м.н. И.А. АЛЕКСЕЕВ, к.м.н. В.В. ХОВРИН, А.А. СКВОРЦОВ

Variant of surgical treatment in female patient with Marfan syndrome and type I aortic dissection involving brachicephalic branches

E.R. CHARCHYAN, YU.V. BELOV, I.A. ALEKSEEV, V.V. KHOVRIN, A.A. SKVORTSOV

РНЦХ им. акад. Б.В. Петровского РАМН, Москва

Ключевые слова: расслоение аорты I типа по DeBakey, локальный надрыв интимы, внутренняя сонная артерия, аневризма, синдром Марфана.

Key words: DeBakey type I aortic dissection, local intima rupture, internal carotid artery, aneurysm, Marfan syndrome.

Расслоение аорты I типа — самая грозная патология аорты, которая в большинстве случаев приводит к неминуемой смерти больного в ближайшие часы ее возникновения. Только у оперированных больных остается шанс выжить [1].

Несмотря на последние благоприятные результаты в ведущих центрах мира [2, 3], хирургическое лечение расслоений аорты по-прежнему ассоциировано с высокой смертностью (от 14 до 32,5%), и многие вопросы хирургической тактики далеки от решения [4—6].

Расслоение аорты является наиболее угрожающим жизни заболеванием аорты, но оно может протекать еще тяжелее, если расслоение распространяется на брахицефальные артерии.

В литературе [7—9] встречаются единичные описания случаев хирургического лечения расслоения аорты с распространением на брахицефальные ветви на протяжении и стенозами или окклюзиями последних.

Ниже описан случай успешного хирургического лечения больной с расслоением аорты I типа по DeBakey с распространением на брахицефальные ветви, критическим стенозом правой общей сонной артерии (ОСА), отдельными локальными надрывами интимы внутренних сонных артерий (ВСА), аневризмой восходящего отдела аорты с аортальной недостаточностью IV степени.

Больная *Н.*, 39 лет. В сентябре 2011 г. возник сильный болевой приступ за грудиной с иррадиацией в межлопаточную область, живот, сопровождающийся резкой слабостью в нижних конечностях («ватные ноги»). Боль продолжалась 4 сут, в течение которых больная обращалась за помощью к врачам по месту жительства, и сопровождалась повышением температуры тела до 38 °С, онемением наружной поверхности обоих бедер, одышкой. Несмотря на обследование, правильный клинический диагноз установлен не был. Проводилась терапия нестероидными противовоспалительными препаратами с целью лечения остеохондроза. При дальнейшем обследовании выполнена компьютерная томография грудной клетки, показавшая наличие аневризмы восходящего отдела аорты с максимальным диаметром до 65 мм и расслоением аорты I типа по DeBakey. Проводился курс антибактериальной терапии препаратом цефтриаксон в сочетании с препаратом амикацин с положительным эффектом: температура тела нормализовалась.

На момент поступления в клинику жалобы на постоянный сухой кашель, общую слабость, дискомфорт за грудиной. Во время осмотра костно-суставной системы выявлены деформация грудной клетки, уменьшение соотношения верхнего/нижнего сегментов тела, увеличение соотношения «размах» конечностей/рост более чем на 105 см (удлинение конечностей), гипермобильность суставов, наличие стигматов, характерных для дисплазии соединительной ткани, синдрома Марфана. Границы сердца не расширены. Тоны сердца нормальной звучности, в проекции аортального клапана справа от грудины выслушивается грубый систолодиастолический шум с зоной проведения вдоль правого края грудины с переходом на шею с обеих сторон. Аналогичный шум менее интенсивной звучности выслушивается в межлопаточном пространстве. Пульс 75 уд/мин, ритмичный, на верхних конечностях артериальное давление 140/85 мм рт.ст. Патологических изменений в других органах не обнаружено. Клинические анализы крови, мочи без значимых патологических изменений.

По данным рентгенологического исследования, легочный рисунок не изменен. Сердце увеличено в объеме

© Коллектив авторов, 2013

119991 Москва, Абрикосовский пер., д. 2

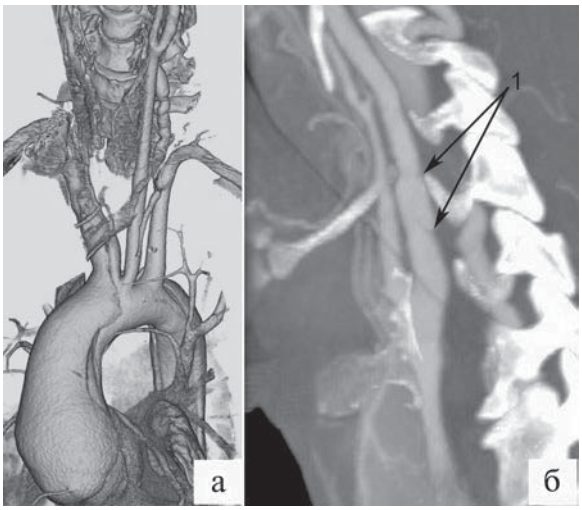

Рис. 1. **Компьютерная томограмма больной *Н.* с расслоением аорты I типа.**

а — 3D-реконструкция аорты; б — расслоение левой внутренней сонной артерии (1 — локальные надрывы интимы внутренней сонной артерии).

за счет левого желудочка. По левому контуру тени сердца отмечается небольшое выбухание дуги ствола легочной артерии. Аорта расширена в восходящем отделе, развернута.

При трансторакальной ЭхоКГ КДР левого желудочка 5,5 см, КСР 3,3 см, фракция изгнания 70%. Правый желудочек 1,7 см, левое предсердие 4,8×3,9 см, правое предсердие 4,5×3,5 см. Диаметр аорты на уровне синусов Вальсальвы 4,0 см, восходящего отдела аорты — 5,8 см. Расслоение начинается на расстоянии 6—7 мм от фиброзного кольца аортального клапана. Аортальный клапан трехстворчатый, диаметр фиброзного кольца 26 мм, Vmax 1,0 м/с. Аортальная недостаточность III—IV степени.

Ультразвуковое дуплексное сканирование ветвей дуги аорты: брахицефальный ствол 21 мм с расслоением стенки по ходу, проходим. Правая ОСА 9 мм с расслоением стенки по ходу. В дистальном отделе — субинтимальный тромбоз на протяжении 2,6 см с сужением просвета сосуда до 90—95%; Vs 200 см/с; Vd 0 см/с. Правая ВСА на уровне 1,0 см дистальнее устья имеет расслоение стенки на протяжении 1,7 см. Кровоток резко изменен, с наличием ретроградной волны в фазу поздней диастолы, Vs 150 см/с. Левая ОСА 10 мм без признаков расслоения. Левая ВСА 9 мм, на расстоянии 1,2 см дистальнее устья в просвете лоцируется дополнительная гиперэхогенная эхоструктура (расслоение стенки). На уровне 3 см дистальнее устья отмечаются признаки выраженной турбуленции кровотока (вероятнее всего, надрыв интимы аорты). Правая подключичная артерия 12,7 мм с расслоением стенки. Левая подключичная артерия 10 мм без расслоения стенки.

Мультиспиральная компьютерная томография: восходящая аорта от уровня фиброзного кольца и далее на протяжении 6—7 см расширена до 60 мм. Аортальный клапан трехстворчатый (деформирован). Аорта на уровне синусов Вальсальвы 46 мм, устьев коронарных артерий — 55 мм, синотубулярного гребня — 57 мм. Дуга аорты на уровне устья брахицефального ствола 27 мм, между левой ОСА и левой подключичной артерией — 25 мм. От уровня некоронарного синуса Вальсальвы отмечается надрыв интимы с контрастированием «истинного» и «ложного» каналов («истинный» канал на всем протяжении коллабирован) на протяжении всего грудного отдела аорты с вовлечением устья левой коронарной артерии, брахицефального ствола (на всем протяжении) и устья левой ОСА **(рис. 1)**.

Правая коронарная артерия контрастируется от «ложного» канала. Расслоение распространяется на правую подключичную (1-я и 2-я порции) и правую ОСА (до уровня бифуркации). «Ложный» канал правой ОСА тромбирован на всем протяжении, «истинный» канал компрометирован. Отмечается локальный надрыв интимы правой ВСА. Правая позвоночная артерия отходит от «истинного» канала, расширена до 3—4 мм, извита в позвоночном канале, без признаков расслоения. Расслоение распространяется на устье левой ОСА, далее артерия диаметром 7—8 мм, без признаков расслоения. Отмечается локальный надрыв интимы левой ВСА. Левая подключичная артерия диаметром 9 мм, отходит от «истинного» канала, без признаков расслоения. Левая позвоночная на всем протяжении извита и «фузиформно» расширена до 7—8 мм. На всем протяжении грудного отдела аорты визуализируются мелкие окончатые фенестрации. Расстояние между брахицефальным стволом и левой ОСА 2 мм, расстояние между левой ОСА и левой подключичной артерией 5—6 мм. Аорта в перешейке 23 мм. Нисходящая грудная аорта на уровне бифуркации трахеи диаметром 26 мм, у ушка левого предсердия — 27 мм, у ножек диафрагмы —25 мм. Чревный ствол отходит от истинного канала. В нисходящем отделе грудной аорты множество мелких фенестраций интимы.

Консультация генетика: дисплазия соединительной ткани. Синдром Марфана с аутосомно-доминантным типом наследования.

На основании проведенного обследования больной установлен диагноз: Синдром Марфана. Хроническое расслоение аорты I типа по DeBakey с распространением на брахицефальные ветви. Критический стеноз правой ОСА с тромбированным «ложным» каналом. Локальное расслоение интимы ВСА. Аневризма восходящего отдела аорты с аортальной недостаточностью III—IV степени.

С учетом клинической картины заболевания и данных инструментальных исследований больной 14.12.11 выполнена операция: протезирование дуги аорты многобраншевым протезом Perouse Polythese Polyarch 28×10×8×8×10 мм с гемодинамической коррекцией первого типа в дистальном анастомозе; протезирование правой ОСА протезом Vascutek Gelweave 8 мм с реимплантацией в бок первой бранши протеза дуги аорты; протезирование аортального клапана и восходящей аорты клапансодержащим кондуитом Мединж 23 мм по методике Бенталла—ДеБоно в условиях последовательной антеградной монобигемисферальной перфузии головного мозга через правую и левую ОСА.

Стандартным доступом выделена правая ОСА диаметром 7 мм. При пальпации артерия выраженно уплотнена до уровня бифуркации. В области бифуркации стенка ОСА мягкая, пульсация резко ослаблена. Разрез кожи

и подкожной клетчатки на грудине. Полная продольная стернотомия. Вскрыт перикард. При ревизии восходящий отдел аорты диаметром до 6 см на уровне синусов Вальсальвы, дистальная часть восходящего отдела аорты и дуги до 3,5 см. Произведена мобилизация восходящего отдела и дуги аорты. Введен гепарин. Канюляция дуги аорты в месте, где по данным компьютерной томографии имеется участок без расслоения, в области тотчас дистальнее устья левой ОСА по передненижней поверхности; канюляция правого предсердия и правой верхней легочной вены, для дренирования левого желудочка **(рис. 2, на цв. вклейке)**.

По данным чреспищеводной ЭхоКГ (интраоперационное исследование) аортальная канюля установлена в истинный канал аорты. Начато искусственное кровообращение по схеме правое предсердие — дуга аорты с охлаждением больной до 26 °С. Наложены зажимы на правую ОСА, артерия пересечена в области бифуркации. При ревизии отмечаются расслоение стенки артерии и тромбоз ложного канала проксимального отдела ОСА до бифуркации со стенозированием ее до 90%. Сформирован анастомоз конец в конец с протезом VascutekGelweave 8 мм непрерывным обвивным швом с укреплением зоны анастомоза клеем Ethicon OmnexSurgical Sealant. Ретроградный кровоток по правой ОСА удовлетворительный. К протезу подключена магистраль для антеградной перфузии головного мозга **(рис. 3, а, на цв. вклейке)**. Наложен зажим на восходящий отдел аорты тотчас перед брахицефальным стволом. Продольная аортотомия. Проведена селективная фармакохолодовая кардиоплегия раствором Консол. При ревизии на 1 см дистальнее синотубулярного гребня определяется фенестрация размером 0,5×1,5 см, отслойка интимы циркулярно распространяется на корень и дугу аорты. Остановлено искусственное кровообращение. Начата моногемисферальная перфузия головного мозга через протез правой ОСА. Снят зажим с восходящего отдела аорты. Разрез продлен на дугу аорты до устья левой ОСА. Канюляция левой ОСА баллонным катетером. Начата бигемисферальная перфузия головного мозга. При ревизии дуги аорты выявлено, что отслойка интимы распространяется на устья ее ветвей. Стенка брахицефального ствола расслоена на $^{2}/_{3}$. «Ложный» канал правой ОСА тромбирован на всем протяжении, «истинный» канал сдавлен. Аорта отсечена на уровне перешейка. Сформирован дистальный анастомоз между многобраншевым протезом и аортой непрерывным обвивным швом с выключением «ложного» канала и укреплением анастомоза двумя тефлоновыми прокладками по методике sandwich. Анастомоз обработан клеем BioGlue Surgical Adhesive. Сформированы анастомозы между браншами синтетического протеза с левой подключичной артерией, левой ОСА конец в конец с обработкой зон анастомозов клеем BioGlue Surgical Adhesive. Протез дуги аорты пережат между первой и второй браншами, начато искусственное кровообращение через дополнительную браншу в протезе (перфузия нижней половины туловища, левых сонной и подключичной артерий). Начало согревания больной. Сформирован анастомоз первой бранши протеза с брахицефальным стволом в области его бифуркации с клиновидным иссечением интимы и обработкой зоны анастомоза клеем BioGlue Surgical Adhesive. Протез правой ОСА выведен в стернотомную рану по предварительно сформированному каналу вдоль хода ствола правой ОСА под поперечной веной. между протезом правой ОСА с первой браншей протеза аорты. Сформирован анастомоз конец в бок с обработкой зоны анастомоза клеем BioGlue Surgical Adhesive **(рис. 3, б, на цветной вклейке)**. Зажим переложен проксимальнее устья брахицефального ствола. Время остановки кровообращения в нисходящем отделе аорты составило 67 мин. Повторная селективная фармакохолодовая кардиоплегия раствором Консол. Аортальный клапан анатомически трехстворчатый, створки его резко истончены, коаптация отсутствует. Фиброзное кольцо аортального клапана 23 мм. Отслойка интимы распространяется до фиброзного кольца области некоронарной и правой коронарной створок, в области левой коронарной створки — расслоение устья левой коронарной артерии. Устье правой коронарной артерии оторвано и отходит от ложного канала аорты, диаметром 3 мм. Иссечение створок аортального клапана. В фиброзное кольцо аортального клапана имплантирован клапансодержащий кондуит Мединж 23 мм на 12 П-образных швах на тефлоновых прокладках со стороны желудочка **(см. рис. 3, в, на цветной вклейке)**. Поочередно в бок протеза имплантированы устья левой и правой коронарных артерий непрерывным обвивным швом. Корень аорты обработан клеем BioGlue Surgical Adhesive. Сформирован межпротезный анастомоз конец в конец непрерывным обвивным швом. Анастомоз обработан клеем BioGlue Surgical Adhesive. Профилактика воздушной эмболии, пуск кровотока **(см. рис. 3, г, на цв. вклейке)**. Время ишемии миокарда составило 160 мин. Сердечная деятельность восстановилась самостоятельно. Ритм синусовый. Протез восходящего отдела аорты укрыт аневризматическим мешком с формированием парапротезно-правопредсердной фистулы по Кабролю. Гемостаз. Время искусственного кровообращения составило 201 мин. Стандартное окончание искусственного кровообращения и операции. Кровопотеря 1200 мл.

Чреспищеводная ЭхоКГ после операции: гемодинамические параметры и функция протезов в пределах нормы. Кровоток направлен в истинный канал аорты.

В послеоперационном периоде у больной развилась дыхательная недостаточность на фоне трахеобронхита, двусторонней нижнедолевой полисегментарной пневмонии, выраженная астенизация. Проводилась переинтубация пациентки, трахеостома не накладывалась. После стабилизации состояния больная переведена в отделение хирургии аорты на самостоятельном дыхании через естественные дыхательные пути для дальнейшей реабилитации.

Послеоперационные раны зажили первичным натяжением. Швы сняты на 10-е сутки послеоперационного периода. Кровообращение компенсировано. Гемодинамика стабильная. Функция протеза аортального клапана по данным ЭхоКГ удовлетворительная: PG — 10/5 мм рт.ст., Vmax — 1,45 м/с.

На контрольной спиральной компьютерной томографии с внутривенным контрастированием: область реконструкции без деформаций, ветви дуги аорты проходимы. Парапротезное пространство тромбировано, в перикарде незначительное количество жидкости **(рис. 4)**.

На 20-е сутки после операции больная выписана для дальнейшей реабилитации по месту жительства.



***Рис. 4*. Компьютерная томограмма больной *Н*. после операции.**

Обсуждение

Особенностью данного клинического наблюдения являются не только сложность проведения перфузии и тактика хирургического лечения, но и клиническое течение заболевания и распространение расслоения.

По данным исследований, проведенных V. Zach и соавт. [10], с 1960 по 2010 г. опубликовано 46 случаев расслоения ОСА, 12 из которых явились следствием расслоения аорты I типа по DeBakey, а данные за надрывы интимы ВСА являются казуистически редкими.

Описанные в мировой литературе случаи с расслоением и окклюзией (тромбозом) брахицефальных ветвей протекали с клинической картиной транзиторных ишемических атак или инсульта [7—9], чего не наблюдалось у данной больной, хотя отмечалось расслоение брахицефального ствола с критическим стенозом правой ОСА и расслоением левой ОСА, локальными надрывами интимы ВСА. Неврологические изменения при развитии расслоения аорты протекали с клинической картиной ишемии спинного мозга.

Тактика и методы хирургического лечения расслоения аорты I типа по DeBakey в сочетании с аневризмой восходящего отдела аорты у пациентов с синдромом Марфана продолжают обсуждаться в литературе, а многие ключевые вопросы далеки от решения.

N. Kouchoukos [11] в 1999 г. с целью достижения большего радикализма на первом этапе хирургического лечения предложил технику одномоментной замены грудной аорты, заключающуюся в первичном формировании анастомоза с брахицефальными артериями и последующей антеградной перфузией головного мозга через дополнительно вшитую в основной протез браншу. Однако результаты данной методики не удовлетворяют хирургов ввиду высоких летальности и частоты развития дыхательных осложнений.

Развитие гибридных методик позволяет увеличить продолжительность жизни пациентов с синдромом Марфана, предотвращая внезапную смерть от разрыва аорты [12].

Расширенные хирургические реконструкции, в том числе вмешательства на дуге аорты, должны рассматриваться у больных с синдромом Марфана и расслоением аорты I типа в первую очередь. Хирургическое вмешательство у больных этой когорты часто требует более обширной резекции расслоенной аорты с реконструкцией корня и дуги в связи с глубокими изменениями структуры ее стенки. Компромисс в хирургической стратегии ставит под угрозу жизнь пациента и может привести к ненужным повторным хирургическим вмешательствам [13].

Учитывая, что синдром Марфана и наличие кровотока в ложном канале аорты являются прогностическими факторами дилатации и разрыва нисходящей аорты после операции [14] (в данном наблюдении — наличие синдрома Марфана и невозможность тромбоза ложного канала ввиду множественных фенестраций в нисходящей аорте), мы пошли на более радикальный объем замены дуги аорты, несмотря на отсутствие аневризмы дуги, и выполнили реконструкцию с подготовкой к следующему этапу хирургического лечения — стентированию нисходящего отдела аорты при прогрессировании дилатации аорты.

У нашей пациентки мы применили последовательную антеградную моно- и бигемисферальную перфузию головного мозга. Через протез правой ВСА была подключена магистраль для антеградной перфузии правого полушария головного мозга. Перфузию левого полушария головного мозга и тела проводили через канюлю, установленную в дугу аорты, где был участок интимы без расслоения. Выбор данного типа перфузии через дугу аорты обусловлен высоким риском мальперфузии при канюляции через бедренную артерию из-за наличия распространенного расслоения и множественных фенестраций в нисходящем грудном и брюшном отделах аорты. Перфузия через подмышечную артерию была невозможна ввиду расслоения последней. В мировой литературе описаны случаи канюляции истинного просвета аорты по Сельдингеру [15] или посредством обычной аортальной канюли, как в нашем случае [16]. Конечно, данная методика сложна в исполнении и требует очень тщательного подхода, а также личного опыта хирурга, проводящего манипуляцию.

Хирургическое лечение расслоения аорты попрежнему представляет собой сложную задачу для кардиохирурга. Вероятность возникновения осложнений от искусственного кровообращения во время основного этапа реконструкции дуги аорты высока. Неврологические нарушения остаются одними из наиболее опасных послеоперационных осложнений [17].

Таким образом, приведенное нами клиническое наблюдение свидетельствует, что несмотря на угрожающее жизни заболевание и обширный объем реконструкции, правильно выбранная хирургическая тактика дает возможность адекватно выполнить необходимое вмешательство с хорошим результатом.

ЛИТЕРАТУРА

1. *Белов Ю.В., Чарчян Э.Р., Ховрин В.В., Федулова С.В.* Принципы гемодинамической коррекции при расслоении аорты I типа. Кардиол и сердечно-сосуд хир 2009; 3: 40—44.
2. *Westaby S., Saito S., Katsumata T.* Acute type A dissection: conservative methods provide consistently low mortality. Ann Thorac Surg 2002; 73: 707—713.
3. *Bavaria J.E., Brinster D.R., Gorman R.C. et al.* Advances in the treatment of acute type A dissection: an integrated approach. Ann Thorac Surg 2002; 74: 1848—1852.
4. *Ehrlich M.P., Ergin M.A., McCullough J.N. et al.* Results of immediate surgical treatment of all acute type A dissictions. Circulation 2000; 102: 248—252.
5. *Trimarchi S., Nienaber C.A., Rampoldi V. et al*. and International Registry of Acute Aortic Dissection Investigators. Contemporary results of surgery in acute type A aortic dissection: The International Registry of Acute Aortic Dissection experience.
6. *Mehta R.H., Suzuki T., Hagan P.G. et al.,* and International Registry of Acute Aortic Dissection (IRAD) Investigators. Predicting death in patients with acute type A aortic dissection. Circulation 2002; 105: 200—206.
7. *Kubota T., Niwa J., Chiba M. et al.* Common carotid artery dissection propagated from acute aortic dissection: a case successfully treated by PTAN. Shinkei Geka 2000; 28: 11: 1015—1021.
8. *Matsuyama S., Ueno T., Ikeda K.* Stanford type A aortic dissection with occlusion of the brachiocephalic artery; report of a case. Kyobu Geka 2005; 58: 12: 1081—1085.
9. *Zwierzyn´ska E., Be ç L., Sklinda K. et al.* Common carotid artery dissection in the course of acute aortic dissection De Bakey type I. Neurol Neurochir Pol 2007; 41: 472—476.
10. *Zach V., Zhovtis S., Kirchoff-Torres K.F., Weinberger J.M.* Common carotid artery dissection: a case report and review of the literature. J Stroke Cerebrovasc Dis 2012; 21: 1: 52—60.
11. *Rokkas C.K., Kouchoukos N.T.* Single-stage extensive replacement of the thoracic aorta: the arch-first technique. J Thorac Cardiovasc Surg 1999; 117: 99—105.
12. *Finkbohner R., Johnston D., Crawford E.S. et al.* Marfan syndrome. Long-term survival and complications after aortic aneurysm repair. Circulation 1995; 91: 728—33.
13. *Sorokin V.A., Kofidis T., Woitek F., Martinez E.C. et al.* Consequences of incomplete repair of acute type A aortic dissection. Interact Cardiovasc Thorac Surg 2008; 7: 6: 1121—1123.
14. *Sakaguchi G., Komiya T., Tamura N. et al*. Patency of distal false lumen in acute dissection: extent of resection and prognosis. Interact Cardiovasc Thorac Surg 2007; 6: 2: 204—207.
15. *Seki T., Maruyama R., Inoue Y. et al*. Ascending aorta cannulation in stanford type a acute aortic dissection. Kyobu Geka 2012; 65: 3: 184—188.
16. *Noiseux N., Couture P., Sheridan P., Cartier R.* Aortic cannulation for type A dissection: guidance by transesophageal echocardiography. Interact Cardiovasc Thorac Surg 2003; 2: 2: 178—180.
17. *Bachet J., Guilmet D.* Brain protection during surgery of the aortic arch. J Card Surg 2002; 17: 2: 115—124.

Поступила 10.11.12

К статье *А.С. Иванова* «Частичный билатеральный аномальный дренаж легочных вен с интактной межпредсердной перегородкой» *(продолжение)*

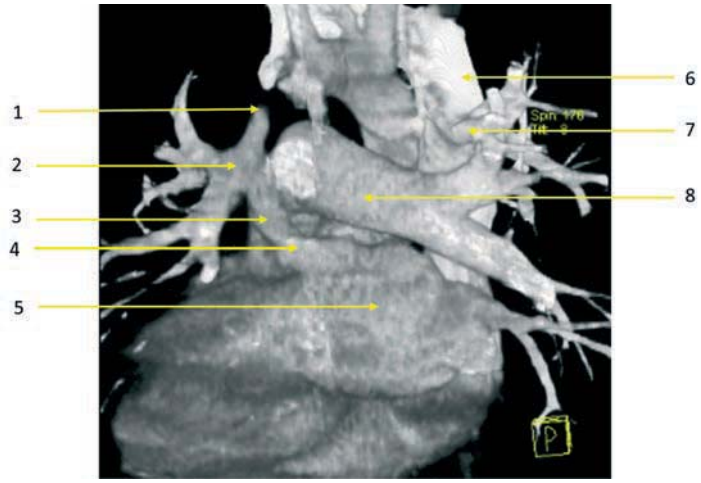

Рис. 7. **Спиральная компьютерная томография с контрастированием после операции, вид сзади.**
1 — лигированная вертикальная вена, 2 — коллектор левых легочных вен, 3 — протез Gore-Tex 16 мм, 4 — ушко левого предсердия, 5 — левое предсердие, 6 — верхняя полая вена, 7 — аномальный дренаж правой верхней легочной вены в верхнюю полую вену, 8 — правая ветвь легочной артерии.

К статье *Э.Р. Чарчяна* «Вариант хирургического лечения больной синдромом Марфана и расслоением аорты I типа с распространением на брахицефальные ветви»

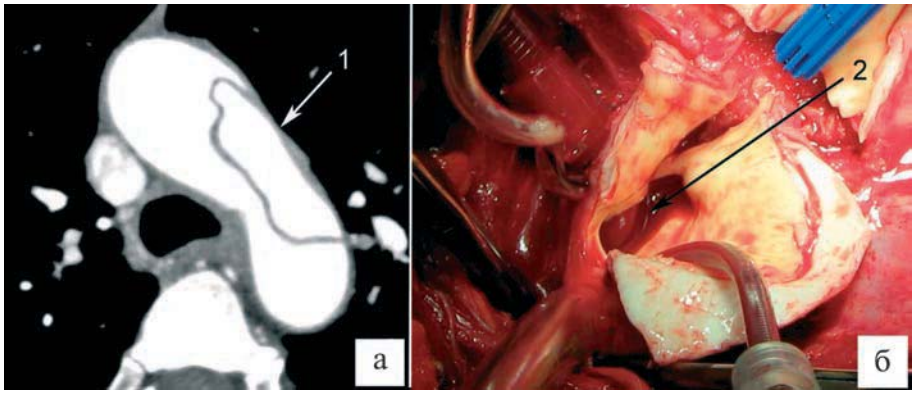

Рис. 2. **Определение сегмента аорты без признаков расслоения.**
а — истинный канал аорты по данным компьютерной томографии; б — интраоперационная фотография установленной аортальной канюли в истинном канале (1 — предположительное место канюляции аорты, 2 — аортальная канюля находится в истинном канале аорты).

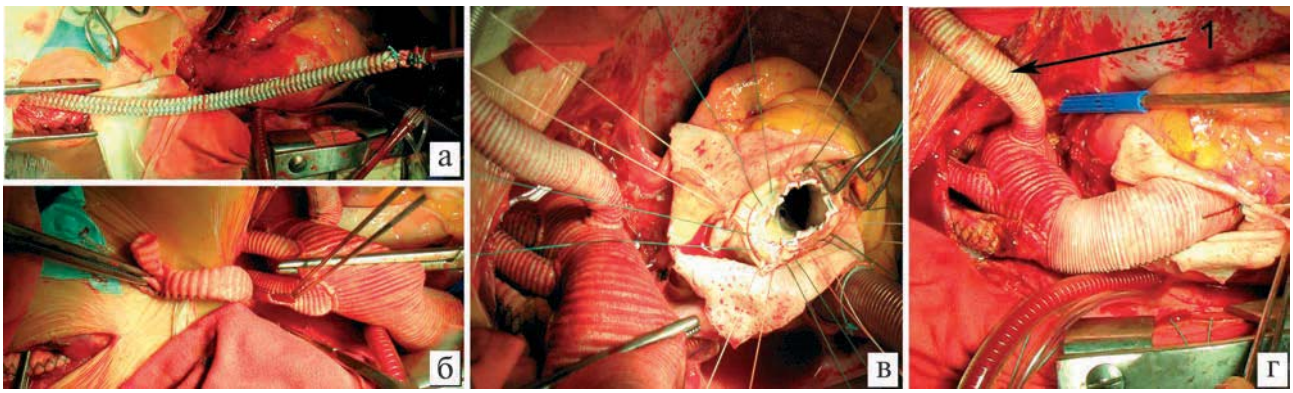

Рис. 3. **Интраоперационные фотографии этапов реконструкции аорты.**
а — протез правой общей сонной артерии подключен к артериальной магистрали; б — протез правой общей сонной артерии проведен в средостение и подшит в бок первой бранши многобраншевого протеза дуги аорты; в — фиксация в фиброзное кольцо аортального клапана клапансодержащего кондуита 12 П-образными швами на тефлоновых прокладках со стороны левого желудочка; г — окончательный вид реконструкции (1 — бранша протеза дуги аорты подключена к артериальной магистрали).