Частичный билатеральный аномальный дренаж легочных вен с интактной межпредсердной перегородкой

Д.м.н. А.С. ИВАНОВ, к.м.н. А.С. РОДИОНОВ, к.м.н. С.В. ГЛАМАЗДА, к.м.н. А.В. ЛЕБЕДЕВА, к.м.н. Н.Н. АБРАМОВА, А.В. ЩЕТИНИН, О.В. САЦЮК

Partial bilateral anomalous drainage of pulmonary veins with intact interatrial septum

A.S. IVANOV, A.S. RODIONOV, S.V. GLAMAZDA, A.V. LEBEDEVA, N.N. ABRAMOVA, A.V. SH'ETININ, O.V. SATSYUK

ФГБУ ФНЦ «Федеральный научный центр трансплантологии и искусственных органов им. акад. В.И. Шумакова» Минздрава России, Москва

Ключевые слова: частичный аномальный дренаж легочных вен, интактная межпредсердная перегородка, хирургическое лечение.

Key words: partial bilateral anomalous drainage of pulmonary veins, intact interatrial septum, surgical treatment.

Аномальный дренаж легочных вен (АДЛВ) — врожденный порок, при котором все (тотальный дренаж) или отдельные (частичный дренаж) легочные вены впадают в правое предсердие (ПП), полые вены или коронарный синус [8—10]. Первое описание порока принадлежит J. Winslow (1739) и J. Wilson (1798). Распространенность АДЛВ составляет 0,5—2% от всех врожденных пороков сердца (ВПС) [13].

Частичный АДЛВ (ЧАДЛВ) составляет $^{2}/_{3}$ всех случаев данного порока, частота его среди других ВПС составляет 0,7—9,4% [1—3, 6, 8, 9, 14, 25, 27], при аутопсии он встречается в 0,5% (1 на 200 случаев всех ВПС) [13]. Вероятно, значительное число случаев ЧАДЛВ с интактной межпредсердной перегородкой (МПП) остается недиагностированным из-за отсутствия клинических проявлений [11, 16]. Выделяют четыре типа порока в зависимости от вариантов (уровней) впадения легочных вен [5, 8, 17, 18]: супракардиальный, кардиальный, инфракардиальный и смешанный. Кроме уровня впадения АДЛВ различают унилатеральный и билатеральный типы: левосторонний — ЧАДЛВ левого легкого; правосторонний — ЧАДЛВ правого легкого; смешанный, так называемый билатеральный, при котором отмечается ЧАДЛВ из правого и левого легкого. В 75—92% случаев ЧАДЛВ сочетается с дефектом МПП [25]. При этом частичный аномальный дренаж левых легочных вен встречается в 10 раз реже, чем частичный аномальный дренаж правых легочных вен [8, 10]. Трудности в диагностике ЧАДЛВ представляет ситуация, когда у пациента отсутствуют септальные дефекты. В этом случае при эхокардиографии (ЭхоКГ) не визуализируются сбросы на уровне перегородок. Выявленная при рентгеноскопии гиперволемия малого круга, особенно в сочетании с усиленной пульсацией корней легких, при интактных перегородках служит показанием к выполнению спиральной компьютерной томографии для исключения ЧАДЛВ. Ниже мы приводим собственное наблюдение редкого случая частичного аномального дренажа левых легочных вен и верхней правой легочной вены в верхнюю полую вену при интактной МПП. В доступной нам литературе приводятся единичные описания подобной вариантной анатомии данного порока [7, 14, 23].

Пациент *М.*, 22 года, госпитализирован для обследования с подозрением на наличие ВПС. Пациента беспокоили жалобы на сердцебиение, одышку при физической нагрузке, частые простудные заболевания. При ЭхоКГ по месту жительства в 2011 г. предположен ЧАДЛВ. Состояние при поступлении относительно удовлетворительное. Кожные покровы и слизистые нормальной окраски. Аускультативно у больного выслушивался систолический шум с максимумом во втором межреберье слева от грудины, умеренный акцент II тона во втором межреберье слева от грудины. Артериальное давление 110/60 мм рт.ст., частота сердечных сокращений 82 уд/мин, ритм правильный. Над поверхностью легких выслушивается везикулярное дыхание, которое проводится во все отделы.

На ЭКГ: синусовый ритм с частотой 80 уд/мин. Отклонение электрической оси вправо. Блокада правой ножки пучка Гиса и задней ветви левой ножки пучка Гиса.

По данным рентгенографии, сердце увеличено в объеме за счет правых отделов, кардиоторакальный индекс 88%, отмечено усиление легочного рисунка во всех отделах **(рис. 1)**.

При рентгеноскопии наряду с признаками гиперволемии в малом круге кровообращения отмечена значительная пульсация корней легких, однако талия сердца не расширена.

При ЭхоКГ (рост пациента 192 см, масса тела 71 кг, площадь поверхности тела 1,91 м^2): конечный диастолический размер (КДР) правого желудочка 3,9 см, ПП 4,8×3,7 см; КДР левого желудочка 4,4 см, конечный систолический размер (КСР) 2,6 см, конечный диастолический объем (КДО) 88 мл, конечный систолический объем

© Коллектив авторов, 2013

e-mail: alex.nrsc@gmail.com

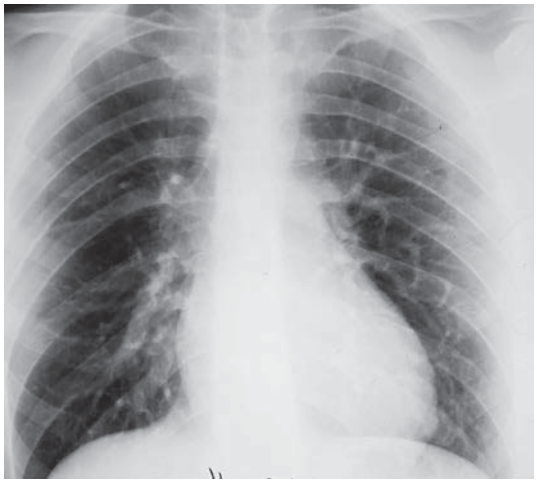

Рис. 1. **Рентгенограмма грудной клетки.**

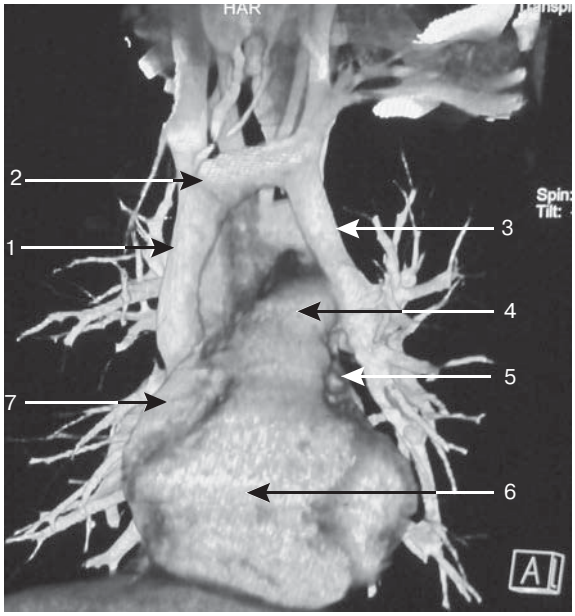

Рис. 2. **Спиральная компьютерная томограмма с контрастированием до операции, вид спереди.**

1 — верхняя полая вена, 2 — безымянная вена, 3 — вертикальная вена, 4 — легочная артерия, 5 — ушко левого предсердия, 6 — правый желудочек, 7 — правое предсердие.

(КСО) 25 мл, фракция изгнания (ФИ) 72%, толщина межжелудочковой перегородки (МЖП) 0,9 см, толщина задней стенки левого желудочка (ЗСЛЖ) 0,9 см, диаметр аорты на уровне фиброзного кольца 2,0 см. Клапанный аппарат сердца не изменен. Давление в легочной артерии 30 мм рт.ст. В ПП лоцируется расширенный коронарный синус 3×2,4 см. Данных, подтверждающих дефект МПП, не получено.

По данным спиральной компьютерной томографии (СКТ) сердца, сосуды верхней доли и частично нижней доли левого легкого связи с левым предсердием (ЛП) не имеют, формируют вертикальную вену (диаметром менее 1,5 см), которая следует вверх, кпереди от ветвей легочной артерии, далее сливаясь в единый венозный коллектор с левой подключичной веной, впадает в верхнюю полую вену **(рис. 2)**. Нижняя левая легочная вена впадает в ЛП. Справа в верхней полой вене на 4,7 см выше устья определяется аномальное впадение 3 венозных ветвей от верхней доли правого легкого суммарным диаметром менее 5 мм. Легочные вены от средней и нижней доли правого легкого типично впадают в ЛП. Дефектов МПП, МЖП не наблюдается. Селективная ангиопульмонография: левая нижняя легочная вена впадает в ЛП. Левая верхняя легочная вена образует коллектор, впадающий сначала в вертикальную вену, которая в свою очередь впадает в безымянную вену. В коллектор также впадают вены от части нижней доли левого легкого. Правая нижняя и средняя легочные вены впадают в ЛП.

Таким образом, по результатам предоперационного обследования у пациента выявлен частичный аномальный дренаж левых легочных вен в систему верхней полой вены, частичный аномальный дренаж верхних правых легочных вен в верхнюю полую вену. Недостаточность кровообращения 2А. Функциональный класс III.

14.06.12 пациент оперирован: произведена коррекция аномального дренажа левых легочных вен путем формирования сосудистого анастомоза протезом Gore-Tex диаметром 16 мм между ушком ЛП (УЛП) и вертикальной веной; лигирование вертикальной вены.

Вскрыта левая плевральная полость. Внеперикардиально выделен коллектор верхних левых легочных вен, сформированный из вен верхней доли и частично нижней доли, формирующий вертикальную вену, идущую вверх и впадающую в поперечную вену **(рис. 3 и далее, на цв. вклейке)**. Диаметр вертикальной вены 15 мм. УЛП 2,0×1,5 см. проекции УЛП выполнена резекция перикарда 5,0×3,0 см кпереди от диафрагмального нерва. Подключение аппарата искусственного кровообращения. Дефект МПП не обнаружен. Верхняя правая легочная вена диаметром 4 мм дренируется в верхнюю полую вену на 4 см выше устья. Учитывая небольшие размеры УЛП **(см. рис. 3, рис. 4)**, значительный диастаз между УЛП и вертикальной веной, формирование прямого сосудистого анастомоза признано нецелесообразным. Продольным разрезом по верхней поверхности вскрыто УЛП на протяжении 18 мм. В устье ушка свободно проходит расширитель Гегара №16. Сформирован анастомоз между сосудистым протезом Gore-Tex 16 мм и разрезом УЛП непрерывным обвивным швом проленом 4,0 **(рис. 5)**. Анастомоз обработан клеем BioGlu. Продольным разрезом на протяжении 2,0 см вскрыта вертикальная вена в области коллектора левых легочных вен по передневнутренней поверхности. Сформирован прямой анастомоз протеза с коллектором левых легочных вен. Анастомоз обработан клеем BioGlu. Длина протеза 23 мм **(рис. 6)**. Вертикальная вена лигирована в месте впадения в безымянную вену. Выполнение перемещения правой верхней легочной вены в ЛП признано нецелесообразным ввиду гемодинамической незначимости. Самостоятельное восстановление сердечной деятельности: узловой ритм, затем синусовый ритм.

Послеоперационный период осложнился левосторонним гидротораксом, на 3-и сутки однократно выпол-

нялась плевральная пункция, получено 280 мл серозно-геморрагической жидкости. В дальнейшем тенденции к скоплению жидкости в плевральных полостях не отмечалось.

По данным ЭхоКГ, выполненной на 7-е сутки после операции, КДР правого желудочка уменьшился с 3,9 до 2,7 см, КДР левого желудочка увеличился с 4,3 до 4,7 см. Патологические потоки не определялись. Жидкость в плевральных полостях и полости перикарда отсутствовала.

По данным СКТ **(рис. 7)**, анастомоз между УЛП и вертикальной веной функционирует.

Пациент выписан из стационара на 9-е сутки после операции в удовлетворительном состоянии. Обследован через 10 мес после операции: жалоб нет, по данным трансторакальной ЭхоКГ, правый желудочек 2,3 см, давление в стволе легочной артерии 20 мм рт.ст, регургитация на трикуспидальном клапане 0—1-й степени.

Обсуждение

Данные литературы [19, 21, 22] свидетельствуют о чрезвычайно разнообразной вариантной анатомии данного порока. Тем не менее, анатомический вариант, с которым встретились авторы публикации, наблюдается чрезвычайно редко. Диагностику порока данного вида сопровождают объективные трудности, связанные в первую очередь с затрудненной визуализацией левых легочных вен и вертикальной вены при стандартной трансторакальной ЭхоКГ [1, 6]. Наличие у пациента сбросового порока (при интактных перегородках) можно предположить по косвенным признакам — увеличение правых отделов сердца, ускорение кровотока в стволе легочной артерии, повышение систолического давления в системе легочной артерии. В ряде случаев может помочь выполнение чреспищеводной ЭхоКГ [12]. Мы полагаем, что несравненно более информативным исследованием является СКТ с контрастированием, которая позволяет не только поставить правильный диагноз, но и на этапе обследования получить детальное представление о вариантной анатомии порока, что позволяет планировать ход предстоящей операции. При рентгеноскопии грудной клетки у пациентов с АДЛВ обращают внимание признаки гиперволиемии малого круга — усиление легочного рисунка и усиленная пульсация корней легких. Описываемая дополнительная тень [3, 4] по левому контуру сердца (вертикальная вена) нами обнаружена не была. Общепринятая хирургическая тактика при данной форме порока [7—10, 15, 20, 24, 26] включает формирование анастомоза между УЛП и вертикальной веной после пересечения последней. Анатомические особенности у данного пациента — небольшие размеры ЛП, значительный диастаз между УЛП и вертикальной веной не позволили наложить прямой анастомоз. Прямой анастомоз между вертикальной веной и УЛП неизбежно испытывал бы перегиб, что затрудняло бы отток крови от легкого. Использование сосудистого протеза достаточного диаметра обеспечило выход из этой ситуации. Наблюдение в динамике за данным пациентом позволяет сделать вывод о хорошем гемодинамическом эффекте операции и благоприятном прогнозе.

ЛИТЕРАТУРА

1. *Бокерия Л.А., Иваницкий В., Махачев О.М., Карабегов Р.Р.* Эхокардиографическая диагностика аномального дренажа легочных вен. М 2004.
2. *Бокерия Л.А., Ступаков И.Н., Гудкова Р.Г.* Заболеваемость и врожденные пороки системы кровообращения у детей (распространенность и коррекция). Детские боли сердца и сосудов 2006; 6: 3—10.
3. *Бураковский В.И.* Сердечно-сосудистая хирургия: руководство. Под ред. В.И. Бураковского, Л.А. Бокерия. М 1996.
4. *Васильев В.Н., Бобылев Н.В., Куксинский В.Е., Ицкович И.Э.* Изолированный двусторонний частичный аномальный дренаж легочных вен. Вестн рентгенол радиол 1991; 5: 77—79.
5. *Дынник И.Б., Филиппов Ю.Н.* Рентгенологическая диагностика супракардиальной формы частичного аномального впадения легочных вен. Вестн рентгенол радиол 1982; 4: 47—53.
6. *Иваницкий А.В., Хамзабаев Х.В., Подашев Б.И.* Аномальный дренаж легочных и системных вен. Алма-Ата 1991.
7. *Мальсагов Г.У.* Диагностика и хирургическая коррекция врожденных пороков легочных и системных вен: Автореф. дис. ... д-ра мед. наук. М 1982.
8. *Подзолков В.П., Бондарев Ю.И., Мальсагов Г.У.* Хирургическая коррекция тотального аномального дренажа легочных вен редкой локализации. Грудная хир 1978; 5: 45—51.
9. *Подзолков В.П., Зеленикин М.М., Ковалев Д.В. и др.* Частичный билатеральный аномальный дренаж легочных вен: два случая успешной хирургической коррекции. Детские болезни сердца и сосудов 2007; 2: 65—68.
10. *Подзолков В.П., Чиаурели М.Р., Дехканов О.Х. и др.* Особенности клиники, диагностики и хирургического лечения частичного аномального дренажа левых легочных вен в вертикальную вену. Грудная и сердечно-сосуд хир 2011; 1: 20—24
11. *Alpert J.S., Dexter L., Vieweg W.V. et al.* Anomalous pulmonary venous return with intact atrial septum: diagnosis and pathophysiology. Circulation 1977; 56: 5: 870—875.
12. *Ammash N.M., Seward J.B., Carole A. et al.* Partial anomalous pulmonary venous connection: Diagnosis by transesophageal echocardiography. J Am Coll Cardiol 1997; 29: 1351—1358.
13. *Bankl P.* Congenital malformations of the heart and great vessels. 1980.
14. *Bexton R.S., Banim S.O., Rees G.M., Rees R.S.* Unusual form of bilateral partial anomalous pulmonary venous drainage. Clin Cardiol 1984; 7: 3: 175—178.
15. *Broy C., Bennett S.* Partial anomalous pulmonary venous return. Mil Med 2008; 173: 6: 523—524.
16. *Caputo M., Carcagni A., Presbitero P., Gallotti R.* Partial anomalous left pulmonary venous return. J Cardiovasc Surg 2003; 44: 1: 61—63.
17. *Cooley D.A., Collins H.A.* Anomalous Drainage of Entire Pulmonary Venous System into Left Innominate Vein: Clinical and Surgical Considerations. Circulation 1959; 19: 486—495.
18. *Darling R.C., Rothney W.B., Grain J.M.* Total anomalous pulmonary venous drainage into the right side of the heart: Report of 17 autopsied cases not associated with other major cardiovascular anomalies. Lab Invest 1957; 6: 44—60.

19. *Forbess L.W., O'Laughlin M.P., Harrison J.K.* Partially anomalous pulmonary venous connection: demonstration of dual drainage allowing nonsurgical correction. Cathet Cardiovasc Diagn 1998; 44 (3): 330—335.

20. *Kirklin B.B., Kouchoukos N.T., Blackstone E.H. et al.* Cardiac Surg 2003.

21. *Nakamura J., Miyamoto K., Kuroda O. et al.* A case of bilateral partial anomalous pulmonary venous connections with the right upper pulmonary vein draining to the high superior vena cava. Nippon Kyobu Geka Gakkai Zasshi 1995; 43: 8: 1198—1202.

22. *Oda K. Ando F., Okamoto F. et al.* A case report: partial anomalous pulmonary venous return of the left lung communicating with the left atrium through the aberrant vein. Kyobu Geka 1993; 46: 6: 533—535.

23. *Rostagno C., Diricatti G., Galanti G. et al.* Partial anomalous venous return associated with intact atrial septum and persistent left superior vena cava: a case report and literature review. Cardiologia 1999; 44: 2: 203—206.

24. *Sakurai H., Tamaki S., Hara S. et al.* An operative case of bilateral partial anomalous pulmonary venous return using a direct anastomosis between the right atrial appendage and the superior vena cava. Kyobu Geka 1996; 49: 10: 851—854.

25. *Snellen H.A., Ingen H.C., Hoefsmit C.H.* Patterns of Anomalous Pulmonary Venous Drainage. Circulation 1968; 38: 45—63.

26. *van Son J.A., Hambsch J., Mohr F.W.* Modified repair of mixed anomalous pulmonary venous connection. Ann Thorac Surg 1998; 65: 5: 1441—1442.

27. *van Meter C., LeBlanc J.G., Culpepper W.S., Ochsner J.L.* Partial anomalous pulmonary venous return. Circulation 1990; 82: Suppl: 4: 195—198.

Поступила 20.03.13

К статье *А.С. Иванова* «Частичный билатеральный аномальный дренаж легочных вен с интактной межпредсердной перегородкой»

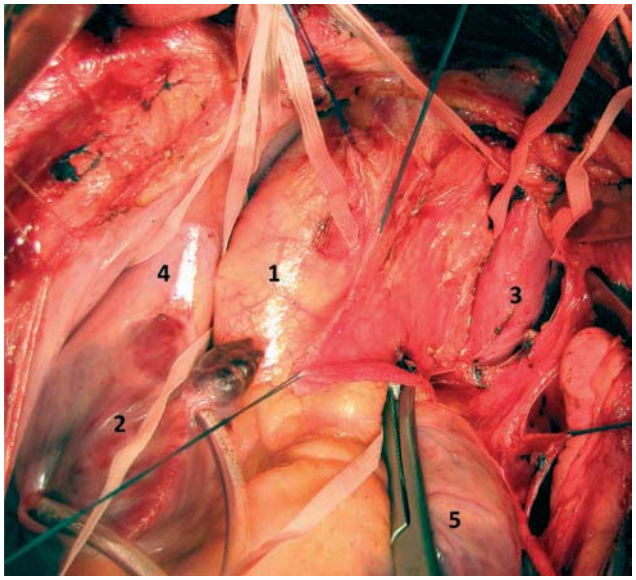

***Рис. 3.* Добавочная вертикальная вена (интраоперационная фотография).**
1 — аорта, 2 — правое предсердие, 3 — вертикальная вена, выделенная внеперикардиально, 4 — верхняя полая вена, 5 — правый желудочек.

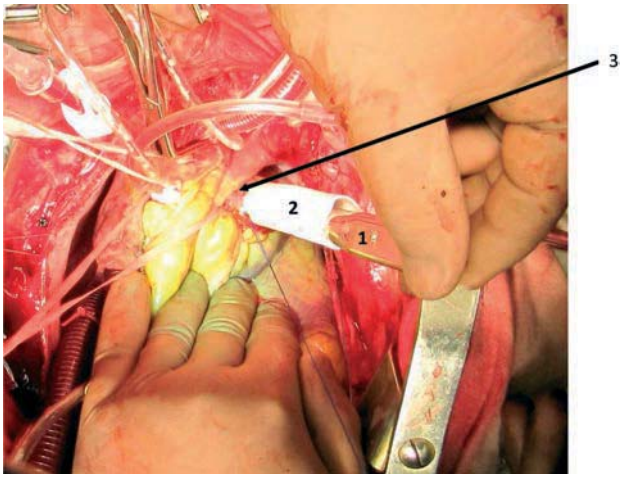

***Рис. 4.* Ушко левого предсердия (интраоперационная фотография).**
1 — ушко левого предсердия, 2 — левая плевральная полость, 3 — турникет на вертикальной вене.

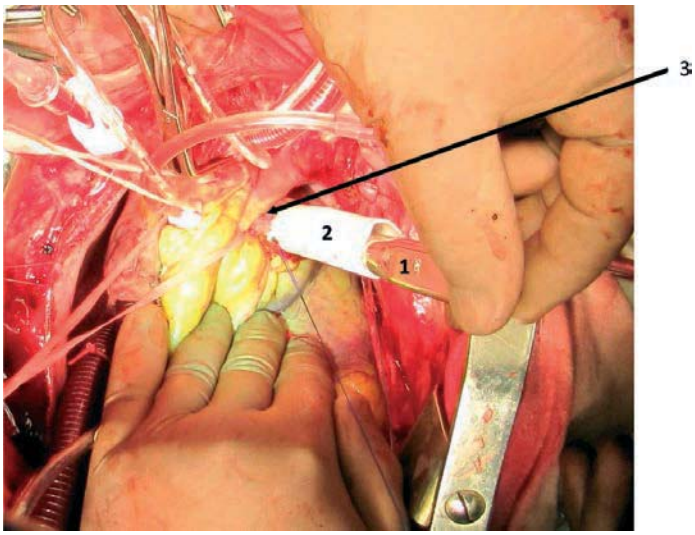

***Рис. 5.* Сформирован анастомоз между ушком левого предсердия и протезом Gore-Tex.**
1 — буж Гегара №16 свободно проходит в анастомоз, 2 — протез Gore-Tex, 3 — ушко левого предсердия.

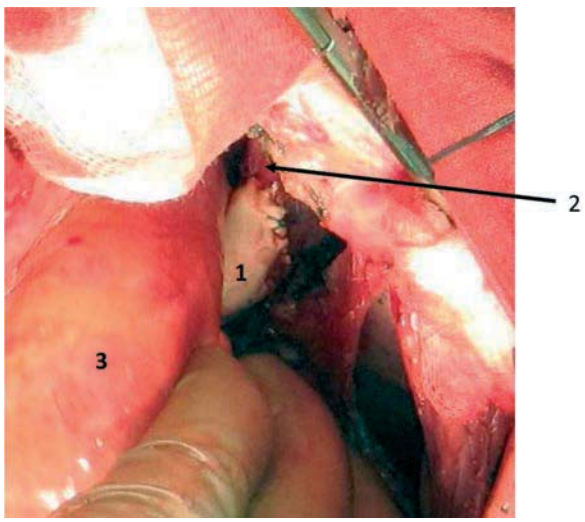

***Рис. 6.* Анастомоз между ушком левого предсердия и вертикальной веной.**
1 — протез Gore-Tex, 2 — вертикальная вена, 3 — правый желудочек.

К статье *А.С. Иванова* «Частичный билатеральный аномальный дренаж легочных вен с интактной межпредсердной перегородкой» *(продолжение)*

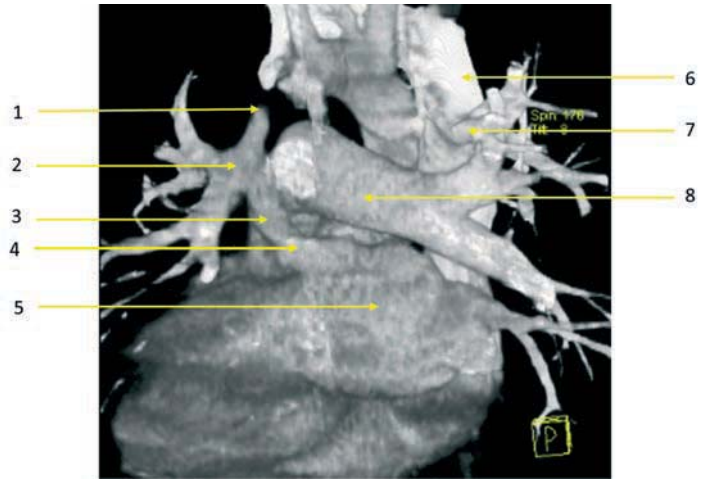

Рис. 7. **Спиральная компьютерная томография с контрастированием после операции, вид сзади.**
1 — лигированная вертикальная вена, 2 — коллектор левых легочных вен, 3 — протез Gore-Tex 16 мм, 4 — ушко левого предсердия, 5 — левое предсердие, 6 — верхняя полая вена, 7 — аномальный дренаж правой верхней легочной вены в верхнюю полую вену, 8 — правая ветвь легочной артерии.

К статье *Э.Р. Чарчяна* «Вариант хирургического лечения больной синдромом Марфана и расслоением аорты I типа с распространением на брахицефальные ветви»

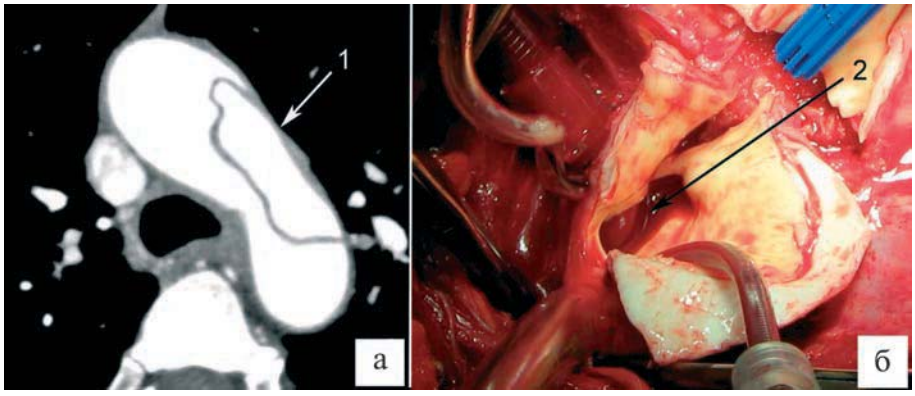

Рис. 2. **Определение сегмента аорты без признаков расслоения.**
а — истинный канал аорты по данным компьютерной томографии; б — интраоперационная фотография установленной аортальной канюли в истинном канале (1 — предположительное место канюляции аорты, 2 — аортальная канюля находится в истинном канале аорты).

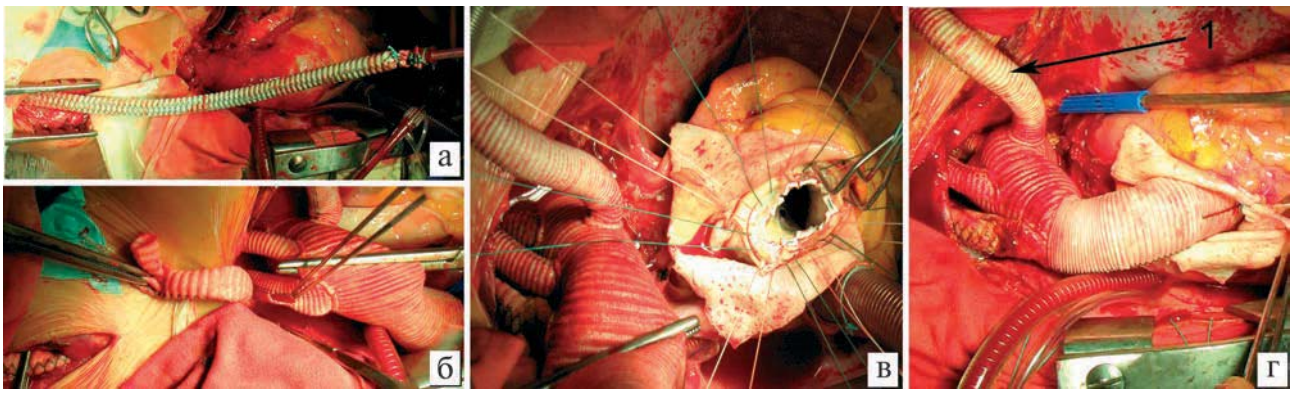

Рис. 3. **Интраоперационные фотографии этапов реконструкции аорты.**
а — протез правой общей сонной артерии подключен к артериальной магистрали; б — протез правой общей сонной артерии проведен в средостение и подшит в бок первой бранши многобраншевого протеза дуги аорты; в — фиксация в фиброзное кольцо аортального клапана клапансодержащего кондуита 12 П-образными швами на тефлоновых прокладках со стороны левого желудочка; г — окончательный вид реконструкции (1 — бранша протеза дуги аорты подключена к артериальной магистрали).