Стентирование выводного отдела правого желудочка при атрезии легочной артерии в сочетании с дефектом межжелудочковой перегородки как этап хирургического лечения ребенка в возрасте 6 месяцев

М.Г. ШМАТКОВ, д.м.н. А.Е. ЧЕРНОГРИВОВ, Е.В. МОРОЗОВА

Right ventricular outflow tract stenting in pulmonary artery atresia combined with interventricular septum defect as a stage of surgical treatment in 6-month old infant

M.G. SHMATKOV, A.E. CHERNOGRIVOV, E.V. MOROZOVA

Федеральный центр сердечно-сосудистой хирургии, Пенза

Ключевые слова: врожденные пороки сердца, атрезия легочной артерии, стентирование выводного отдела правого желудочка.

Key words: congenital heart diseases, pulmonary artery atresia, right ventricular outflow tract stenting.

Проблема лечения «синих» пороков конотрункуса у новорожденных является широко обсуждаемой, несмотря на значительное усовершенствование хирургической стратегии. Наиболее часто встречающиеся пороки в этой группе — тетрада Фалло и атрезия легочной артерии (АЛА) в сочетании с дефектом межжелудочковой перегородки (ДМЖП). Недоношенность и малая масса тела при рождении продолжают оставаться факторами риска неудовлетворительных результатов традиционных хирургических вмешательств [3, 8, 12]. Попытки отсрочить операции с помощью поддерживающей терапии приводят к увеличению заболеваемости и смертности [1]. В большинстве неосложненных случаев оптимальным методом лечения больных с обструкцией выводного отдела правого желудочка (ВОПЖ) является радикальная коррекция порока в раннем возрасте. В настоящее время результаты радикальной коррекции рассматриваемой группы пороков конотрункуса успешны у 90—96% пациентов, включая детей младше года [6]. Возможность ее выполнения зависит от индивидуальных анатомо-физиологических особенностей и уровня легочного кровотока. При этом существует категория больных, которые по-прежнему нуждаются в этапном лечении. Одним из первых этапов хирургического лечения остается создание системно-легочных анастомозов. При несостоятельности предварительно наложенных системно-легочных анастомозов предпочтительно выполнение паллиативной реконструкции путей оттока, что и было проведено в данном случае. Эта операция дала хорошие результаты в ближайшем периоде, но спустя 3 мес развилось осложнение — выраженная обструкция ВОПЖ, сопровождающаяся значительным ухудшением состояния ребенка.

В последнее время кроме полостных вмешательств стало возможным применение эндоваскулярных методов лечения, обеспечивающих увеличение легочного кровотока [7, 11]. К таким методам относятся стентирование открытого артериального протока (ОАП), баллонная вальвулопластика и стентирование ВОПЖ. Впервые имплантацию стента в ВОПЖ предложил и разработал Y. Almagor в 1990 г. С 1992 г. имеются сообщения о стентировании ВОПЖ у небольшого числа взрослых детей [5, 10].

Применение этого метода может быть предпочтительным у пациентов с низкой массой тела и другими сопутствующими аномалиями при сложных врожденных пороках сердца. Цель этого метода — обеспечить достаточный уровень легочного кровотока [1].

Приводим случай успешного стентирования ВОПЖ при АЛА в сочетании с ДМЖП у ребенка 6 мес с низкой массой тела, выполненном по экстренным показаниям в виду прогрессирующей гипоксемии и приступами одышки, сопровождающейся цианозом.

Пациентка *П.*, 6 мес, масса тела 3 кг, повторно госпитализирована 15.11.12 по экстренным показаниям в детское кардиохирургическое отделение ФГБУ ФЦССХ Минздрава России (Пенза) с одышкой, тяжелыми приступами одышки, сопровождающейся цианозом до 3 раз в сутки. Ранее, в периоде новорожденности, диагностированы атрезия легочной артерии I типа, ДМЖП, и в нашем учреждении выполнено создание центрального аорто-легочного анастомоза протезом Гор-Текс 3,5 мм. Ранний послеоперационный период осложнился тромбозом шунта, и в эту же госпитализацию была выполнена паллиативная реконструкция путей оттока из правого желудочка с хорошим результатом. При контрольном осмотре через

© Коллектив авторов, 2013

440071 Пенза, ул. Стасова, д. 6

1 мес насыщение крови кислородом составляло 91%. По данным эхокардиографии (ЭхоКГ): дефект межпредсердной перегородки (ДМПП) 6 мм, субаортальный ДМЖП 10 мм с двунаправленным сбросом, проходное отверстие ВОПЖ 9 мм, Vmax 4,4 м/с, Gmax 78 мм рт.ст. (индекс McGoon 1,33, индекс Nakata 119).

При следующем осмотре через 3 мес состояние ребенка ухудшилось.

15.11.12 при поступлении по данным ЭхоКГ отмечено прогрессирование стеноза ВОПЖ с уменьшением проходного отверстия до 2 мм, Vmax 4,76 м/с, Gmax 92 мм рт.ст. Насыщение крови кислородом составило 70%, снижаясь при беспокойстве до 50%. Тяжесть состояния ребенка была обусловлена артериальной гипоксемией, приступами одышки, сопровождающейся цианозом. С целью минимизации хирургической травмы в качестве очередного этапа лечения решено имплантировать стент в выводной отдел правого желудочка.

16.11.12 пунктирована левая яремная вена. Установлен интродьюсер 5F. Профилактически однократно введен гепарин (100 МЕ/кг). Проводниковый катетер 5F JR (Launcher, Medtronic) установлен в правый желудочек (ПЖ), выполнена правая вентрикулография в 2 проекциях, при которой выявлено выраженное сужение выводного отдела ПЖ. Два коронарных гидрофильных проводника (Wisper ES, Abbot) проведены в дистальные отделы правой ветви легочной артерии. Баллонно-расширяемый непокрытый металлический стент 6,5—12 мм (RX Herculink Elite, Abbot) позиционирован (в боковой проекции) в выводном отделе ПЖ с выходом в средний отдел ствола легочной артерии. Контроль при позиционировании осуществляли с помощью ручной инъекции контрастного вещества через катетер. Имплантирован стент под давлением 12 атм. По данным контрольной ангиографии, стент раскрыт полностью. Для увеличения радиальной устойчивости стента с учетом протяженности инфундибулярного стеноза решено имплантировать дополнительно еще один стент. Выполнена имплантация стента RX Herculink Elite 7,0—18 мм внахлест с предыдущим (перекрытие стентов составило почти 50%) под давлением 14 атм. При контрольной ангиографии: стенты проходимы, полностью расправлены **(рис. 1)**. Во время операции не наблюдалось нарушений ритма и проводимости. Общая длительность рентгеноскопии составила 15 мин. Насыщение крови кислородом увеличилось до 95%. Интраоперационно по данным ЭхоКГ в ВОПЖ визуализируется стент длиной 20 мм. Проходное отверстие составило 6 мм, Vmax 2,7 м/с, Gmax 29 мм рт.ст. **(см. рис. 2, на цв. вклейке)**. Ранний послеоперационный период протекал без особенностей. Пациентка экстубирована в плановом порядке на 2-е сутки после операции. Насыщение крови кислородом сохранялось на уровне 96—100%.

В динамике через 5 дней в выводном отделе ПЖ по данным ЭхоКГ кровоток осуществляется через стент при Vmax 2,43 м/с, Gmax 24 мм рт.ст., недостаточность I—II степени. Отмечалось также увеличение размеров легочных артерий (индекс Nakata 292, индекс McGoon 2,17).

На 6-е сутки ребенок был переведен в терапевтический стационар по месту жительства с рекомендацией приема профилактической дозы аспирина 5 мг/кг/сут.

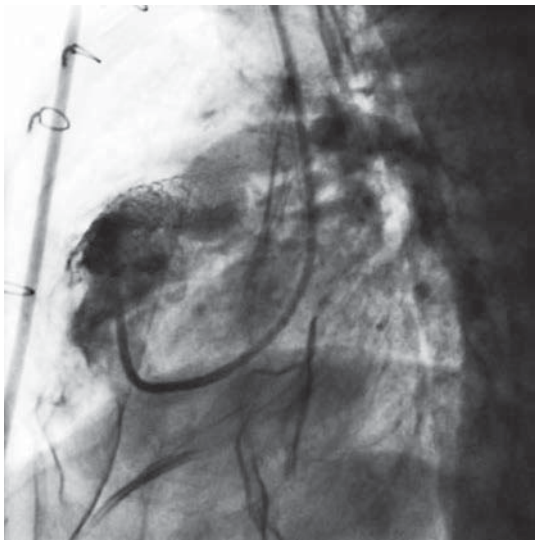

Рис. 1. **Послеоперационная правая вентрикулограмма (боковая проекция).**

В выводном отделе правого желудочка визуализируются стенты с достаточным широким выходом в легочную артерию.

Обсуждение

Благодаря постоянному усовершенствованию эндоваскулярных методов, все чаще стали появляться сообщения об их использовании в качестве альтернативы полостным паллиативным операциям [7, 11].

Так, имплантация стента обеспечивает эффективную временную альтернативу хирургической коррекции обструкции ВОПЖ. Тем не менее эта тактика не заменяет хирургическое лечение, а только откладывает его на период соматического роста [1, 5].

Анализ отдаленных результатов наиболее широко применяемых паллиативных эндоваскулярных вмешательств (стентирование ОАП, создание системно-легочного шунта) продемонстрировал ряд проблем. Так, по сравнению со стентированием выводного отдела ПЖ имплантация стента в ОАП может привести к синдрому обкрадывания со снижением перфузии внутренних органов, связанного с более низким диастолическим артериальным давлением. Кроме того, высока вероятность гиперплазии неоинтимы внутри стента, а также необходим артериальный сосудистый доступ при имплантации [2]. В нашем случае стентирование ОАП не было возможным, так как проток уже не функционировал.

Создание системно-легочных анастомозов почти в 35% случаев осложняется гипоплазией и деформацией легочной артерии, особенно если операция была в течение неонатального периода [4].

Имплантация стента в ВОПЖ применима при паллиативном лечении инфундибулярного стеноза в случае других аномалий, когда хирургическая коррекция невозможна или сопряжена с высоким риском. Пульсирующий характер антеградного кровотока по легочным артериям предпочтителен, так как способствует ее физиологиче-

скому росту, приближая выполнение радикальной коррекции [1].

Потенциальные ограничения этого подхода включают обструкции стента в связи с гиперплазией неоинтимы или мышечной пролиферацией, переломы стента, а также возможность перфорации путей оттока из ПЖ [1, 5]. Эти осложнения могут быть сведены к минимуму, если после имплантации стента следующий этап хирургического лечения выполняется своевременно.

Вмешательство может быть технически сложным и сопровождаться такими возможными осложнениями, как неверная позиция стента, коллапс стента, миграция стента в легочную артерию, что связано с техникой имплантации и определенным несовершенством существующих стентов [1, 10]. Вопрос расчетов при выборе размеров стента, имплантируемого в ПЖ и легочную артерию, однозначно не решен. L. Gibbs [5] считает разумным имплантировать наибольший возможный диаметр стента для достижения максимальной радиальной силы открытия и для обеспечения возможности постдилатаций в будущем с увеличением диаметра инфундибулярного отдела при росте ребенка, а также компенсации гиперплазии неоинтимы. В то же время создание избыточного легочного кровотока крайне нежелательно [6].

Тем не менее это очень перспективный метод, а с развитием эндоваскулярных технологий и появлением инструментов с малым профилем системы доставки он стал приемлемым для новорожденных и недоношенных пациентов.

Предварительные результаты небольшого числа наблюдений показывают, что имплантация стента при обструкции ВОПЖ — эффективный и часто единственно возможный метод, который позволяет детям в тяжелом состоянии дождаться следующего этапа лечения [1].

ЛИТЕРАТУРА

1. *Laudito A., Bandisode V.M., Lucas J.F. et al.* Right Ventricular Outflow Tract Stent as a Bridge to Surgery in a Premature Infant with Tetralogy of Fallot. Ann Thorac Surg 2006; 81: 744—746.
2. *Alwi M., Choo K.K., Latiff H.A. et al.* Initial results and medium-term follow-up of stent implantation in patent ductus arteriosus in ductdependent pulmonary circulation. J Am Coll Cardiology 2004; 44: 2: 438—445.
3. *Chang A.C., Hanley F.L., Lock J.E. et al.* Management and outcome of low birth weight neonates with congenital heart disease. J Pediatr 1994; 124: 461—466.
4. *Gladman G., Mc Crindle B.W., Williams W.G. et al.* The modified blalock-taussig shunt: clinical impact and morbidity in Fallot's tetralogy in the current era. J Thorac Cardiovasc Surg 1997; 114: 25—30.
5. *Gibbs J.L., Uzun O., Blackburn M.E.* Right ventricular outflow stent implantation: an alternative to palliative surgical relief of infundibular pulmonary stenosis. Heart 1997; 77: 176—179.
6. *Kirklin J.V.* Cardiac surgery. New York: Churhill Livingstoun 2003.
7. *Meadows J.* Catheter-Based Interventions for Congenital Heart Disease. J Clin Exp Cardiol 2012; 6: 8.
8. *Reddy V.M., Mc Elhinney D.B., Sagrado T. et al.* Results of 102 cases of complete repair of congenital heart defects in patients weighing 700 to 2500 grams. J Thorac Cardiovasc Surg 1999; 117: 324—331.
9. *Sunhee B., Hong Ki Ko.* Right Ventricular Out Flow Tract Stenting in a Low Birth Weight Infant Born With Tetralogy of Fallot and Prostaglandin E1 Dependency. Korean Circ J 2011; 41: 744—746.
10. *Sugiyama H., Williams W., Benson L.N.* Implantation of endovascular stents for the obstructive right ventricular outflow tract. Heart 2005; 91:10581063.doi:10.1136/hrt.2004.034819
11. *Sahu R., Syamasundar R.* Transcatheter Stent Therapy in Children: An Update. Pediatr Ther 2012; 5.
12. *Wernovsky G., Rubenstein S.D., Spray T.L.* Cardiac surgery in the low-birth weight neonate: new approaches. Clin Perinatol 2001; 28: 249—264.

Поступила 24.02.13

К статье *А.М. Караськова и соавт.* «Повторные открытые операции на сердце после имплантации биологических протезов»

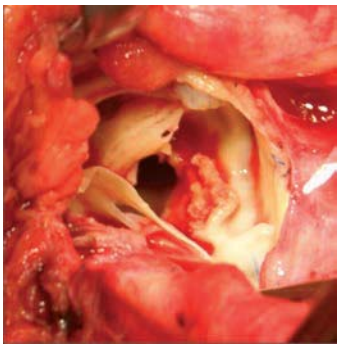

Интраоперационная фотография при эксплантации биологического протеза: выраженное обызвествление бескаркасного протеза в аортальной позиции со стенозированием на уровне приточного отдела.

К статье *С.Ю. Болдырева* «Прямая канюляция в истинный просвет аорты при расслоении I типа по DeBakey»

а

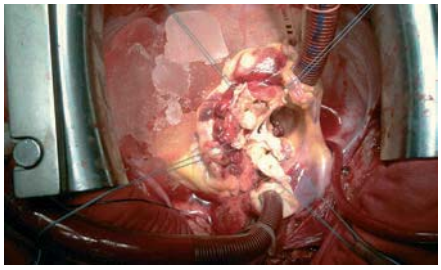

б

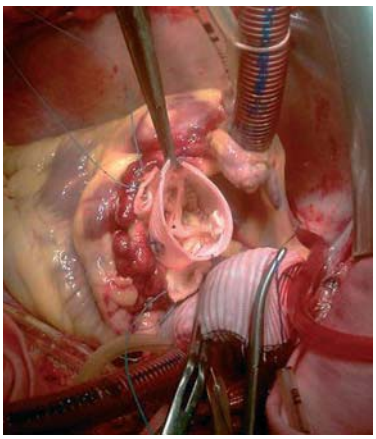

Этапы операции больного Г.
а — канюляция и начало искусственного кровообращения; б — реконструкция восходящей аорты.

К статье *М.Г. Шматкова* «Стентирование выводного отдела правого желудочка при атрезии легочной артерии в сочетании с дефектом межжелудочковой перегородки как этап хирургического лечения ребенка в возрасти 6 месяцев»

а

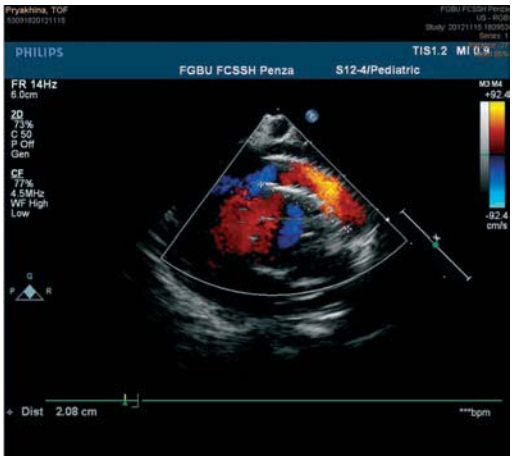

б

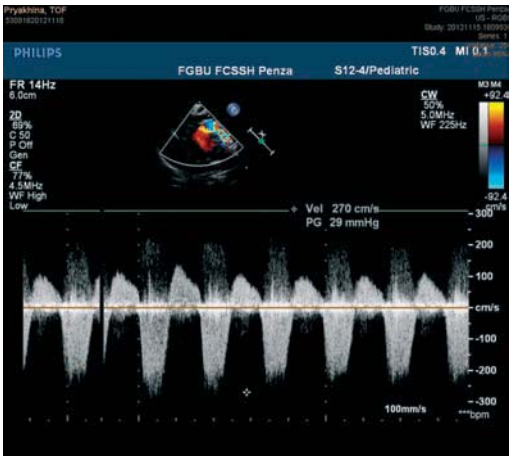

Рис. 2. **Послеоперационные эхокардиограммы.**
а — парастернальная проекция по короткой оси: визуализируется кровоток через стент в выводной отдел правого желудочка, пунктиром обозначена длина стента; б — допплеровское исследование: пиковый градиент на выводном отделе правого желудочка 29 мм рт.ст.