Хирургическая техника экстравальвулярного протезирования восходящего отдела аорты с использованием протеза с синусами Вальсальвы

Д.м.н., проф. А.М. ЧЕРНЯВСКИЙ, к.м.н. С.А. АЛЬСОВ, Д.А. СИРОТА, Д.С. ХВАН

Surgical technique for extravalvular replacement of ascending aorta using prosthesis with Valsalva sinuses

A.M. CHERNYAVSKIY, S.A. AL'SOV, D.A. SIROTA, D.S. KHVAN

ФГУ ННИИПК им. акад. Е.Н. Мешалкина Минздравсоцразвития России

С 2004 по 2011 г. у 60 пациентов со значительным расширением восходящего отдела аорты и умеренной дилатацией фиброзного кольца аортального клапана выполнено экстравальвулярное протезирование восходящего отдела аорты, в том числе у 30 больных с использованием трубчатого протеза с искусственными синусами Вальсальвы (Gelweave Vascutek Valsalva, «Vascutek», «Terumo») и у 30 больных (контрольная группа) с использованием стандартного трубчатого протеза аорты (Gelweave Vascutek, «Vascutek», «Terumo»). Показано, что применение нового типа протеза не изменяет классический ход операции экстравальвулярного протезирования, не влияет на длительность искусственного кровообращения, продолжительность окклюзии аорты и величину кровопотери.

Ключевые слова: аневризмы восходящего отдела аорты, экстравальвулярное протезирование, операция Дэвида, искусственные синуса Вальсальвы.

During 2004—2011 60 patients with significant widening of ascending aorta and moderately dilated fibrous ring of aortic valve underwent extravalvular replacement of ascending aorta including 30 patients grafted with tubular artificial Valsalva sinuses (Gelweave Vascutek Valsalva, Vascutek, Terumo) and 30 patients (control group) grafted with standard tubular aortic prosthesis (Gelweave Vascutek, Vascutek Terumo). It is shown that application of new prosthesis doesn't change the classic course of extravalvular replacement, doesn't impact duration of artificial circulation, aortic occlusion and amount of hemorrhage.

Key words: ascending aorta aneurysms, extravalvular replacement, David operation, artificial Valsalva sinuses.

Общепринятой методикой лечения аневризм восходящего отдела аорты является операция тотального замещения корня аорты и ее восходящего отдела клапаносодержащим кондуитом (операция Бенталла—де Боно) [1, 3, 4, 8]. Однако после таких вмешательств требуется пожизненное применение антикоагулянтной терапии, имеется опасность тромбоэмболических осложнений, инфекционного эндокардита. В последнее время получили активное развитие клапаносохраняющие методики, которые являются оптимальной альтернативой операции Бенталла—де Боно. Нередко, несмотря на структурную сохранность створок, у пациентов возникает аортальная недостаточность, связанная с расширением синусов Вальсальвы и синотубулярного соединения, что приводит к растяжению створок и нарушению их коаптации [2]. Реимплантация (экстравальвулярное протезирование) нативного, структурно неизмененного аортального клапана (АК) в дакроновый протез пациентам с аневризмами корня аорты устраняет расширение фиброзного кольца АК, дилатацию коронарных синусов и синотубулярного соединения [5]. Операцию экстравальвулярного протезирования допустимо выполнять с двумя типами сосудистых протезов: линейным протезом и протезом с искусственными синусами Вальсальвы. Потенциальным достоинством протеза с искусственными синусами Вальсальвы является снижение систолической нагрузки на створки реимплантированного АК [6, 9].

Цель настоящей работы — сравнительная оценка интраоперационных показателей при использовании сосудистого протеза с искусственными синусами Вальсальвы для экстравальвулярного протезирования восходящего отдела аорты.

Материал и методы

С 2004 по 2011 г. в клинике выполнено 60 операций экстравальвулярного протезирования восходящего отдела аорты. Основную группу составили 30 пациентов, у которых выполнено экстравальвулярное протезирование восходящего отдела аорты с использованием трубчатого протеза восходящего отдела аорты с искусственными синусами Вальсальвы Gelweave Vascutek Valsalva (Vascutek, «Terumo»). Контрольная группа состояла из 30 человек, у которых выполнено экстравальвулярное протезирование восходящего отдела аорты с использованием стандартного трубчатого протеза аорты Gelweave Vascutek (Vascutek, «Terumo»). Пациенты распределялись на группы случайным образом после интраоперационной оценки возможности выполнения клапаносохраняющей операции.

© Коллектив авторов, 2012

Kardiol serdečno-sosud hir 2012; 3: 41

e-mail: dmitriy_khan@mail.ru

Группы были сопоставимы по основным клиническим и функциональным признакам.

Показания к выполнению экстравальвулярного протезирования восходящего отдела аорты. На этапе предоперационного обследования на основании инструментальных исследований можно предварительно предположить хирургическую тактику, однако окончательное решение о применении клапаносохраняющей либо клапанозамещающей методики принимается интраоперационно, после тщательной ревизии корня аорты. Надежное и длительное функционирование нативного клапана после выполнения операции Дэвида возможно в отсутствие следующих условий:

1) выраженных морфологических изменений створок АК (грубый фиброз, кальциноз с переходом на фиброзное кольцо основания АК, синусы Вальсальвы), патологического удлинения края створок;

2) выраженной аннулоаортальной эктазии, расширения и деформации синусов Вальсальвы и синотубулярного гребня (диаметр фиброзного кольца более 30 мм);

3) распространения расслоения аорты на синусы Вальсальвы и фиброзное кольцо АК.

Описание сосудистого протеза Gelweave Vascutek Valsalva. Сосудистый протез Gelweave Vascutek Valsalva фирмы «Terumo» представляет собой обычный дакроновый протез, состоящий из 3 частей: проксимальной короткой части, называемой «воротник», вставки ближе к проксимальному концу длиной, равной диаметру протеза, но со складками, направленными вдоль оси протеза, называемой юбка протеза. Этот участок растягивается в диаметре при повышении давления и выполняет функцию синусов Вальсальвы. Третья часть протеза — «тело», представляет собой обычный линейный протез аорты. Оригинальная форма протеза позволяет сочетать стабилизацию корня аорты и создание псевдосинусов, что препятствует систолическому контакту со стенкой протеза и снижает вероятность деградации створок, создавая условия для более длительного и адекватного функционирования нативного клапана. Кроме того, протез Gelweave Vascutek Valsalva фирмы «Terumo» обработан желатином, что обусловливает его нулевую пористость и, следовательно, сводит к минимуму риск развития кровотечений через стенку протеза.

Хирургическая техника. Все хирургические вмешательства проводили по принятой в клинике стандартной методике. Доступ к сердцу осуществляли через срединную стернотомию. Искусственное кровообращение (ИК) выполняли по стандартной методике по схеме правое предсердие — восходящая аорта с поддержанием перфузионного давления 80—100 мм рт.ст. В случае применения остановки кровообращения выполняли перфузию головного мозга по анте- или ретроградной методике. Защиту миокарда осуществляли с помощью раствора Кустодиол в объеме 20 мл/кг. Проводили канюляцию восходящей аорты, правого предсердия при изолированном аортальном пороке или раздельную канюляцию полых вен при многоклапанной коррекции и поражении дуги аорты. В случаях распространения процесса на дугу аорты или при расслоении аорты артериальный доступ выполняли через бедренную или правую подключичную артерию. У таких пациентов системную температуру снижали до 22 °С, а во время остановки кровообращения использовали антеградную перфузию головного мозга в сочетании с краниоцеребральной гипотермией. Дренирование левых отделов сердца осуществляли через правую верхнедолевую легочную вену.

Следующим этапом после пережатия аорты и остановки деятельности сердца выполняли аортотомию, ревизию АК и корня аорты. При ревизии клапана обращали внимание на характер морфологических изменений клапанно-аортального комплекса в целом и возможность выполнения клапаносохраняющей операции с учетом приведенных выше критериев и противопоказаний.

В отсутствие противопоказаний к выполнению операции резецировали синусы Вальсальвы с оставлением «бортика» 5—6 мм, мобилизовывали устья коронарных артерий на площадках таким образом, чтобы корень аорты представлял фиброзное кольцо АК, створки аортального АК и его комиссуры. Затем отдельными П-образными швами на прокладках прошивали фиброзное кольцо АК, осуществляя вкол иглы изнутри кнаружи под створками АК. Применение синтетических прокладок на этом этапе мы считаем предпочтительным для предотвращения прорезывания швов.

Одним из важных этапов экстравальвулярного протезирования является подбор протеза необходимого размера. Для определения диаметра протеза T. David и соавт. [5, 6] предложена следующая методика: измеряется длина свободного края створок АК и умножается на коэффициент 0,9, полученное произведение делят на 3. В нашей клинике используется метод, предложенный D. Pacini и соавт. [9]. Суть метода заключается в следующем: диаметр фиброзного кольца определяется стандартным измерителем и к полученному размеру добавляется 5 мм; соответственно, например, при фиброзном кольце 25 мм протез выбирается размером 30 мм. Другим ключевым моментом при использовании протеза с искусственными синусами Вальсальвы является правильное расположение комиссур внутри протеза. Вершины комиссур, которые выполняют функцию нового синотубулярного соединения, должны фиксироваться в области перехода «юбки» протеза в стандартный протез. Это достигается путем обрезания начальной секции протеза [7] (рис. 1).

После того как фиксирующие швы проведены через основание протеза и завязаны, комиссуры фиксируют к протезу непрерывным швом. Затем в сосудистом протезе формируют 2 отверстия в проекции устьев венечных артерий. В созданные отверстия в соответствующих синусах с помощью непрерывного обвивного шва поочередно реимплантируют устья левой, а затем правой коронарных артерий. Последним этапом накладывают анастомоз с восходящим отделом аорты или осуществляют протезирование дуги аорты (см. рис. 2 на цв. вклейке). После герметизации полостей сердца проводят стандартные действия для профилактики воздушной эмболии.

У пациентов, перенесших клапаносохраняющее вмешательство на АК, невозможно исключить вероятность повторных хирургических вмешательств с использованием ИК. С целью защиты стенки правого желудочка и аорты от травмы при повторном вмешательстве особое внимание обращали на частичное ушивание полости перикарда, оставляя свободным небольшой участок перикарда для дренирования. Все операции экстравальвулярного протезирования восходящего отдела аорты заканчивали обязательным подшиванием двух электродов к эпикарду правого желудочка для возможной временной стимуляции в послеоперационном периоде.

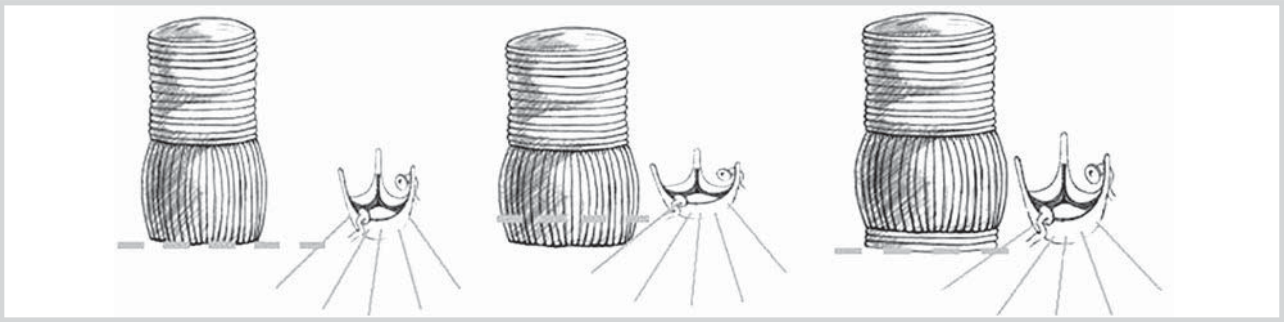

Рис. 1. **Методика подбора высоты протеза для правильного расположения вершин комиссур (по [9]).**
Объяснение в тексте.

Таблица 1. **Интраоперационные размеры структур аорты**

Показатель	Основная группа	Контрольная группа	*p*
Диаметр фиброзного кольца аортального клапана, мм	26,8±4,5	27,1±2,4	0,83
Диаметр восходящего отдела аорты, мм	58,6±7,3	62,8±11,2	0,43

Таблица 2. **Параметры выполнения хирургического вмешательства**

Показатель	Основная группа	Контрольная группа	*p*
Интраоперационная кровопотеря, мл	355,5±123,1	364,1±135,5	0,17
Длительность искусственного кровообращения, мин	196,1±31	208,7±51,9	0,18
Длительность пережатия аорты, мин	155±23,7	161,3±27,6	0,21

Всем пациентам после отключения от аппарата ИК стандартно выполняли чреспищеводную эхокардиографию для контроля функции клапана.

По окончании операции больных переводили в реанимационное отделение на искусственной вентиляции легких. Назначения антикоагулянтов в послеоперационном периоде не требовалось.

У всех пациентов имелись значительное расширение восходящего отдела аорты и умеренная дилатация фиброзного кольца АК. Диаметры фиброзного кольца и восходящего отдела аорты в 1-й и 2-й группах статистически значимо не различались (табл. 1). Средний диаметр протеза у пациентов основной и контрольной групп составил 29,4±1,9 и 29,2±1,1 мм соответственно.

Протезирование аорты с переходом на дугу было выполнено у 4 (13,3%) пациентов. У 2 (6,7%) пациентов вмешательство дополняли аннулопластикой митрального клапана, а 3 (10%) выполнено шунтирование пораженных коронарных артерий.

Результаты и обсуждение

При анализе интраоперационных данных объем кровопотери, длительность ИК и длительность пережатия аорты в двух группах статистически значимо не различались (табл. 2).

Как показывает наш опыт, применение нового типа протеза не изменяет классический ход операции экстравальвулярного протезирования, не влияет на длительность ИК, продолжительность пережатия аорты, величину послеоперационной кровопотери. Однако в случае применения протеза с искусственными синусами Вальсальвы от хирурга требуется более тщательный подход к технике: необходимо определение оптимальной длины «воротника» протеза, определение высоты комиссур и правильная их фиксация.

ЛИТЕРАТУРА

1. *Дземешкевич С.Л., Стивенсон Л.У., Алекси-Месхишвили В.В.* Болезни аортального клапана. М 2004; 28—29.
2. *Дземешкевич С.Л., Стивенсон Л.У., Алекси-Месхишвили В.В.* Болезни аортального клапана. М 2004; 46—47.
3. *Константинов Б.А., Белов Ю.В., Соборов М.А.* Кардиология. 1999; 11: 4—10.
4. *Borst H.G., Hainemann M.K., Stone C.D.* Surgical treatment of aortic dissection. Livingstone Inc 1996.
5. *David T.E.* Aortic valve sparing operations. Ann Thorac Surg 2002; 73: 1029—1030.
6. *David T.E., Feindel C.M., Webb G.D. et al.* Long-term results of aortic valve-sparing operations for aortic root aneurysm. J Thorac Cardiovasc Surg 2006; 132: 347—354.
7. *Grande-Allen J.K., Cochran R.P., Reinhall P.G., Kunzelman K.S.* Recreation of sinuses is important for sparing the aortic valve: a finite element study. J Thorac Cardiovasc Surg 2000; 19: 753—762.
8. *Larson E.W., Edwards W.D.* Risk factors for aortic dissection: a necropsy study of 161 cases. Am J Cardiol 1984; 53: 849.
9. *Pacini D., Settepani F., De Paulis R. et al.* Early Results of Valve-Sparing Reimplantation Procedure Using the Valsalva Conduit: A Multicenter Study. Ann Thorac Surg 2006; 82: 865—872.
10. *De Paulis R. et al.* Opening and closing characteristics of the aortic valve after valve-sparing procedures using a new aortic root conduit. Ann Thorac Surg 2001; 72: 487—494.

Поступила 30.03.12

К статье *Ю.В. Белова, Р.Н. Комарова и соавт.* «Анатомические особенности корня аорты с хирургических позиций» *(продолжение)*

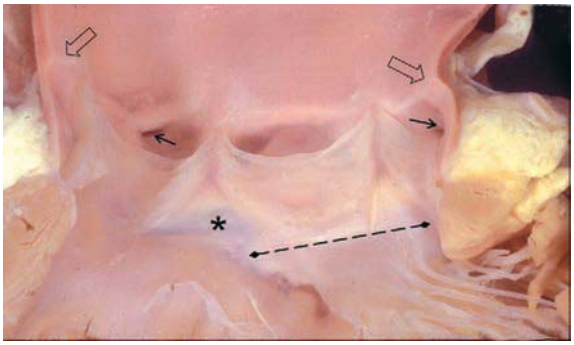

Рис. 4. **Корень аорты [39].**
Маленькими стрелками указаны устья коронарных артерий, большими — места крепления створок и синотубулярный гребень, * отмечен треугольник Генле, пунктирная линия указывает на фиброзный аортомитральный переход.

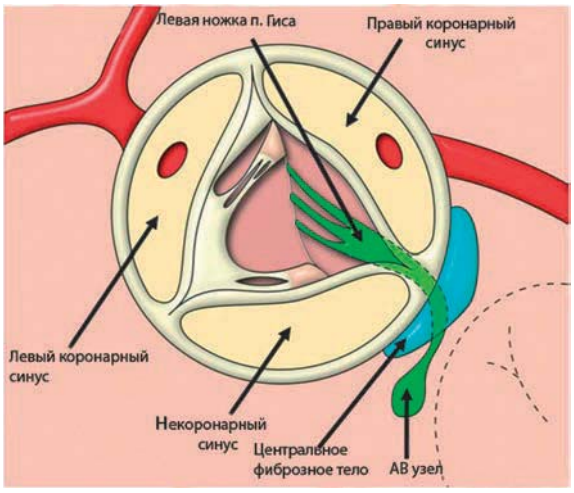

Рис. 5. **Взаимоотношение корня аорты и проводящей системы сердца [10].**
АВ — атриовентрикулярный; п. Гиса — пучок Гиса.

К статье *А.М. Чернявского и соавт.* «Хирургическая техника экстравальвулярного протезирования восходящего отдела аорты с использованием протеза с синусами Вальсальвы»

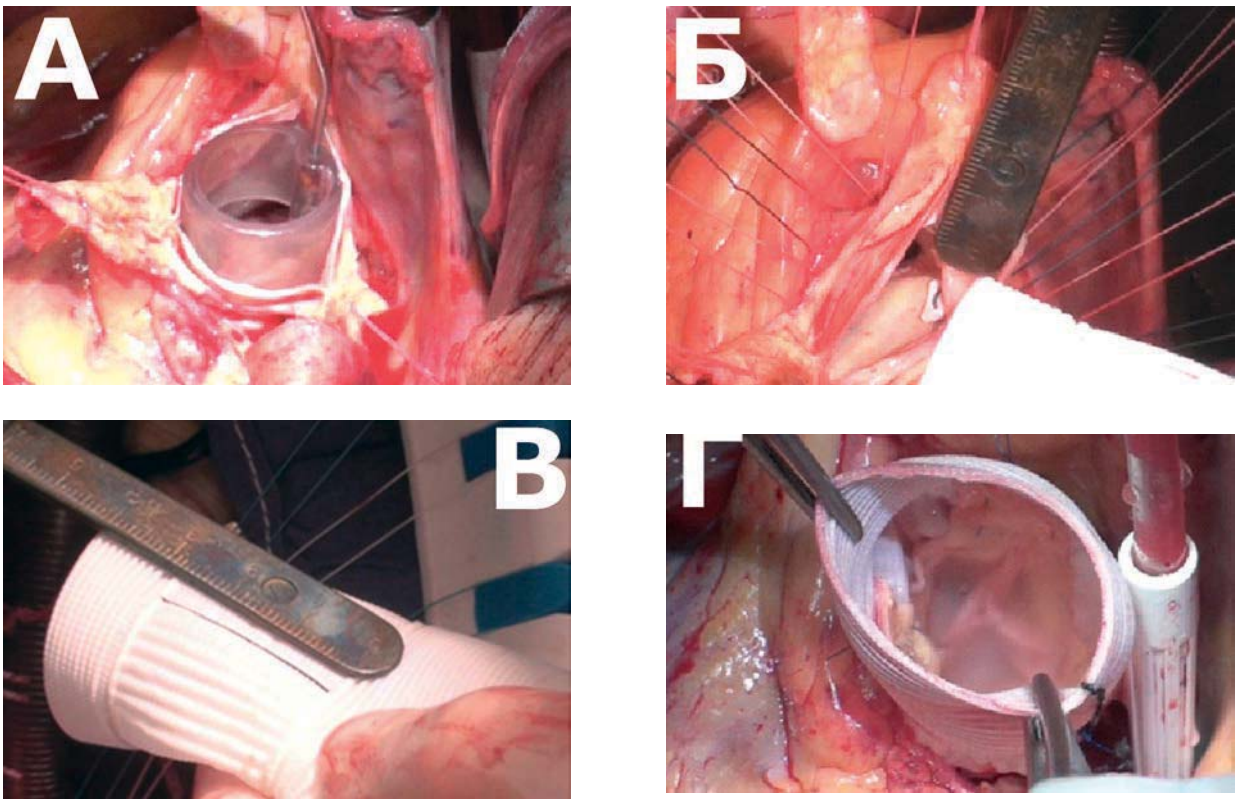

Рис. 2. **Техника экстравальвулярного протезирования восходящего отдела аорты (операция Дэвида).**
А — измерение диаметра фиброзного кольца аортального клапана стандартным калибратором; Б — измерение высоты комиссуральных стоек; В — выкраивание протеза необходимой длины; Г — гидравлическая проба.