Анатомические особенности корня аорты с хирургических позиций

Акад. РАМН Ю.В. БЕЛОВ[1], д.м.н. Р.Н. КОМАРОВ[1], к.м.н. Е.В. РОССЕЙКИН[2], И.А. ВИНОКУРОВ[1], д.м.н. А.Б. СТЕПАНЕНКО[1]

Anatomic features of aortic root from surgical point of view

YU.V. BELOV, R.N. KOMAROV, E.V. ROSSEYKIN, I.A. VINOKUROV, A.B. STEPANENKO

[1] ФГБУ «Российский научный центр хирургии им. акад. Б.В. Петровского» РАМН, Москва; [2]ФГБУ ФЦССХ Минздравсоцразвития России, Пенза

Ключевые слова: корень аорты, фиброзный каркас сердца, топография, хирургическая анатомия.

Key words: aortic root, fibrous skeleton of the heart, surgical anatomy.

Проблема хирургического лечения заболеваний корня аорты (КА) изучается в нашей стране уже давно. Несмотря на то что более 40 лет назад акад. Е.Н. Мешалкин выполнил первую в России открытую аортальную комиссуротомию, она не перестает быть актуальной [3].

В литературе трудно найти полноценное описание анатомии КА, рассмотренной с точки зрения практикующего хирурга.

Цель настоящей работы — обобщение знаний в этой области с практическими советами и рекомендациями для хирургов.

Фиброзный каркас сердца

Фиброзные кольца митрального (МК) и аортального клапанов (АК) тесно связаны с фиброзным каркасом КА через мембранозную часть межжелудочковой перегородки (МЖП), формируя единый фиброзный каркас сердца. Если смотреть на плоскости, то получается, что трикуспидальный клапан (ТК) смещен немного к верхушке относительно МК, а АК вместе с окружающими его структурами как бы вклинен между ними, находясь в центре сердца (см. рис. 1 на цв. вклейке). Чуть сверху и спереди от АК находится клапан легочного ствола. В аксиальной плоскости АК расположен как бы под углом 30° [26]. Таким образом, выброс крови из левого желудочка (ЛЖ) происходит не вверх, а под углом 45° и более относительно фронтальной плоскости [44].

КА прилегает непосредственно к стенке правого предсердия, на малом промежутке соприкасается с МЖП и «упирается» в правый желудочек (ПЖ). Выпуклость в МЖП, которая образуется за счет упора в нее КА, формирует передневерхнюю стенку ЛЖ (рис. 2,а на цв. вклейке). Большая часть структур стенки ЛЖ сформирована из мышечной ткани, однако верхнемедиальная часть состоит из соединительной ткани и образует мембранозный участок МЖП. Далее к ней примыкает фиброзный участок, проходящий между передней створкой МК и АК, таким образом, происходит формирование задней стенки ЛЖ.

Корень аорты и створки аортального клапана

КА представляет собой выходной тракт ЛЖ, состоящий из поддерживающих структур для фиксации створок клапана и являющийся мостом между ЛЖ и аортой. Впервые термин «корень артерии» был использован Henle, вытеснив предыдущий термин «аортальное кольцо» [45]. Причиной тому послужило различие между функциональной и анатомической структурой КА.

При изучении КА как запирающего элемента выходного тракта ЛЖ были сделаны выводы о необходимости исследования этой структуры как единого анатомо-функционального комплекса [2, 4, 9, 16].

Для лучшего понимания этой структуры необходимо обозначить нижнюю и верхнюю границы КА, которые соответствуют области фиксации створок клапана и синотубулярному переходу. КА, таким образом, для простоты представляется как цилиндр, стенки которого сформированы синусами Вальсальвы [29] (см. рис. 2, б; 3 на цв. вклейке). Учитывая, что наиболее широкий участок находится на уровне синусов, а размер на уровне створок может быть на 20% шире, чем в области синотубулярного соединения [25], форму КА более правильно характеризовать как луковицу. После многочисленных исследований (эхокардиография, интраоперационные замеры, результаты аутопсий), суммированных H. Borst и соавт. [15], было определено, что средний диаметр КА в самом широком участке равен 31 мм, но он может меняться на своем протяжении как у здоровых людей, так и при развитии патологического процесса [25, 33]. Средний диаметр устья аорты у взрослых составляет примерно 2,3±0,3 см, а площадь клапанного отверстия — 4,6±1,1 см^2 [8].

До сих пор не существует единого мнения о том, как лучше всего рассматривать структуры КА [12], а еще больший вопрос вызывает наличие так называемого *annulus,* который трактуется по-разному [32, 42].

W. McAlpine [28] в 1975 г. высказал следующее мнение: «*Annulus* с латыни переводится как кольцо, т.е. окружность. В данном случае это слово может быть обращено только к фиброзному основанию АК и к клапану

© Коллектив авторов, 2012

Kardiol serdečno-sosud hir 2012; 3: 4

119991 Москва, Абрикосовский пер., 2

легочного ствола, которые в действительности составляют только сегмент, не круг, а овал. Термин «annulus» используется для определения четырех фиброзных структур, которые соединены четырьмя клапанами сердца».

Другой автор [16], изучая макро- и микропрепараты КА, описывает annulus как «границу между верхней и средней третью корня аорты» [16]. В то же время большинство хирургов считают, что annulus'ом следует называть фиброзные структуры, остающиеся после удаления створок АК [32, 46]. Еще одно мнение строится на выделении «виртуального» кольца, окружность которого образуется путем соединения самых проксимальных точек каждой створки [43] (см. рис. 3 на цв. вклейке). Таким образом, следует не пытаться выделить какой-то один «annulus», а использовать все предложенные «кольца» для установления более точного пространственного восприятия КА как цельной структуры сердца.

Для понимания функции КА необходимо разделять два функционально-анатомических перехода: первый — между ЛЖ и КА, второй — между КА и аортой соответственно.

Желудочко-аортальное соединение локализуется в области перехода мышечных структур желудочка в фиброзно-эластическую ткань КА. Однако этот переход не является кольцом, он имеет волнообразную форму, которая обусловлена способом крепления створок АК в этой области (см. рис. 4 на цв. вклейке). Створки крепятся к фиброзной ткани КА в виде вытянутых полулуний. Стоит отметить, что это место является пограничной зоной, в которой изменяется напряжение от тока крови на окружающие структуры. Все нижележащие структуры подвергаются напряжению в момент сокращения стенок ЛЖ, а вышележащие сдерживают давление, нарастающее от поступления крови в аорту.

Область между креплением двух рядом лежащих створок, ограниченная снизу «виртуальным» кольцом, образует треугольники, которые называются треугольниками Генле (см. рис. 4 на цв. вклейке) [9]. Они являются фиброзно-мышечными компонентами КА, обеспечивающими единую геометрию структуры, и позволяют синусам Вальсальвы функционировать относительно независимо друг от друга [41].

Синотубулярное соединение — самая дистальная зона КА (см. рис. 2, б; 3 на цв. вклейке). Створки АК на этом уровне соединяются с целостной составляющей КА. Какое-либо расширение на этом уровне приводит к развитию недостаточности АК, а стеноз данной зоны называется надаортальным [40]. С анатомической точки зрения, синотубулярное соединение — выходное отверстие из КА.

Учитывая, что КА по форме напоминает не цилиндр, а луковицу, и то, что линия прикрепления створок не идет по геометрическому кольцу, а имеет коронообразную форму, при имплантации в позицию АК механического клапана его фиксируют к фиброзному кольцу, что закономерно ведет к деформации естественной формы КА, опосредованно влияя на биомеханику. При имплантации же бескаркасных графтов часть стежков прошивают за фиброзное кольцо, а часть фиксируют за миокард в области желудочко-аортального соединения, чтобы не деформировать биопротез, не имеющий жесткого каркаса [8].

В узком смысле под АК иногда понимают структуры фиброзного каркаса КА с включенными в него запирательными элементами — створками [37]. Створки АК состоят из тела (основной нагружаемой части), поверхности коаптации (смыкания) и основания [18]. Каждая створка имеет несколько складывающихся поверхностей, которые обращены к аорте, и гладкую поверхность, обращенную к желудочку. Утолщение треугольной формы в центральной части зоны коаптации носит название узелка Аранци.

Створки разделяют КА на под- и надклапанные компоненты КА. Подклапанные элементы по своей морфологической структуре схожи с желудочком, а надклапанные — с аортой. Стоит отметить, что сходство является переходным, т.е. гистологически отмечены только доминирующие морфологические структуры, но в каждой из этих областей имеются и противоположные структуры.

Створки АК являются запирающим элементом, который препятствует движению крови в обратном направлении. Морфологически они состоят из плотных пучков коллагена, что позволяет обеспечивать их функциональные свойства. Между желудочковой и аортальной поверхностью створок АК выделяют 5 слоев: желудочковый, радиальный губчатый, фиброзный и артериальный [24]. Артериальный слой содержит в большинстве случаев коллагеновые волокна, ориентированные в окружном направлении в виде пучков, тяжей и небольшого количества эластических волокон [35, 36], что позволяет створкам сжиматься во время уменьшения нагрузки [17]. В зоне коаптации коллагеновые волокна располагаются под углом 125° относительно стенки аорты [43], в теле — под углом 45° от фиброзного кольца. Такая ориентация пучков необходима для перераспределения нагрузки давлением во время диастолы со створок на синусы и фиброзный каркас [30].

В расслабленном состоянии структура створок находится в состоянии сокращения, а во время нагрузки происходит их распрямление. При достижении максимального выпрямления растяжимость створок сводится к нулю. Возможность растягиваться проявляется при минимальных нагрузках тока крови на створку [36].

Синусы Вальсальвы

Синусы Вальсальвы — расширенные участки КА, ограниченные створками и синотубулярным соединением [33]. На уровне основания они разделены между собой треугольниками Генле. Основная их роль — перераспределение напряжения крови во время диастолы и установление равновесного положения створок в систолу [14].

Синусы Вальсальвы служат переходным звеном между желудочком и аортой, в результате чего в своей гистологической структуре несут оба начала. Мышечные элементы ЛЖ создают лишь опору основанию КА, в основном на уровне правого коронарного синуса.

Синусы Вальсальвы состоят только из интимы и медии в проксимальном отделе, на уровне синотубулярного соединения добавляется адвентиция. Внутренний слой синусов покрыт, как и сосуды, эндотелием. Средний слой имеет циркулярные соединительнотканные структуры (коллаген, эластин), а также гладкие мышечные клетки. Адвентиция состоит преимущественно из коллагена I типа [36].

В общей структуре стоит отметить, что медия синусов Вальсальвы утолщена за счет увеличения количества коллагеновых волокон. В то же время по направлению от желудочка к аорте отмечается увеличение количества эластических волокон и уменьшение коллагеновых. Такое изменение приводит к увеличению функциональных возможно-

стей, так как коллаген «отвечает» за прочность и жесткость структуры, а эластин — за возможность растягиваться и «гасить» избыточное напряжение аорты во время систолы.

Существует три функционально идентичных синуса, при этом с анатомической точки зрения имеются их различия. От двух из них отходят коронарные артерии, поэтому они носят название левого и правого коронарных синусов, третий же принято называть некоронарным (см. рис. 5 на цв. вклейке). Если посмотреть анатомические атласы, то можно увидеть другое название, которое основывается на топографии синусов при взгляде на сердце сверху. Они будут носить название передний (для правого коронарного), левый задний (для левого коронарного) и правый задний (для некоронарного). Однако в хирургической практике удобней их называть коронарными и некоронарным синусами, так как это значительно облегчает навигацию. В норме и при различных аномалиях развития КА коронарные синусы будут прилежать к клапану легочного ствола; это называется облицовкой синусов аорты. В единичных случаях коронарные артерии могут отходить от «необлицованного» синуса аорты [23, 26]. По своим размерам синусы также неодинаковы: наибольшим по размерам является некоронарный, а наименьшим — левый коронарный синус [13]. Размеры синусов Вальсальвы нужно учитывать при планировании операции Якуба, предусматривающей протезирование последних.

Как отмечалось ранее, КА находится в центре сердца и связан со всеми его структурами (рис. 6). При развитии аневризм, вовлекающих синусы Вальсальвы, возможны разрыв одного из синусов и образование соустья с различными полостями сердца. Разрыв некоронарного синуса открывается внутрь правого или левого предсердий, разрыв левого коронарного синуса может прободать в левое предсердие или полость перикарда. В большинстве случаев происходит разрыв правого коронарного синуса, что ведет к прободению в правое предсердие или в выходной тракт ПЖ [22] (см. рис. 1 на цв. вклейке). Ввиду анатомической близости КА и правого предсердия имеется возможность легко формировать соустье между парапротезным пространством КА и правым предсердием, что применяется при операции Бенталла—де Боно для профилактики парапротезных гематом [6].

Треугольник, образованный левым коронарным и некоронарным синусами, является частью обширного участка на пути соединения АК и МК. При его удалении образуется окно, соединенное с поперечным синусом, который находится между задней поверхностью КА и передней стенкой левого предсердия [42]. Треугольник, образованный правым коронарным и некоронарным синусами, тесно связан с мембранозной частью МЖП. Его удаление создает окно между выходом из ЛЖ и правой стороной поперечного синуса. Третий треугольник, который разделяет два коронарных синуса, является наименее протяженным из трех. Чтобы обозначить место выхода при удалении этого треугольника, необходимо резецировать свободно стоящую мышечную часть выходного тракта ПЖ. При этом образуется «окно» между субаортальным участком выходного тракта ЛЖ и уровнем тканей, которые отделяют КА от легочной артерии.

Треугольники Генле являются фиброзными или фиброзно-мышечными компонентами КА и расположены между смежными сегментами фиброзного кольца и двумя



Рис. 6. **Схема топографии корня аорты.**

ЛКС — левая коронарная створка; НКС — некоронарная створка; ПКС — правая коронарная створка; МЖП — межжелудочковая перегородка; ЦФТ — центральное фиброзное тело.

створками АК [9]. Коллагеновые волокна располагаются в наружном слое этих структур, что обеспечивает поддерживающие свойства клапанного аппарата КА [7, 43].

Треугольник между левым коронарным и некоронарным синусами формирует часть аортомитральной занавески, которая гистологически представлена соединительной тканью и эквивалентна створкам МК. Треугольник между некоронарным и правым коронарными синусами соединяется с мембранозной частью МЖП, которая также состоит из соединительной ткани. Напротив, межкоронарный треугольник поддерживается как соединительной, так и мышечной тканью [10, 46]. Последние исследования показывают, что треугольники Генле обладают сложным цитоскелетом и имеют возможность сокращения за счет наличия вементина, десмина и гладких цепей α-миозина в своей структуре. Это способствует уменьшению нагрузки на КА и перераспределению ее на большую часть структур сердца [20].

Необходимо четко представлять пространственные взаимоотношения структур сердца с КА для понимая сути методик расширения «узкого» корня аорты (см. рис. 6). Фиброзное кольцо АК считается «узким» в случае, если его диаметр менее 21 мм, а площадь поверхности тела пациента более 1,7 м^2 [1, 27].

Наиболее часто применяемая методика расширения КА по Nicks (полезный периметр кольца АК увеличивается на 4,0—4,5 мм), предусматривающая рассечение КА через середину некоронарной створки до основания передней створки МК. Методика Manouguian предусматривает трансаннулярное рассечение через латеральную комиссуру и зону митрально-аортального контакта с переходом на начальную порцию передней створки МК, с возможным вскрытием крыши левого предсердия (метод позволяет расширить корень аорты на 7—8 мм). Наиболее агрессивная методика расширения КА — аортовентрикулопластика по Konno, т.е. продольное трансаннулярное рассечение КА и МЖП через выходной отдел ПЖ, что позволяет увеличить размер фиброзного кольца АК на 40—50% и имплантировать всем пациентам протезы более 21 мм [3].

Большое значение для хирургической практики имеет непрерывность митрально-аортального контакта. При декальцинации АК и передней створки МК может легко произойти перфорация последней. В данном случае можно ушить дефект передней створки МК нитью пролен 5/0.

К зоне митрально-аортального контакта прилежит участок мембранозной перегородки, фактически отделяющий на небольшом протяжении выходной тракт ЛЖ от полости правого предсердия и ПЖ. При наличии высоких перимембранозных дефектов МЖП небольшого диаметра они могут быть ушиты из трансаортального доступа несколькими П-образными швами на прокладках с выколом на фиброзное кольцо АК выше створок. Аналогично близость АК необходимо учитывать при операциях на МК. Так, при наложении швов на фиброзное кольцо МК в зоне его переднелатеральной комиссуры необходимо проявлять осторожность, чтобы не захватить в шов некоронарную створку АК, что приведет к ятрогенной аортальной недостаточности [8]. При значимой дилатации фиброзного кольца АК возможно протезирование МК трансаортальным доступом.

Взаимоотношение с проводящей системой сердца

Необходимо четко представлять взаимоотношение структур КА с проводящей системой сердца, потому что прошивание тканей в зоне прохождения пучка Гиса неминуемо приведет к нарушению ритма сердца.

Атриовентрикулярный узел расположен в стенке правого предсердия, немного дистальнее КА. Далее пучок Гиса идет к центральному фиброзному телу, располагающемуся на уровне треугольника, образованного правым коронарным и некоронарным синусами (см. рис. 5 на цв. вклейке) и формирующимся из соединения указанного треугольника с мембранозной частью МЖП. Дойдя до центрального фиброзного тела, пучок Гиса прободает его, в результате чего происходит изоляция проводящей системы. Находясь на передней поверхности гребня мышечной перегородки, пучок Гиса отдает ножки: левая веером раскидывается на стенке ЛЖ, в то время как правая проникает через мышечную перегородку и выходит на поверхности медиальнее папиллярных мышц.

При наложении швов на фиброзное кольцо, особенно после его декальцинации, с одной стороны, для надежности фиксации необходимо захватить в шов побольше тканей, а с другой стороны, возрастает риск травмы проводящих путей. Таким образом, становится понятной нецелесообразность наложения глубоких швов в зоне между правым коронарным и некоронарным синусами, а также грубой декальцинации в данной зоне. Подобные манипуляции могут привести к нарушению проводимости вплоть до полной поперечной блокады в послеоперационном периоде. В ряде ситуаций в зоне некоронарного синуса для надежной опоры протеза можно выводить фиксирующие клапан швы на наружную стенку аорты.

Двустворчатый клапан аорты

Распространенность двустворчатого АК в популяции составляет 1—2,5% [21]. Морфология створок АК может значительно разниться, они могут быть как одинаковыми, так и различаться [11].

В ряде случаев при формировании трех створок АК створки срастаются в эмбриогенезе и АК принимает вид двустворчатого. При этом чаще всего в ходе ревизии констатируют наличие трех нормально расположенных синусов Вальсальвы при наличии двух створок АК.

Формирование треугольников Генле также зависит от структуры створок и количества синусов Вальсальвы. При формировании двух створок АК высота треугольников Генле меньше, чем при ТК. Данное обстоятельство уменьшает подвижность створок [40]. Створки при аномалии называются передними и задними или левыми и правыми (в соответствии с их расположением). Переднезадние встречаются в 79% случаев, а коронарные артерии в таком случае отходят от одного (переднего) синуса [19]. При лево-правом расположении створок коронарные артерии отходят от обоих синусов.

В большинстве случаев двустворчатый АК не имеет специфических симптомов для человека, но по сравнению с нормальным трехстворчатым клапаном он чаще кальцинируется и приводит к формированию аневризм восходящей аорты [31].

По данным литературы можно констатировать, что двустворчатый АК служит одной из причин формирования аневризм и расслоений восходящей аорты. Остается нерешенным вопрос тактики хирурга при обнаружении двустворчатого АК интраоперационно, во время вмешательства по поводу аневризмы восходящей аорты. Если двустворчатый АК состоятелен и возраст больного на момент хирургического вмешательства старше 60 лет, логично сохранить нативный клапан, так как срок его службы будет больше ожидаемой продолжительности жизни пациента. Для пациентов моложе 50 лет вопрос о целесообразности сохранения двустворчатого АК либо его реимплантации в протез КА в настоящее время открыт.

Таким образом, КА является как бы центром сердца, находясь в тесной взаимосвязи с его структурами. Для планирования тактики операции и профилактики интраоперационных осложнений хирургу необходимо четко представлять особенности анатомии и синтопии КА. Дальнейшие наши исследования будут направлены на изучение анатомии КА в анатомическом театре с целью оптимизации хирургических технологий, используемых при патологии данной зоны.

ЛИТЕРАТУРА

1. *Давыдова Г.Б.* Клинико-гемодинамическая оценка протезирования аортального клапана протезами малого диаметра: Автореф. дис. ... канд. мед. наук. М 2001.
2. *Дземешкевич С.Л., Стивенсон Л.У., Алекси-Месхишвили В.В.* Болезни аортального клапана. Функция, диагностика, лечение. М: ГЭОТАР-Мед 2004.
3. *Караськов А.М., Чернявский А.М., Порханов В.А.* Реконструктивная хирургия корня аорты. Новосибирск: Гео 2006; 255.
4. *Константинов Б.А., Прелатов В.А., Иванов В.А. и др.* Клапаносберегающие реконструктивные операции в хирургии пороков сердца. М: Медицина 1989.

5. *Константинов Б.А., Сыченков И.А., Сагалевич В.М. и др.* Функциональная анатомия аортальных клапанов. Хирургия 1980; 2: 11—15.
6. *Константинов Б.А., Белов Ю.В., Кузнечевский Ф.В. А*невризмы восходящего отдела и дуги аорты. М: АСТ 2006; 184.
7. *Малиновский Н.Н., Константинов Б.А., Дземешкевич С.Л.* Биологические протезы клапанов сердца. М: Медицина 1988.
8. *Шихвердиев Н.Н., Марченко С.П.* Основы реконструктивной хирургии клапанов сердца. Ст-Петербург: Дитон 2007; 340.
9. *Anderson R.H., Devine W., Ho S.Y. et al.* The myth of the aortic annulus: the anatomy of the subaortic outflow tract. An Thorac Surg 1991; 52: 3: 640—646
10. *Anderson R.H.* Clinical anatomy of the aortic root. Heart 84; 670—673.
11. *Angelini A., Ho S.Y., Anderson R.H. et al.* The morphology of the normal aortic valve as compared with the aortic valve having two leaflets. J Thorac Cardiovasc Surg 1989; 98: 362—367.
12. *Antunes M.J.* The aortic valve: a never lasting mystery to surgeons. Eur J Cardiothorac Surg 2005; 28: 855—856.
13. *Berdajs D., Lajos P., Turina M.* The anatomy of the aortic root. Cardiovasc Surg 2002; 10: 320—327.
14. *Bellhouse B.J., Taibot L.* The fluid mechanis mof the aortic valve. J Fluid Mech 1969; 35: 4: 721—735.
15. *Borst H.G., Heineman M.K., Stole C.D.* Surgical Treatment of Aortic Dissection. New York: Churchill Livingstone Inc 1996.
16. *Brewer R.J., Deck D., Capati B. et al.*The dynamic aortic root its role in aortic valve function. J Thorac Cardiovasc Surg 1976; 72: 3: 413—417.
17. *Connolly H.M., Crary J.L., McGoon M.D. et al.* Valvular heart disease associated with fenfluramine-phentermine. N Engl J Med 1999; 337: 581—588.
18. *Dagum P., Green R., Nistal F.J. et al.* Diformation dynamic of the aortic root models and physiologic determinants. Circulation 1999; 100: 19: 54—62.
19. *Davies M.J.* Pathology of Cardiac Valves. London: Butterworths & Co 1980; 1—61.
20. *Dreger S.A., Taylor P.M., Chester A.H. et al.* Immunohistochemical characterization of the interleaflet triangle of the human aortic valve. J Heart Valve Dis 2003; 28.
21. *Edwards J.E.* The congenital bicuspid aortic valve. Circulation 1961; 23: 485—488.
22. *Feldman D.N., Roman M.J.* Aneurysms of the sinuses of Valsalva. Cardiology 2006; 106: 73—81.
23. *Garg A., Ogilvie B.C., McLeod A.A.* Images in cardiology. Anomalous origin of the left coronary artery from the non-coronary sinus of Valsalva. Heart 2000; 84: 136.
24. *Gross L., Kugel M.* Topographic anatomy and histology of the valves in the human heart. Am J Pathol 1931; 7: 445—473.
25. *Kunzelman K.S., Grande K.J., David T.E. et al.* Aortic root and valve relationships. Impact on surgical repair. J Thorac Cardiovasc Surg 1994; 107: 162—170.
26. *Liberman L., Pass R.H., Kaufman S. et al.* Left coronary artery arising from the non-coronarysinus: are recongenital coronary anomaly. Pediatr Cardiol 2005; 26: 672—674.
27. *Magowera G.L., Olear A.S., Moher T.D.* Patch enlargement of a narrow aortic annulus combined with implantation of the St. Jude Medical valve. J Thorac Cardiovasc Surg 1982; 84: 149—150.
28. *McAlpine W.A.* Heart and Coronary Arteries. Berlin: Springer-Verlag 1975; 9—26.
29. *Mercer J.L., Robotham K.* Acomparison between the inteland outlet diameters of the normal aortic valve. J Biomech 1992; 25: 1363—1365.
30. *Mercer J.L., Benedicty M., Bahnson H.T.* The movements of the dog's aortic valve studied by high speed cineangiography. The geometry and construction of the aortic leaflets. J Thorac Cardiovasc Surg 1973; 65: 4: 511—518.
31. *Nkomo V.T., Enriquez-Sarano M., Ammash N.M. et al.* Bicuspid aortic valve associated with aortic dilatation; a community-based-study. Arterioscler Thromb Vasc Biol 2003; 23: 351—356.
32. *Pretre R., Kadner A., Dave H. et al.* Tricuspidisation of the aortic valve with creation of a crown-like annulus is able to restore a normal valve function in bicuspid aortic valves. Eur J Cardiothorac Surg 2006; 29: 1001—1006
33. *Reid K.* The anatomy of the sinus of valsalva. Thorax 1970; 25: 1: 79—85.
34. *Roberts W.C.* The congenitally bicuspid aortic valve. A study of 85 autopsycases. Am J Cardiol 1970; 26: 72—83.
35. *Sauren W.M., Kuijpers W., Van Steenhoven A.A. et al.* Aortic valves histology and its relation with mechanics — preliminary report. J Biomech 1980; 13: 2: 97—104.
36. *Scott M., Vesely I.* Aortic valve cusp microstructure: the role of elastin. An Thorac Surg 1995; 60: 2: 391—394.
37. *Silver M.A., Roberts W.C.* Detailed anatomy of the normal functioning aortic valve in the heart of normal and weight. Am J Cardiol 1985; 55: 4: 454—461.
38. *Siew Yen Ho.* Structure and anatomy of the aortic root. Eur J Echocardiograp 2009;10: i3—i10.
39. *Smith A., Arnold R., Anderson R.H. et al.* Anomalous origin of the left coronary artery from the pulmonary trunk. Anatomic findings in relation to pathophysiology and surgical repair. J Thorac Cardiovasc Surg 1989; 98: 16—24.
40. *Stamm C., Li J., Ho S.Y. et al.* The aortic root in supravalvular aortic stenosis: the potential surgical relevance of morphologic findings. J Thorac Cardiovasc Surg 1997; 114: 16—24.
41. *Sutton J.P., Ho S.Y., Anderson R.* The forgotten interleaflet triangles: a review of the surgical anatomy of the aortic valve. Ann Thorac Surg 1995; 59: 2: 419—427.
42. *Thubrikar M.J., Labrosse M.R., Zehr K.J. et al.* Aortic root dilatation may alter the dimensions of the valve leaflets. Eur J Cardiothorac Surg 2005; 28: 850—855.
43. *Thubrikar M.J., Nolas S.P., Aouad J. et al.* Stress sharing between the sinus and leaflets of canine aortic valve. Ann Thorac Surg 1986; 42: 4: 434—440.
44. *Walmsley R.* Anatomy of left ventricular outflow tract. Br Heart J 1979; 41: 263—267.
45. *Walmsley T.* The heart. In: Quain's Elements of Anatomy. Eds. T. Sharpey-Schaffer, J. Symington, T.H. Bryce. London: Longmans, Green&Co 1929; 42—53.
46. *Yacoub M.H., Kilner P.J., Birks E.J. et al.* The aortic outflow and root: a tale of dynamism and cross talk. Ann Thorac Surg 1999; 68: S37—S43.

Поступила 15.01.12

К статье *Ю.В. Белова, Р.Н. Комарова и соавт.* «Анатомические особенности корня аорты с хирургических позиций»

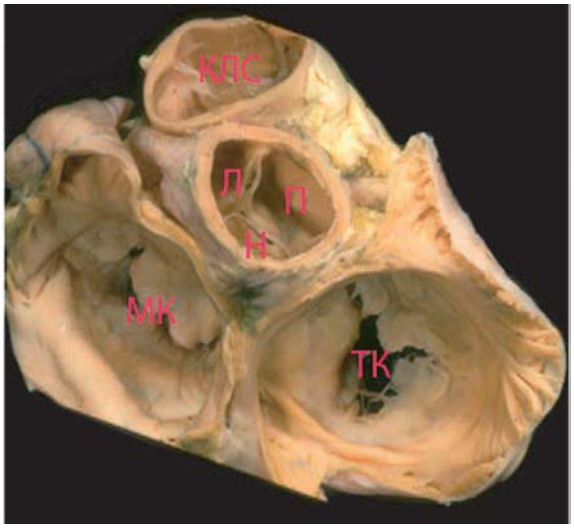

***Рис. 1.* Фиброзный каркас сердца [10].**
МК — митральный клапан; ТК — трикуспидальный клапан; КЛС — клапан легочного ствола; Л — левая коронарная створка; П — правая коронарная створка; Н — некоронарная створка.

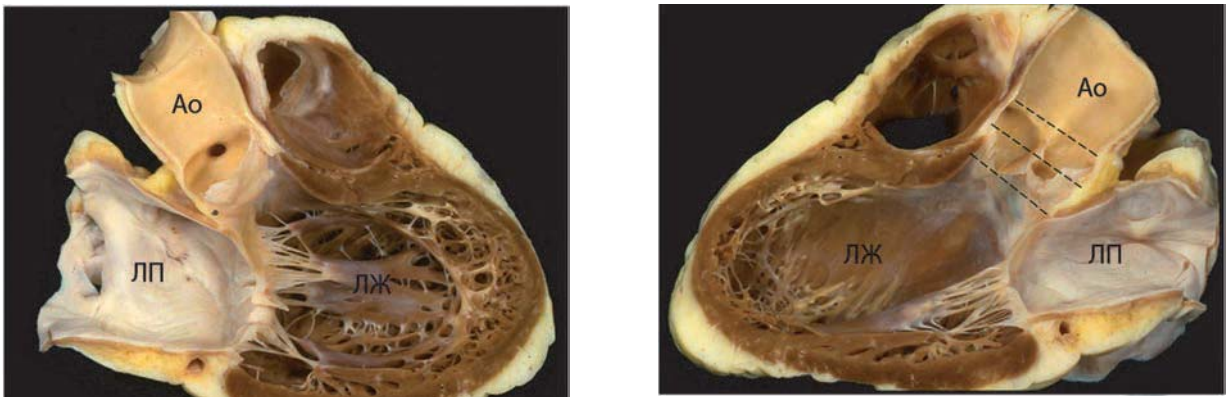

а б

***Рис. 2.* Сердце в разрезе [39].**
а — фиброзные структуры передней и верхней стенки ЛЖ; б — структуры нижней стенки ЛЖ, пунктиром показаны три уровня корня аорты. ЛЖ — левый желудочек; ЛП — левое предсердие; Ao — аорта.

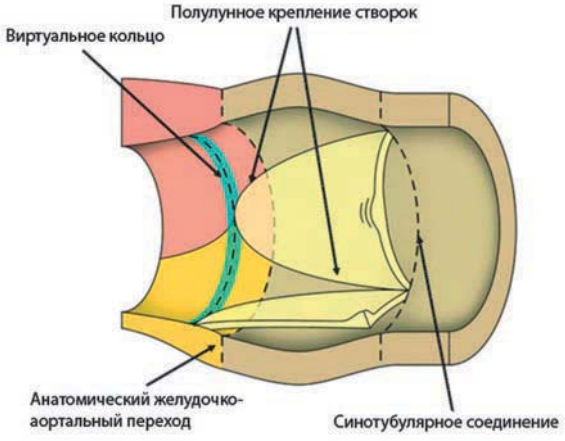

***Рис. 3.* Схематическое изображение корня аорты [10].**

К статье *Ю.В. Белова, Р.Н. Комарова и соавт.* «Анатомические особенности корня аорты с хирургических позиций» *(продолжение)*

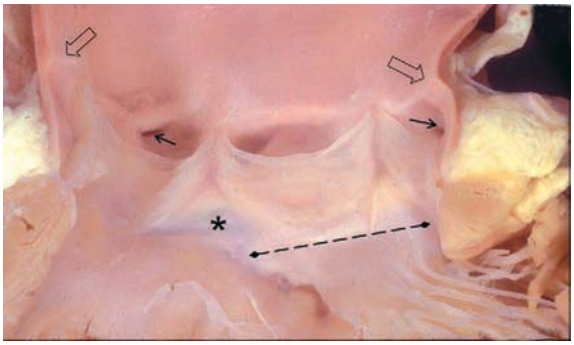

Рис. 4. **Корень аорты [39].**
Маленькими стрелками указаны устья коронарных артерий, большими — места крепления створок и синотубулярный гребень, * отмечен треугольник Генле, пунктирная линия указывает на фиброзный аортомитральный переход.

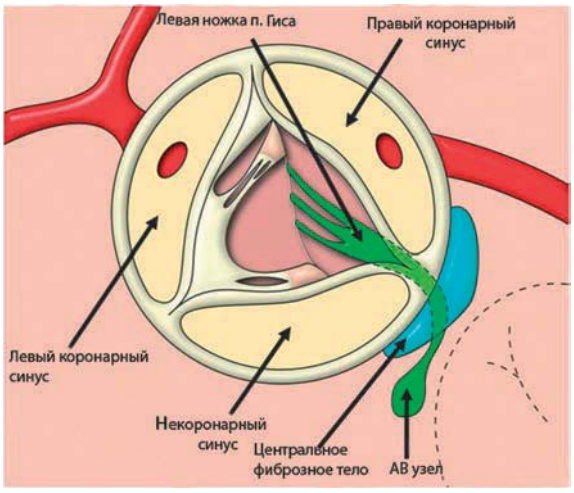

Рис. 5. **Взаимоотношение корня аорты и проводящей системы сердца [10].**
АВ — атриовентрикулярный; п. Гиса — пучок Гиса.

К статье *А.М. Чернявского и соавт.* «Хирургическая техника экстравальвулярного протезирования восходящего отдела аорты с использованием протеза с синусами Вальсальвы»

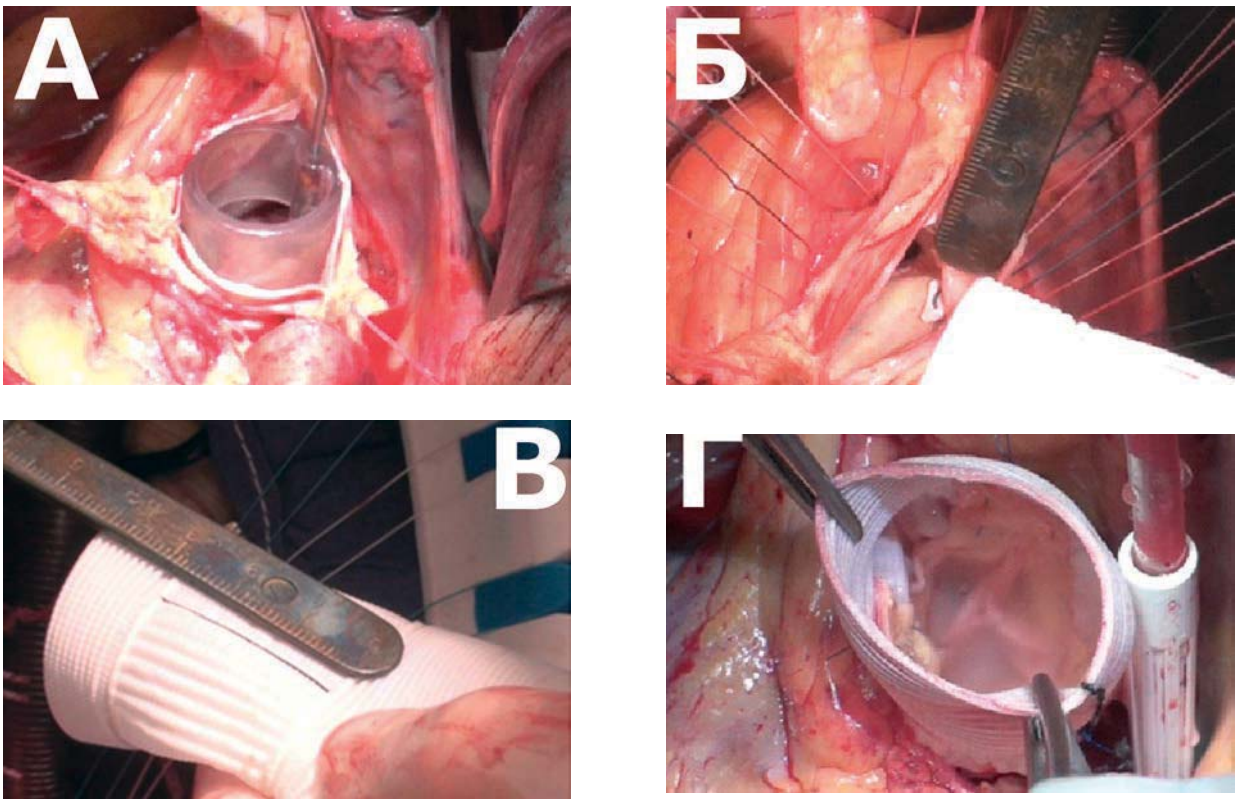

Рис. 2. **Техника экстравальвулярного протезирования восходящего отдела аорты (операция Дэвида).**
А — измерение диаметра фиброзного кольца аортального клапана стандартным калибратором; Б — измерение высоты комиссуральных стоек; В — выкраивание протеза необходимой длины; Г — гидравлическая проба.