Оптимизация тактики хирургического лечения больных с постинфарктными аневризмами левого желудочка

К.О. БАРБУХАТТИ, Г.Н. АНТИПОВ, П.П. ЯБЛОНСКИЙ, В.А. ПОРХАНОВ

Optimization of surgical tactics in treatment of postinfarction left ventricular aneurysms

K.O. BARBUKHATTI, G.N. ANTIPOV, P.P. YABLONSKIY,V.A. PORKHANOV

Краевая клиническая больница №1 — Центр грудной хирургии, кафедра кардиологии и кардиохирургии КГМУ, Россия, Краснодар

Проанализированы результаты применения различных методов реконструкции при постинфарктных переднесептальных аневризмах левого желудочка (ЛЖ). С января 2005 г. по июль 2007 г. по поводу аневризм ЛЖ оперированы 165 пациентов. Линейная пластика ЛЖ по Cooley выполнена у 80 пациентов, эндовентрикулопластика по Dor — у 59, аутовентрикулопластика по Stoney — у 26. Проанализированы данные до операции и после нее в период наблюдения до 5 лет. По результатам эхокардиографии выявлено улучшение сократимости ЛЖ после операции независимо от используемой техники пластики ЛЖ. Летальность составила 1,82% (умерли 3 пациента). Различий по летальности при выполнении различных вариантов пластики не выявлено. Показана эффективность различных методов пластики аневризмы при дифференцированном подходе к выбору метода реконструкции.

Ключевые слова: ишемическая болезнь сердца, постинфарктная аневризма левого желудочка, пластика левого желудочка.

Results of different methods of reconstruction for antero-septal left ventricular (LV) aneurysms were analyzed. 165 patients were operated for LV aneurysms from January 2005 to July 2007. Linear closure (Cooley) was performed in 80 patients, endoventriculoplasty (Dor) — in 59 patients, autoventriculoplasty (Stoney) — in 26 patients. The follow-up period was up to 5 years. Echocardiography showed the improvement in LV contractility in all patients regardless of surgical technique. Mortality amounted 1.82% (3 patients). There was no difference in mortality in different groups. Efficacy of various methods of aneurysm plasty is showed in case of differential approach to choice of reconstruction technique.

Key words: coronary heart disease, postinfarction left ventricular aneurysm, left ventricular plasty.

Одним из частых и грозных осложнений ишемической болезни сердца (ИБС) является инфаркт миокарда (ИМ), приводящий в 8,5—34% случаев к формированию постинфарктной аневризмы левого желудочка (ЛЖ) [1, 5, 11]. По данным исследования CASS (Coronary Artery Surgery Study) [19], при вентрикулографии это осложнение выявляется в 7,6% случаев. Формирование аневризмы ЛЖ значительно ухудшает прогноз ИБС [1, 6, 18]. В 85—88% случаев аневризма располагается по передней, переднебоковой стенке ЛЖ или в области его верхушки [11], что соответствует частоте атеросклеротического поражения и тромбоза передней межжелудочковой артерии.

Хирургическая тактика при лечении аневризм ЛЖ в литературе разделена на два подхода: 1 — линейная пластика ЛЖ (пластика с/без укрывания места прикрепления тромба); 2 — геометрическая пластика ЛЖ (заплата/Стоуни, Жатене-Дор) [7, 19, 22—28].

В 1958 г. D. Cooley впервые выполнил резекцию аневризмы с линейной пластикой в условиях искусственного кровообращения (ИК) [2]. Стремление улучшить результаты хирургического лечения привело к разработке и внедрению в клиническую практику новых способов пластики ЛЖ с сохранением его правильной геометрии: в 1973 г. W. Stoney и соавт. [12] предложили антеросептальную аутопластику ЛЖ. В 1997 г. в НИИПК им. акад. Е.Н. Мешалкина (Новосибирск) хирурги сохранили основную идею метода Stoney (выключение аневризматически измененной межжелудочковой перегородки — МЖП из полости ЛЖ), видоизменили технологию операции и назвали ее аутовентрикулопластикой [5]. В дальнейшем мы будем придерживаться такого определения этого вида вмешательства.

В 1984 г. V. Dor и соавт. [18] предложили метод резекции аневризмы с последующей эндовентрикулопластикой с помощью синтетической (дакроновой) или аутоэндокардиальной заплаты. В том же году отечественные хирурги под руководством Б.В. Петровского проанализировали опыт реконструкций МЖП при аневризме ЛЖ и предложили ряд вмешательств для достижения оптимальных результатов при хирургической коррекции данной патологии [4]. В 1985 г. A. Jatene представил интравентрикулярную пластику МЖП и передней стенки ЛЖ с использованием кисетного шва и наружной циркулярной заплаты [2, 20]. В настоящее время не существует общепринятого подхода к выбору оптимального метода пластики ЛЖ.

Цель настоящего исследования — оценить функцию и геометрию ЛЖ у пациентов с постинфарктными аневризмами ЛЖ до хирургической реконструкции с применением различных методов и после нее, проанализировать наш подход к лечению этой тяжелой патологии.

© Коллектив авторов, 2012

Kardiol serdečno-sosud hir 2012; 2: 24

305041 Курск, ул. К. Маркса, 3

Материал и методы

Проанализированы результаты лечения 165 пациентов, оперированных в клинике с января 2005 г. по июль 2007 г. (2,5 года) по поводу аневризм ЛЖ (7,8% от всех больных ИБС). Этот период выбран из-за возможности оценки отдаленных результатов, а также спектра представленных операций. В исследование включены случаи переднесептальных аневризм, во-первых, как наиболее часто встречающихся аневризм ЛЖ (в нашем исследовании 93,7% всех аневризм), а во-вторых, из-за теоретических вопросов, которые не относятся к ложным аневризмам ЛЖ боковой и нижней локализации.

В исследование вошли 155 мужчин и 10 женщин в возрасте от 30 до 72 лет, средний возраст 55±8,2 года. Наибольшее число составили пациенты в возрасте от 41 года до 60 лет (85%). Средний функциональный класс (ФК) стенокардии составил 2,6±0,9, средний ФК сердечной недостаточности (СН) по классификации NYHA — 2,8±0,7, среднее число ИМ — 1,3±0,7. Средний показатель глобальной фракции выброса (ФВ) — 38±5,7% (минимальный — 16%). Тромбы в полости ЛЖ выявлены у 113 (68,5%) пациентов. Сроки между ИМ и операцией варьировали от 2 мес до 17 лет. При определении этого срока у больных с повторными ИМ отсчет начинали со времени после трансмурального ИМ. Средний интервал между ИМ и операцией составил 30,7 мес. Большинство (63,6%) больных оперировались в сроки до 1 года после ИМ.

Реконструкция ЛЖ выполнена методом линейной пластики по Cooley у 80 пациентов, эндовентрикулопластики по Dor — у 59, аутовентрикулопластики по Stoney — у 26.

Хирургическая техника. Все операции выполнены с ИК в условиях нормотермии/умеренной гипотермии с использованием фармакохолодовой кардиоплегии (кустодиол). После пережатия аорты параллельно передней нисходящей артерии, отступя 2 см от нее, рассекали полость аневризмы. Производили ревизию внутрисердечных структур, границ аневризмы, определяли ее распространение на МЖП и основание папиллярных мышц. При наличии тромба его удаляли, особенно из той части ЛЖ, которую не планировали резецировать или выключать при пластике. Реконструкцию аневризмы ЛЖ выполняли с применением одного из описанных ниже видов техники. Таким образом, окончательное решение о варианте коррекции аневризмы принимали после вскрытия полости ЛЖ. После окончания хирургического этапа по реконструкции аневризмы ЛЖ накладывали дистальные коронарные анастомозы (шунтировали артерии со стенозами более 50% и просветом более 1,0 мм). Митральную коррекцию выполняли через левопредсердный доступ при митральной регургитации III—IV степени. После восстановления деятельности сердца при боковом отжатии аорты формировали проксимальные коронарные анастомозы.

Спектр выполненных хирургических вмешательств представлен в табл. 1.

Линейная пластика (см. рисунок, а и далее на цв. вклейке) выполнена 80 пациентам. Этот вид пластики подразумевает ушивание краев раны с целью небольшой редукции полости ЛЖ, удаления тромботических масс. Ушивание разреза двухрядным швом, прокладки из аутоперикарда или синтетической ткани не применяли. Пластику выполняли при необходимости выключения 40—50 мл^3 объема ЛЖ. Учитывая высокую частоту повторного образования тромбов после удаления их при линейной пластике, в последнее время мы стали использовать заплату из аутоперикарда для укрывания площадки фиксации тромбов.

Таблица 1. **Спектр выполненных хирургических вмешательств (*n*=165)**

Вид операции	Число	
	абс.	%
Линейная пластика (по Cooley)	80	48,5
Эндовентрикулопластика (по Dor)	59	35,8
Аутовентрикулопластика (по Stoney)	26	15,7
Тромбэктомия из левого желудочка	113	68,5
Реваскуляризация миокарда	153	92,7
Эндартерэктомия	5	3,0
Пластика митрального клапана	4	2,4
Протезирование аортального клапана	1	0,6

Ауто- или эндовентрикулопластику выполняли при необходимости выключения более 50 мл^3 объема ЛЖ, в случаях с большим распространением зоны ИМ на МЖП.

Технические аспекты операции эндовентрикулопластики заплатой (см. рисунок, б) широко описаны в доступной литературе авторами методов и их последователями. Опишем нашу оптимизированную методику при выполнении этого вмешательства. После удаления тромбов из полости ЛЖ визуально отмечаем линию фиксации заплаты, ориентировочно вблизи демаркационной зоны. Выкраиваем заплату в виде овала с соотношением длина — ширина 2:1, на 30—40% меньше диаметра линии фиксации. Это предполагает кисетирование полости при фиксации заплаты, что исключает необходимость использования шва Жатене. На начальных этапах мы использовали кисетный шов Жатене, однако постепенно пришли к выводу, что в нем нет необходимости при такой форме и размере заплаты. Заплату фиксируем под углом к МЖП, уходя к верхней части противоположного края вентрикулотомии, длинную ось заплаты располагаем вдоль МЖП. В качестве заплаты используем ауто- или ксеноперикард (15,2% случаев), синтетические материалы — Gore-Tex (20,4%), Vascutek (59,3%) , PTFE (5,1%). Заплату фиксируем нитью пролен 2-0, ушиваем края ЛЖ нитью пролен 0-0. Во всех случаях остатки аневризмы ушиваем двухрядным швом над заплатой, иногда иссекая излишний рубец.

При выполнении аутовентрикулопластики (см. рисунок, в, г) аневризму широко вскрываем в продольном направлении на расстоянии 1,5—2,0 см от проекции передней нисходящей артерии. В зависимости от размеров аневризмы разрез доходит до угла отхождения I или II диагональной ветви. При необходимости аневризматический край напротив МЖП иссекаем с оставлением у свободного края части рубцово-измененного миокарда. Свободный наружный край раны желудочка подшиваем к МЖП непрерывным обвивным швом. У верхнего угла вентрикулотомии нить выкалываем наружу со стороны

МЖП. При этом одновременно с герметизацией ЛЖ свободный край стенки ЛЖ вместе с папиллярными мышцами подтягивается к МЖП, нормализуются соотношения оси папиллярных мышц и плоскости кольца митрального клапана, восстанавливается правильная форма ЛЖ. После завершения первого ряда шва свободный край МЖП подшиваем к фиброзно-измененному миокарду ЛЖ, закрывая ранее наложенный шов и создавая таким образом дупликатуру тканей аневризмы ЛЖ. Таким способом удается добиться полной герметизации ЛЖ, восстановления правильной его геометрии с выключением из полости ЛЖ аневризматически измененной части МЖП.

Отдаленные результаты операций анализировали в сроки до 5 лет (в среднем 27±12 мес).

Статистическую обработку данных проводили с использованием программы Statistica 6.0 [3]. Использовали F-критерий Фишера, критерий Колмогорова—Смирнова, t-критерий Стьюдента, критерий Манна—Уитни. Качественные признаки анализировали с помощью критерия χ^2. Актуарную выживаемость определяли с помощью метода Каплана—Мейера. Различия считали статистически значимыми при $p<0,05$ [3].

Результаты

Сразу после операции отмечалось значительное улучшение показателей внутрисердечной гемодинамики после всех видов реконструкций. Средний ФК стенокардии уменьшился с 2,6±0,9 до 1,4±0,8 ($p<0,001$), средний ФК СН по классификации NYHA — с 2,8±0,7, до 1,8±0,7 ($p<0,001$). Улучшение сократимости ЛЖ после операции отмечено при всех вариантах пластики ЛЖ. Наряду с индексом относительной толщины стенки ЛЖ и миокардиальным стрессом в наибольшей степени отражает процесс ремоделирования сердца индекс сферичности [1, 23], который варьирует от 1 (эллипс) до 0 (сфера) [14]. Изменения эхокардиографических показателей представлены в табл. 2.

По данным разных авторов [13, 22, 26], тромбоэмболия наблюдается у 2—5% больных с аневризмой ЛЖ. Несмотря на то что частота тромбоза аневризм в нашем исследовании была высокой (68,5%), тромбоэмболические осложнения встречались относительно редко. У 6 (3,6%) пациентов были выявлены остаточные явления перенесенного ранее острого нарушения мозгового кровообращения, причиной которого была артериальная тромбоэмболия, а после операции в отдаленные сроки наблюдения — у 11 (6,6%).

Средняя длительность операции составила 183±28,2 мин, ишемии миокарда — 60,0±16,7 мин, ИК — 85,2±20,6 мин. Объем кровопотери во время операции в среднем достигал 255±47,8 мл, в 1-е сутки после операции — 347,9±180,4 мл. В 2 (1,2%) случаях ближайший послеоперационный период осложнился кровотечением, потребовавшим повторной операции.

Продолжительность искусственной вентиляции легких (ИВЛ) после операции в среднем составила 16,2±13,4 ч. Ранняя экстубация в течение 4—8 ч после операции осуществлена у 22 больных, от 8 до 24 ч — у 123. Продленная ИВЛ (более 24 ч) потребовалась 17 пациентам. Средняя продолжительность ИВЛ после различных видов пластики ЛЖ практически не различалась и составила при линейной пластике 15,3±7,9 ч, при аутовентрикулопластике — 16,7±14,9 ч, при эндовентрикулопластике — 16,7±16,2 ч. Для продления ИВЛ в 4 случаях потребовалось наложение трахеостомы.

Летальность составила 1,8% (умерли 3 пациента); у всех умерших ФВ до операции составляла менее 30%. Существенного различия по летальности при разных методах пластики не выявлено.

Внутриаортальная баллонная контрпульсация использовалась у 5 (3%) пациентов, из них 3 выписались. В 1 случае после выполнения эндовентрикулопластики из-за оставшейся малой полости ЛЖ пришлось повторно начинать ИК и осуществить конверсию эндовентрикулопластики в линейную пластику.

Острое нарушение мозгового кровообращения осложнило течение ближайшего послеоперационного периода у 7 (4,3%) пациентов. Тяжелая постгипоксическая энцефалопатия лишь в одном случае явилась следствием выраженной СН и послеоперационного кровотечения. С остаточными явлениями в виде гемиплегии и афазии выписаны 2 пациентов.

Общая 5-летняя выживаемость составила 89,6%.

***Таблица 2*. Динамика эхокардиографических показателей после различных вариантов операций**

Вариант пластики	Показатель	Исходно	Через 7—10 сут после операции	Через 6 мес — 1 год после операции
Линейная	ФВ,%	39,0±6,0	40,0±5,4	39,3±5,7
	КДР, мм	57,7±4,5	56,6±3,9	57,2±4,1
	КДО, мл	183,6±28,3	152,6±23,7*	172,5±26,3
	ИС	0,72±0,08	0,73±0,07	0,71±0,06
По Dor	ФВ,%	35,2±6,3	41,7±6,1*	39,7±5,8
	КДР, мм	60,4±4,2	56,7±4,6	58,3±4,8
	КДО, мл	207,8±35,8	155,7±78,5*	168,9±49,8
	ИС	0,68±0,07	0,60±0,09	0,63±0,06
По Stoney	ФВ,%	36,0±5,1	42,1±6,1*	40,8±5,5
	КДР, мм	60,5±4,8	56,3±4,2	57,1±4,5
	КДО, мл	198,0±30,4	156,3±18,4*	163,5±20,7
	ИС	0,71±0,08	0,74±0,07	0,73±0,08

Примечание. ФВ — фракция выброса; КДР — конечный диастолический размер; КДО — конечный диастолический объем; ИС — индекс сферичности; *$p<0,05$ по сравнению с исходным показателем.

Обсуждение

Одной из основных проблем при хирургическом лечении аневризмы ЛЖ остается довольно высокая летальность, которая, по данным разных авторов [5, 6, 11], варьирует от 2 до 19% и в последнее время составляет в среднем 3—7%. Главной причиной операционной летальности служит левожелудочковая недостаточность, которая является причиной смерти в 65—90% случаев [22, 26].

Наиболее типичными послеоперационными осложнениями хирургического лечения аневризм при всех видах пластики ЛЖ являются низкий сердечный выброс, желудочковые аритмии и дыхательная недостаточность [22, 26]. Низкий сердечный выброс в нашем исследовании развился у клинически тяжелых больных с исходно выраженной СН IV ФК по классификации NYHA, ФВ ЛЖ ниже 30%, митральной регургитацией IV степени. Опасность развития послеоперационной острой СН можно прогнозировать при конечном диастолическом объеме (КДО) ЛЖ более 200 мл, конечном систолическом объеме более 100 мл, конечном диастолическом давлении ЛЖ более 20 мм рт.ст., ФВ ЛЖ <40%, многососудистом поражении коронарных артерий, выраженной митральной регургитации [22, 24—28].

Существует множество подходов к выбору тактики при пластике аневризм ЛЖ, большинство из которых основаны на субъективной оценке того или иного хирурга. В настоящее время не существует общепринятого способа определения оптимального объема ЛЖ, который необходимо оставить при хирургической реконструкции постинфарктной аневризмы сердца [5, 6]. Проблема обусловлена следующими моментами: сложность внутренней геометрии полости ЛЖ, различной выраженности внутриполостной рельеф, различная степень повреждения стенки ЛЖ и разная стадия ремоделирования, компенсации/декомпенсации. Все это отражается на параметрах гемодинамики и, соответственно, на результатах эхокардиографии, которая была и остается первым по значимости методом визуализации при всех видах патологии сердца. Так, КДО ЛЖ в двух- и четырехкамерной проекциях различается на 10—13%, не говоря о разных методах расчета.

Исходя из изложенного, сложно рассчитать размер заплаты и линию внутрижелудочковой имплантации. В монографии А.М. Чернявского [5] приводятся формулы расчета размера заплаты, используемой при эндовентрикулопластике и расчета должного КДО. При ремоделировании мы использовали лишь формулу расчета должного конечного диастолического объема, хотя и она представляется довольно относительной:

$$\text{ОКДО ЛЖ} = \text{УО} / \text{ФВсЛЖ} = \text{УИ} \cdot S / \text{ФВсЛЖ},$$

где ОКДО ЛЖ — оптимальный конечный диастолический объем левого желудочка (мл); УО — ударный объем (мл); УИ — ударный индекс (мл/м^2); S — площадь поверхности тела (м^2); ФВсЛЖ — фракция выброса сокращающейся части ЛЖ.

T. Witkowski и соавт. [32] используют внутрижелудочковый сайзер (TRISVR; Chase Medical, Richardson, TX) с объемом заполнения 55 мл/м^2 соответственно площади поверхности тела.

P. Zhang и соавт. [33] проверили гипотезу, что операция Dor уменьшает объем ЛЖ, увеличивает эластичность и сохраняет функцию желудочка. Авторы использовали заплаты из дакрона, размер которых выбирали из расчета 50% от размеров области инфаркта («шеи»). По их данным через 2 нед после операции конечный систолический объем и КДО ЛЖ уменьшились, ударный объем и ФВ плавно увеличивались к 6-й неделе. Авторы считают, что изменения КДО при этой операции более стабильны, чем при линейной пластике.

Реконструкция ЛЖ приводит к изменению формы и геометрии полости ЛЖ. Однако эти изменения не равнозначны. После эндовентрикулопластики уменьшается продольный размер ЛЖ при незначительном изменении конечного диастолического размера (форма ближе к сфере). При аутовентрикулопластике в большей степени уменьшается конечный диастолический размер ЛЖ (форма ближе к эллипсу), что и отражается на индексе сферичности [1, 5, 29]. Ближе к эллипсу получены результаты после пластики по Stoney. Это подтверждают исследования многих авторов [12, 24, 31]. Согласно данным магнитно-резонансной томографии эта «забытая» техника особенно эффективна при больших переднеперегородочных аневризмах [16, 31].

Парадоксальное движение МЖП снижает насосную функцию сердца, на рубцовой ее части могут формироваться тромбы, поражение МЖП может приводить к блокаде ножек пучка Гиса, в острый период ИМ возможен разрыв перегородки. Поэтому принцип адекватности коррекции аневризм сердца требует выполнения пластической операции на МЖП при ее постинфарктном изменении [4]. Эту роль в нашем исследовании выполняют заплата при эндовентрикулопластике, которая глубоко фиксируется на МЖП, а также метод аутовентрикулопластики.

Наличие тромба в полости аневризмы ЛЖ является спорным показанием к операции. Риск тромбоэмболии у больных с аневризмами в общем низок и составляет 0,35% на пациента в год [27]. Риск тромбоэмболий максимален на 5—20-е сутки ИМ, затем он резко снижается; чем более подвижен тромб и чем более неровна его поверхность, тем выше риск тромбоэмболий [7]. Вероятно, ответ на этот вопрос даст проводимое многоцентровое исследование STICH (Surgical Treatment for Ischemic Heart Failure) [26, 32]. Укрывание места фиксации тромбов ведет к снижению риска образования тромбов в ЛЖ после операции и в отдаленные сроки.

Сопутствующие аневризме ЛЖ стенозы коронарных артерий >50% служат показанием к дополнительной реваскуляризации миокарда. Кроме того, при бессимптомных аневризмах критическое сужение коронарных артерий также должно служить показанием к операции. В этом случае аневризмэктомия может являться дополняющей процедурой. Вмешательство на митральном клапане может быть показано при митральной регургитации III—IV степени [9, 14, 26—30].

Оптимальным для хирургического вмешательства считается срок спустя 2—3 мес после ИМ [1, 5]. Однако при угрожающих жизни осложнениях ИМ, таких как разрыв стенки ЛЖ, ложная аневризма ЛЖ, постинфарктный дефект МЖП, не купирующиеся медикаментозно желудочковые тахиаритмии, операция может выполняться в экстренном порядке. Операция в остром или подостром периоде ИМ может быть необходима при возникновении ранней постинфарктной стенокардии.

Таким образом, оптимизация хирургического лечения аневризм ЛЖ заключается в следующем: 1) укрывание места крепления тромбов при линейной пластике заплатой из аутоперикарда; 2) использование при эндовентрикулопластике заплаты описанной формы и размеров для придания эллиптической формы ЛЖ, уменьшения КДО и реконструкции МЖП; 3) шунтирование коронарных артерий со стенозами более 50% и просветом более 1,5 мм; 4) пластика митрального клапана при митральной регургитации III—IV степени.

По данным большинства авторов [5, 15, 26—28], нет значимых различий по летальности при различных вариантах пластики ЛЖ. Однако у пациентов со значительной дисфункцией ЛЖ особенно хорошие результаты дают ауто- и эндовентрикулопластика [10—18]. Кроме того, согласно данным разных авторов, улучшение клинического статуса пациентов не зависит от типа пластики [10, 14, 16]. Хирургическое лечение аневризм ЛЖ — единственный патогенетический способ профилактики прогрессирования дилатации ЛЖ и ухудшения состояния кровообращения [26, 32]. Описанные нами подходы к хирургической реконструкции позволяют добиться хороших результатов. Нельзя абсолютизировать любой из методов пластики ЛЖ, дифференцированный подход — ключ к правильному лечению больных.

ЛИТЕРАТУРА

1. *Белов Ю.В., Вараксин В.А.* Постинфарктное ремоделирование левого желудочка сердца. От концепции к хирургическому лечению. М: ДеНово 2002; 194.
2. *Бокерия Л.А., Работников В.С., Глянцев С.П.* Очерки истории коронарной хирургии. М: Изд-во НЦССХ им. А.Н. Бакулева 2002; 244.
3. *Боровиков В.П.* Statistica — Статистический анализ и обработка данных в среде Windows. М: Филинъ 1997; 608.
4. *Петровский Б.В., Константинов Б.А., Шабалкин Б.В., Белов Ю.В.* Диагностические и хирургические аспекты патологии межжелудочковой перегородки при постинфарктных аневризмах сердца. Грудная хир 1984; 3: 5—9.
5. *Чернявский А.М., Караськов А.М., Марченко А.В. и др.* Реконструктивная хирургия постинфарктных аневризм левого желудочка. Новосибирск: Филиал «Гео» 2003; 320.
6. *Чернявский А.М., Марченко А.В., Хапаев С.А. и др.* Отдаленные результаты хирургического лечения постинфарктных аневризм в зависимости от вида пластики левого желудочка. Патол кровообращ и кардиохир 2002; 4: 52—55.
7. *Шиллер Н., Осипов М.А.* Клиническая Эхокардиография. М: Практика 2005; 344.
8. *Antunes E., Silva R., Ferrão de Oliveira et al.* Left ventricular aneurysms: early and long-term results of two types of repair. Eur J Cardiothor Surg 2005; 27: 210—215.
9. *Barletta G., Toso A., Bene R.D., Dor V.* Preoperative and late postoperative mitral regurgitation in ventricular reconstruction: role of local left ventricular deformation. Ann Thorac Surg 2006; 82: 2102—2110.
10. *Cherniavsky A.M., Karaskov A.M., Marchenko A.V. et al.* Preoperative modeling of an optimal left ventricle volume for surgical treatment of ventricular aneurysms. Eur J Cardiothorac Surg 2001; 20: 777—782.
11. *Cohn L.H.* Cardiac surgery in the adult, 3rd ed. McGraw-Hill 2008; 803—822.
12. *Coltharp W.H., Hoff S.J., Stoney W.S. et al.* Ventricular aneurysmectomy. A 25-year experience. Ann Surg 1994; 219: 707—712.
13. *Di Mattia D., Di Biasi P., Salati M. et al.* Surgical treatment of left ventricular post-infarction aneurysm witn endoventriculoplasty: late clinical and functional results. Eur J Cardiothorac Surg 1999; 15: 413—419.
14. *Di Donato M., Sabatier M., Dor V. et al.* Effect of the Dor procedure on left ventricular dimension and shape and geometric correlates of mitral regurgitation one year after surgery. J Thorac Cardiovasc Surg 2001; 121: 91—96.
15. *Dor V., Saab M., Coste P. et al.* Endoventricular patch plasties with septal exclusion for repair of ischemic left ventricle: technique; results and indications from a series of 781 cases. Jpn J Thorac Cardiovasc Surg 1998; 46: 5: 389—398.
16. *Dor V., Sabatier M., Montiglio F. et al.* Endoventricular patch reconstruction of ischemic failing ventricle. A single center with 20 years experience. advantages of magnetic resonance imaging assessment. Heart Fail Rev 2004; 9: 4: 269—286.
17. *Dor V., Sabatier M., Montigilio F. et al.* Efficacy of endoventricular patch plasty in large postinfarction akinetic scar and severe left ventricular dysfunction: comparison with a series of large dyskinetic scars. J Thorac Cardiovasc Surg 1998; 116: 50—59.
18. *Dor V., Saab M., Coste P. et al.* Left ventricular aneurysm: a new surgical approach. Thorac Cardiovasc Surg 1989; 37: 11—19.
19. *Faxon D.P., Ryan T.J., David K.B.* Prognostic significance of angiographically documented left ventricular aneurysm from the Coronary Artery Surgery Study (CASS). Am J Cardiol 1982; 50: 157.
20. *Jatene A.D.* Left ventricular aneurysmectomy. Resection or reconstruction. J Thorac Cardiovasc Surg 1985; 89: 321—331.
21. *Kawata T., Kitamura S., Kawachi K.* Systolic and diastolic function after patch reconstruction of left ventricular aneurysms. Ann Thorac Surg 1995; 59: 2: 403—407.
22. *Lundblad R., Abdelnoor M., Svennevig J.L.* Repair of left ventricular aneurysm: surgical risk and long-term survival. Ann Thorac Surg 2003; 76: 719.
23. *Marchenko A.V., Cherniavsky A.M., Volokitina T.L. et al.* Left ventricular dimension and shape after postinfarction aneurysm repair. Eur J Cardio-thor Surg 2005; 27: 475—480.
24. *Mickleborough L.L., Maruyama H., Liu P. et al.* Results of left ventricular aneurysmectomy with a tailored scar excision and primary closure technique. J Thorac Cardiovasc Surg 1994; 107: 690—693.
25. *Sartipy U., Albåge A., Mattsson E. et al.* Improved health-related quality of life and functional status after surgical ventricular restoration. Ann Thorac Surg 2007; 83: 1381.
26. *Skelley N.W., Allen J.G., Arnaoutakis G.J. et al.* The impact of volume reduction on early and long-term outcomes in surgical ventricular restoration for severe heart failure. Ann Thorac Surg 2011; 91: 104—112.
27. *Svennevig J.L., Semb G., Field N.B. et al.* Surgical treatment of left ventricular aneurysm: Analysis of risk factors, morbidity and mortality in 205 cases. J Thorac Cardiovasc Surg 1989; 23: 229—234.

28. *Tavakoli R., Bettex D., Webera A. et al.* Repair of postinfarction dyskinetic LV aneurysm with either linear or patch technique. Eur J Cardiothorac Surg 2002; 22: 129—134.

29. *Torrent-Guasp F., Ballester M., Gerald D. Buckberg et al.* Spatial orientation of the ventricular muscle band: Physiologic contribution and surgical implications. J Thorac Cardiovasc Surg 2001; 122.

30. *Prucz R.B., Weiss E.S., Patel N.D. et al.* Coronary artery bypass grafting with or without surgical ventricular restoration: a comparison. Ann Thorac Surg 2008; 86: 806.

31. *Versteegh M., Lamb H.J., Roos A.* Resection of left ventricular aneurysm: MRI evaluation of a forgotten technique. Book of abstracts and final programme of the 13th annual meeting. EACTS 1999; 634.

32. *Witkowski T.G., Ellen A. ten Brinke, Delgado V. et al.* Surgical ventricular restoration for patients with ischemic heart failure: determinants of two-year survival. Ann Thorac Surg 2011; 91: 491—498.

33. *Zhang P., Guccione J.M., Nicholas S.I. et al.* Left ventricular volume and function after endoventricular patch plasty for dyskinetic anteroapical left ventricular aneurysm in sheep. J Thorac Cardiovasc Surg 2005; 130: 4: 1032—1038.

Поступила 15.08.11

К статье *Е.Н. Остроумова и соавт.* «Ишемическая кардиомиопатия или аневризма левого желудочка?» *(продолжение)*

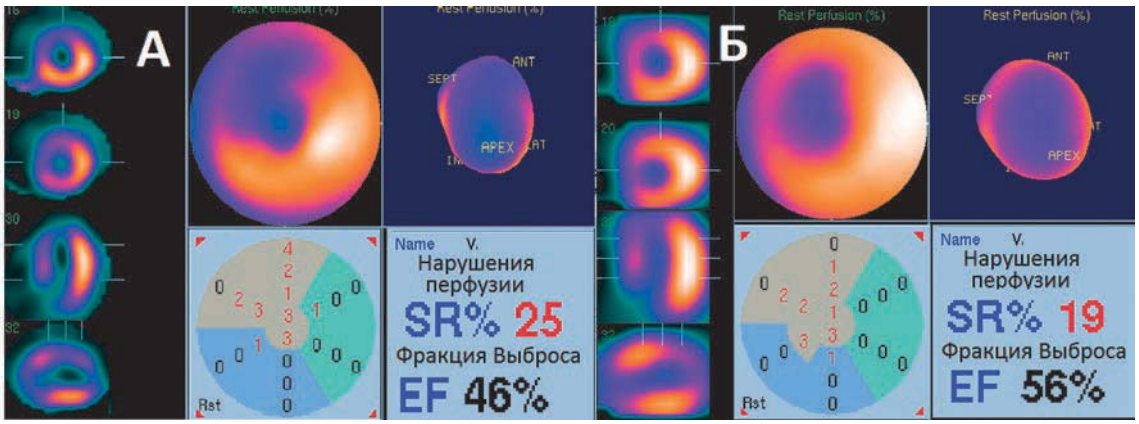

Рис. 4.* Исследование перфузии миокарда левого желудочка у больной *К.
А — до операции; Б — после операции пликации аневризмы левого желудочка. Стрелками указан дефект перфузии в области верхушки левого желудочка.

К статье *К.О. Барбухатти и соавт.* «Оптимизация тактики хирургического лечения постинфарктных аневризм левого желудочка»

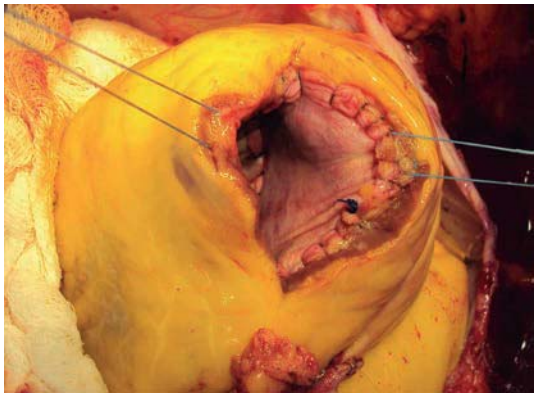

а

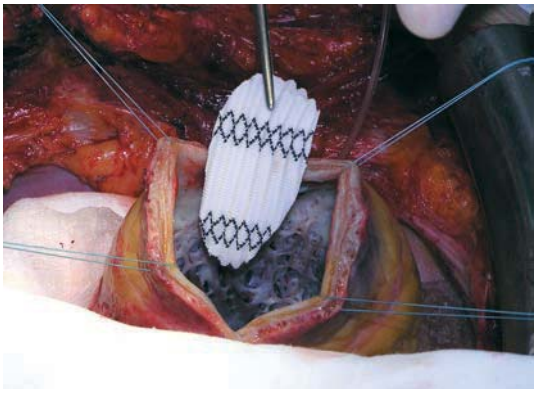

б

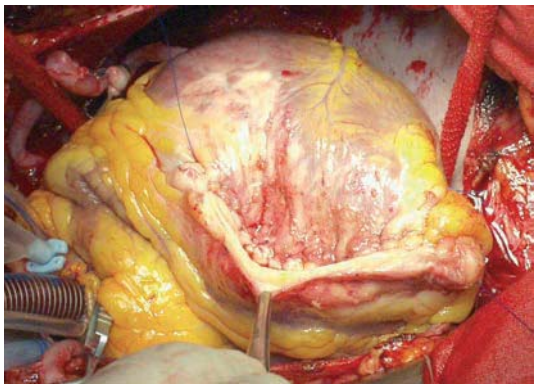

в

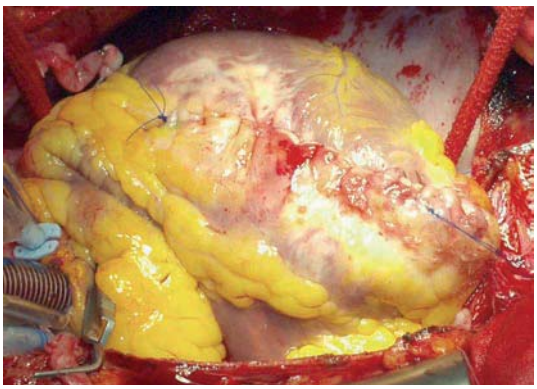

г

Варианты пластики левого желудочка.
а — линейная пластика с использованием аутоперикарда; б — эндовентрикулопластика по Dor; в, г — аутовентрикулопластика по Stoney (в — подшивание свободного края к межжелудочковой перегородке, г — конечный вид после формирования дупликатуры).