Кардиологический вестник
2026, Т. 21, №2, с. 30–35
https://doi.org/10.17116/Cardiobulletin20262102130

Russian Cardiology Bulletin
2026, Vol. 21, No. 2, pp. 30–35
https://doi.org/10.17116/Cardiobulletin20262102130

Повторные операции на корне аорты с использованием криоконсервированных аортальных гомографтов у пациентов с протезным инфекционным эндокардитом: опыт одного центра

© Роман Николаевич Комаров, Максим Игоревич Ткачёв, Карина Владимировна Олькова, Светлана Александровна Катасонова, Анна Александровна Шишко, Анжелика Рафиговна Осинина, Даниил Вадимович Мурылёв, Алина Алексеевна Красноцветова

ФГАОУ ВО «Первый Московский государственный медицинский университет им. И.М. Сеченова» Минздрава России (Сеченовский Университет), Москва, Россия

Резюме

Цель исследования. Оценить непосредственные и отдаленные результаты хирургического лечения ПИЭ аортального клапана с абсцессом корня аорты с использованием криоконсервированных аортальных гомографтов.

Материалы и методы. В исследование включены 7 пациентов (5 мужчин, 2 женщины, средний возраст 58,4±16,6 года), оперированных в УКБ №1 Сеченовского Университета. Всем выполнены повторные операции с применением криоконсервированного аортального гомографта в условиях искусственного кровообращения, умеренной гипотермии и кардиоплегии «Кустадиол». Средний индекс массы тела составил 27,2±5,2 кг/м², средний срок наблюдения — 58,5 мес (0,2—83 мес). Рецидивов инфекционного процесса не зарегистрировано.

Результаты. Средняя продолжительность операции составила 407,5±71,6 мин, время искусственного кровообращения — 186,0±76,3 мин, ишемии миокарда — 133,1±17,4 мин. Послеоперационные осложнения включали нарушения ритма (42,9%), дыхательную недостаточность (42,9%), полиорганную и почечную недостаточность (по 28,6%). Госпитальная летальность — 14,3%. По данным эхокардиографии, перед выпиской и в отдаленном периоде отмечалась удовлетворительная гемодинамика (средний градиент на АК — 3,0±1,2 и 3,5±1,2 мм рт.ст. соответственно).

Заключение. Применение криоконсервированных аортальных гомографтов при ПИЭ аортального клапана является надежным методом реконструкции корня аорты, обеспечивающим устойчивость к инфекции, оптимальные гемодинамические показатели и удовлетворительные отдаленные результаты.

Ключевые слова: *инфекционный эндокардит, корень аорты, аортальный гомографт, аллотрансплантат.*

Информация об авторах:
Комаров Р.Н. — https://orcid.org/0000-0002-3904-6415
Ткачёв М.И. — https://orcid.org/0000-0002-2252-7773
Олькова К.В. — https://orcid.org/0009-0003-3342-6219
Катасонова С.А. — https://orcid.org/0009-0001-0028-9655
Шишко А.А. — https://orcid.org/0009-0003-5784-5629
Осинина А.Р. — https://orcid.org/0009-0008-1806-5781
Мурылёв Д.В. — https://orcid.org/0009-0008-9797-1378
Красноцветова А.А. — https://orcid.org/0009-0003-4712-7172
Автор, ответственный за переписку: Ткачёв Максим Игоревич — e-mail: tkachev.cardiovascular@gmail.com

Как цитировать:
Комаров Р.Н., Ткачёв М.И., Олькова К.В., Катасонова С.А., Шишко А.А., Осинина А.Р., Мурылёв Д.В., Красноцветова А.А. Повторные операции на корне аорты с использованием криоконсервированных аортальных гомографтов у пациентов с протезным инфекционным эндокардитом: опыт одного центра. *Кардиологический вестник*. 2026;21(2):30–35.
https://doi.org/10.17116/Cardiobulletin20262102130

Redo aortic root repair using cryopreserved aortic homografts in patients with prosthetic infective endocarditis: a single-center experience

© R.N. Komarov, M.I. Tkachev, K.V. Olkova, S.A. Katasonova, A.A. Shishko, A.R. Osinina, D.V. Muril`v, A.A. Krasnocvetova

Sechenov First Moscow State Medical University (Sechenov University), Moscow, Russia

Abstract

Objective. To evaluate the early and long-term outcomes of surgical treatment for prosthetic infective endocarditis of aortic valve complicated by aortic root abscess using cryopreserved aortic homografts.

Material and methods. The study included 7 patients (5 men and 2 women; mean age 58.4±16.6 years). All patients underwent redo aortic root surgery using cryopreserved aortic homografts under cardiopulmonary bypass, moderate hypothermia and Custodiol® cardioplegia. Mean body mass index was 27.2±5.2 kg/m², follow-up — 58.5 months (range 0.2—83). No recurrence of infection was observed.

Results. Mean surgery time was 407.5±71.6 min, cardiopulmonary bypass time — 186.0±76.3 min, aortic cross-clamping time — 133.1±17.4 min. Postoperative complications included arrhythmias (42.9%), respiratory failure (42.9%), multiple organ and renal failure (28.6% each). In-hospital mortality was 14.3%. Echocardiography revealed satisfactory hemodynamic performance at discharge and in follow-up period (mean gradient 3.0±1.2 and 3.5±1.2 mmHg, respectively).

Conclusion. Cryopreserved aortic homografts in redo aortic root surgery for prosthetic infective endocarditis are effective reconstructive method ensuring infection resistance, favorable hemodynamics, and satisfactory long-term outcomes.

Keywords: *infective endocarditis, aortic root, aortic homograft, allograft.*

Information about the authors:
Komarov R.N. — https://orcid.org/0000-0002-3904-6415
Tkachev M.I. — https://orcid.org/0000-0002-2252-7773
Olkova K.V. — https://orcid.org/0009-0003-3342-6219
Katasonova S.A. — https://orcid.org/0009-0001-0028-9655
Shishko A.A. — https://orcid.org/0009-0003-5784-5629
Osinina A.R. — https://orcid.org/0009-0008-1806-5781
Muril`v D.V. — https://orcid.org/0009-0008-9797-1378
Krasnocvetova A.A. — https://orcid.org/0009-0003-4712-7172
Corresponding authors: Tkachev M.I. — e-mail: tkachev.cardiovascular@gmail.com

To cite this article:
Komarov RN, Tkachev MI, Olkova KV, Katasonova SA, Shishko AA, Osinina AR, Muril`v DV, Krasnocvetova AA. Redo aortic root repair using cryopreserved aortic homografts in patients with prosthetic infective endocarditis: a single-center experience. *Russian Cardiology Bulletin*. 2026;21(2):30–35. (In Russ.). https://doi.org/10.17116/Cardiobulletin20262102130

Введение

Современная кардиохирургия достигла значительных успехов в лечении патологии корня аорты, однако повторные вмешательства по поводу инфекционного эндокардита (ИЭ) в этой области остаются одной из наиболее сложных и рискованных категорий операций. Согласно имеющимся данным о протезном ИЭ, на его долю приходится около 10—30% случаев, что часто коррелирует с трудностями диагностики и худшим прогнозом по сравнению с другими формами ИЭ [1].

Так, по данным Европейского регистра ИЭ (ESC-EORP EURO-ENDO), из всех случаев диагностированного ИЭ, протезный инфекционный эндокардит (ПИЭ) был выявлен у 30,1% от общего числа пациентов. Аортальный клапан поражался в 49,5% всех случаев ИЭ [1]. В связи с этим особую актуальность приобретают случаи, при которых требуется радикальное удаление инфицированных и дегенеративно измененных искусственных протезов, и применение гомографтов становится стратегией выбора благодаря их уникальным биологическим свойствам.

Пациенты с показаниями к операции по поводу ИЭ корня аорты имеют высокий анестезиологический риск, отягощенный анамнез, высокую степень коморбидности, поэтому всегда актуальным является вопрос выбора техники хирургической коррекции. Традиционный хирургический подход включает замену или восстановление пораженного клапана и санацию окружающих инфицированных тканей. Часто в случаях эндокардита протеза аортального клапана наблюдается формирование абсцесса корня с вовлечением аорто-митрального контакта, что требует сложного реконструктивного хирургического вмешательства. Однако использование искусственных материалов и клапанов сопряжено с повышенным риском повторного инфицирования, а также с трудностями хирургической реимплантации, связанными с рыхлостью окружающих тканей, к которым необходимо пришивать новое жесткое кольцо искусственного клапана [2]. Поэтому гомографты в аортальной позиции являются оптимальным выбором, так как обладают более высокой резистентностью к инфекции в сравнении с синтетическими материалами [3]. Также несомненными преимуществами, побуждающими хирургов в сторону использования гомографтов, являются их превосходные гемодинамические показатели в послеоперационном периоде, низкая тромбогенность, и, как следствие, отсутствие потребности в пожизненной антикоагулянтной терапии [3–5].

Оптимальная гемодинамика, сопоставимая с нативными клапанами, и отсутствие потребности в антикоагулянтной терапии особенно важны для женщин детородного возраста и пожилых пациентов с множественными сопутствующими заболеваниями [2]. Кроме этого, возможность использования гомографта позволяет в полной мере резецировать абсцессы и кальцификаты корня аорты без необходимости сохранения структур нативного клапана. Наличие мышечной манжеты и сохраненного каркасного аппарата позволяет имплантировать гомографт даже при дефектах фиброзного кольца аортального клапана. К тому же гомографты не имеют порозности в отличие от синтетических протезов, следовательно, не приходится прибегать к дополнительным методам по укреплению анастомоза.

Однако у этой методики имеются недостатки, такие как повышенный риск структурной дегенерации гомографта в отдаленном периоде и, как следствие, риск реоперации для данной группы пациентов.

Материалы и методы

Мы сообщаем о 7 случаях с пациентами, прооперированными в Университетской клинической больнице №1 Сеченовского Университета по поводу протезного инфекционного эндокардита аортального клапана с обширным абсцессом корня аорты. В исследование включены 5 мужчин и 2 женщины, средний возраст составил 58,4±16,6 года. Индекс массы тела пациентов в среднем был 27,2±5,2 кг/м², площадь поверхности тела — 2,00±0,26 м². Всем пациентам выполнены повторные хирургические вмешательства с использованием криоконсервированного аортального гомографта в условиях искусственного кровообращения по схеме «аорта—полые вены», умеренной гипотермии и кристаллоидной кардиоплегии «Кустадиол». Все операции носили изолированный характер; сопутствующие хирургические вмешательства ни в одном случае не выполнялись.

Интервал между первичным хирургическим вмешательством на аортальном клапане и развитием протезного инфекционного эндокардита варьировал от 3 мес до 11 лет, составив в среднем 5,4±3,6 года (медиана — 4,8 года).

Результаты

У большинства пациентов имелись сопутствующие заболевания: артериальная гипертензия (71,4%), ишемическая болезнь сердца (42,9%), нарушения ритма сердца (57,1%), хроническая патология легких и желудочно-кишечного тракта (ЖКТ) (по 57,1%). В анамнезе — инсульт (*n*=1), ХБП (*n*=1), сахарный диабет 2 типа (*n*=2), онкологические заболевания (*n*=3). Ранее все пациенты перенесли хирургические вмешательства на аортальном клапане: у 2 больных был имплантирован биологический протез, у 4 — механический протез аортального клапана, у 1 пациента ранее была выполнена операция по методике Ozaki. У одного из пациентов с механическим протезом в анамнезе была проведена операция Bentall с имплантацией клапансодержащего кондуита, при этом механический протез являлся составной частью этого кондуита. Кроме того, у 1 пациента ранее было выполнено экзопротезирование восходящей аорты. У пациента, ранее перенесшего операцию по методике Ozaki, вероятный источник инфекции установить достоверно не удалось. Стоматологических вмешательств в течение 6 мес до дебюта заболевания не отмечено.

По данным микробиологического исследования, наиболее часто выявлялись *Staphylococcus aureus* (*n*=5), *Staphylococcus epidermidis* (*n*=2), *Enterococcus faecalis* (*n*=1) и *Streptococcus viridans* (*n*=1).

Подробные клинико-анамнестические характеристики представлены в **табл. 1**.

Дооперационная эхокардиография выявила выраженные изменения: дилатацию корня аорты и восходящей аорты, нарушения функции левого желудочка (ФВ 57,8±3,8%), а также значимые клапанные поражения: аортальный стеноз и/или недостаточность 2 и более степени у 6 из 7 пациентов. Признаки легочной гипертензии зарегистрированы у 6 пациентов (среднее давление 48,8±13,4 мм рт.ст.). Данные эхокардиографии приведены в **табл. 2.**

Средняя продолжительность операции составила 407,5±71,6 мин, время искусственного кровообращения — 186,0±76,3 мин, ишемии миокарда — 133,1±17,4 мин. Средний объем кровопотери составил 1041,4±871,9 мл. Пациенты пребывали в отделении реанимации 3,2±2,9 сут, средняя длительность госпитализации составила 28,2±7,7 сут.

Таблица 1. **Предоперационные клинико-анамнестические данные всех пациентов, включенных в исследование, *n*=7**

Table 1. **Preoperative data**

Параметр	Пациенты в исследовании, *n* (%)
Ишемическая болезнь сердца	3 (43)
Наличие АСБ более 50% в любом сосудистом бассейне	3 (43)
Артериальная гипертензия	5 (71)
Соединительнотканная дисплазия	3 (43)
Ранее имплантированный биологический протез	2 (29)
Ранее имплантированный механический протез	4 (57)
Ранее выполненная операция по методике Ozaki	1 (14)
Наличие нарушения ритма сердца	4 (57)
ОНМК в анамнезе	1 (14)
Хроническая болезнь почек	1 (14)
Сахарный диабет 2 типа	2 (29)
Заболевания легких (ХОБЛ, БА)	4 (57)
Заболевания желудочно-кишечного-тракта	4 (57)
Онкологическое заболевание в анамнезе	3 (43)
Курение	4 (57)

Примечание. АСБ — атеросклеротическая бляшка; ОНМК — острое нарушение мозгового кровообращения; ХОБЛ — хроническая обструктивная болезнь легких; БА — бронхиальная астма.

В раннем послеоперационном периоде наблюдался широкий спектр осложнений: нарушения ритма (42,9%), включая фибрилляцию предсердий (*n*=2), трепетание предсердий (*n*=1), желудочковую тахикардию (*n*=1). У двух пациентов развилась атриовентрикулярная блокада, потребовавшая имплантации постоянного ЭКС у одного из них. Зафиксированы также случаи полиорганной недостаточности (*n*=2), острый респираторный дистресс-синдром (ОРДС) (*n*=3), острая почечная недостаточность (ОПН) (*n*=2), панкреатита (*n*=2), инфаркта миокарда (*n*=1), инсульта (*n*=1), гемоперикарда (*n*=1). У 4 пациентов отмечался плевральный выпот >300 мл, в 3 случаях проведена пункция. Раневые осложнения отмечены у одного пациента. Двум пациентам потребовалось применение ЭКМО в раннем послеоперационном периоде, один пациент скончался, что соответствует госпитальной летальности 14,3%. **На рисунке** представлен интраоперационный этап одного из вмешательств, включающий в себя формирование коронарного шунтирования.

Зарегистрированные послеоперационные осложнения представлены в **табл. 3.**

Средний период наблюдения составил 58,5 (диапазон 0,2—83 мес). Все выжившие пациенты находятся под наблюдением, повторных инфекционных осложнений на момент анализа не зафиксировано.

При эхокардиографическом контроле перед выпиской и в отдаленном периоде гемодинамика на гомографтах оста-

Таблица 2. **Эхокардиографические показатели всех пациентов до хирургического вмешательства, *n*=7**

Table 2. **Preoperative echocardiography parameters**

Параметр	Пациенты в исследовании
КДР, см, M±m	5,2±0,5
КДР/ППТ, см/м², M±m	2,5±0,5
КДО, мл, M±m	146±41
КДО/ППТ, мл/м², M±m	73±22
МЖП, см, M±m	1,26±0,24
ЗСЛЖ, см, M±m	1,10±0,19
ММЛЖ мг, M±m	250±47
ММЛЖ/ППТ, мг/м², M±m	125±25
ФВ, %, M±m	57,8±3,8
Фиброзное кольцо АК, см, M±m	2,72±0,44
Синусы Вальсальвы, см, M±m	4,00±0,86
Восходящая аорта, см, M±m	4,32±1,02
Максимальная скорость на АК, см/с, M±m	259±117
Пиковый градиент на АК, мм рт.ст., M±m	44,8±39,3
Средний градиент на АК, мм рт.ст., M±m	25,4±28,0
Аортальный стеноз 2 и более степени, *n* (%)	1 (14)
Аортальная недостаточность 2 и более степени, *n* (%)	1 (14)
Аортальный стеноз и недостаточность 2 и более степени, *n* (%)	5 (71)
Легочная гипертензия, *n* (%)	6 (86)
Легочная гипертензия, мм рт.ст., M±m	48,8±13,4

Примечание. КДР — конечный диастолический размер; ППТ — площадь поверхности тела; КДО — конечный диастолический объем; МЖП — межжелудочковая перегородка; ЗСЛЖ — задняя стенка левого желудочка; ММЛЖ — масса миокарда левого желудочка; ФВ — фракция выброса; АК — аортальный клапан.

Таблица 3. **Послеоперационные осложнения у пациентов после имплантации аортального гомографта, *n*=7**

Table. **3. Postoperative complications after aortic homograft implantation**

Параметр	Пациенты в исследовании, *n* (%)
Рестернотомия	1 (14)
Нарушения ритма сердца	3 (43)
Фибрилляция предсердий	2 (29)
Трепетание предсердий	1 (14)
Желудочковая тахикардия	1 (14)
Атриовентрикулярная блокада	2 (29)
Блокада ножек пучка Гиса	1 (14)
Имплантация постоянного электрокардиостимулятора	1 (14)
Наличие гемоперикарда	1 (14)
Плевральный выпот более 300 мл	4 (57)
Плевральный выпот, потребовавший пункции	3 (43)
Панкреатит	2 (29)
Острая сердечная недостаточность	2 (29)
Острая почечная недостаточность	2 (29)
Острая дыхательная недостаточность	3 (43)
Острое нарушение мозгового кровообращения	1 (14)
Инфаркт миокарда	1 (14)
Раневые осложнения	1 (14)
Полиорганная недостаточность	2 (29)

валась удовлетворительной: средний градиент на АК составил 3,0±1,2 мм рт.ст. и 3,5±1,2 мм рт.ст. соответственно.

Динамика ЭхоКГ-показателей приведена в **табл. 4**.

Обсуждение

В нашем исследовании представлен опыт выполнения 7 повторных операций на корне аорты по поводу ПИЭ. Среди пациентов было 5 мужчин и 2 женщины, средний возраст 58,4±16,6 года, ИМТ 27,2±5,2 кг/м². Все пациенты ранее подвергались протезированию аортального клапана (биологический протез — 2, механический — 4, операция по методу Ozaki — 1).

Использование гомографтов при повторном хирургическом вмешательстве на корне аорты до сих пор является темой, активно дискуссируемой в мировом медицинском сообществе. Так, в самых последних европейских и американских рекомендациях по ведению ИЭ нет конкретных указаний по выбору способа реконструкции аортального клапана. В практических рекомендациях Society of Thoracic Surgeons (Общество торакальных хирургов) предлагается при ИЭ аортального клапана имплантировать механический клапан, но делают ремарку, что гомографты могут быть целесообразны при абсцессе корня аорты или разрушении фиброзного кольца аорты, так как одним из главных преимуществ аортального гомографта является дополнительная ткань вокруг фиброзного кольца, которая может быть использована для реконструкции дефектов в корне и выносящего тракта левого желудочка (ВТЛЖ), а также в аортомитральном контакте (используя переднюю митральную створку, если она сохранена) [6].

Удовлетворительные результаты использования гомографтов подтверждаются многими исследованиями. Так, Solari S. и соавт. в результате анализа своего 20-летнего опыта использования гомографтов при ИЭ сообщают об общей долгосрочной выживаемости в 80,1; 73,9; 63,6 и 53,8% через 1, 5, 10 и 15 лет соответственно. Свобода от рецидивных эпизодов эндокардита составила 97,8±1,6, 96,3±2,1 и 85,2±7,7% через 1, 10 и 20 лет. Поздние повторные операции были проведены у 16 пациентов из 112, у которых использовался аортальный гомографт (16,8%); медиана времени выполнения повторного вмешательства составила 11,6 года [7].

В одном из крупнейших одноцентровых исследований в Северной Америке, в котором проанализирован опыт применения гомографтов при повторных операциях на проксимальном отделе грудной аорты, за авторством Preventza O. и соавт., в течение периода наблюдения (медиана 2,5 года; диапазон от 1 мес до 12,3 года) повторные инфекции не регистрировались, а выживаемость составила 65,7% [8].

Таблица 4. **Эхокардиографические показатели всех пациентов после хирургического вмешательства**
Table 4. **Postoperative echocardiography parameters**

Параметр	Пациенты в исследовании	
	перед выпиской, *n*=7	в отдаленном периоде, *n*=6
Аортальная регургитация 2 и более степени, *n* (%)	0	0
Максимальная скорость на АК, см/с, M±m	112,0±12,1	119,0±12,1
Пиковый градиент на АК, мм рт.ст., M±m	5,6±1,8	6,6±1,8
Средний градиент на АК, мм рт.ст., M±m	3,0±1,2	3,5±1,2

Примечание. АК — аортальный клапан.

Sabik J. и соавт. [5] и Musci M. и соавт. [9] сообщили о большой серии пациентов с ИЭ протезированного проксимального отдела аорты, в том числе протезированного аортального клапана, которым был имплантирован гомографт в аортальную позицию. Сообщаемая 30-дневная летальность колеблется от 3,9 до 25% у пациентов с ПИЭ [5, 9] и от 3 до 16% у пациентов с эндокардитом нативного клапана [9, 10], что показывает лучший исход для пациентов с нативным ИЭ. Кроме того, выживаемость через 1, 5 и 10 лет лучше у пациентов, прооперированных по поводу эндокардита нативного клапана, чем у пациентов с ПИЭ [9].

В нашем исследовании из 7 пациентов с ПИЭ аортального клапана, которым были выполнены повторные операции с использованием криоконсервированных гомографтов, рецидивов инфекционного процесса не зарегистрировано при среднем сроке наблюдения 58,5 мес, а госпитальная летальность составила 14,3%, что сопоставимо с опубликованными данными о безопасности и эффективности гомографтов.

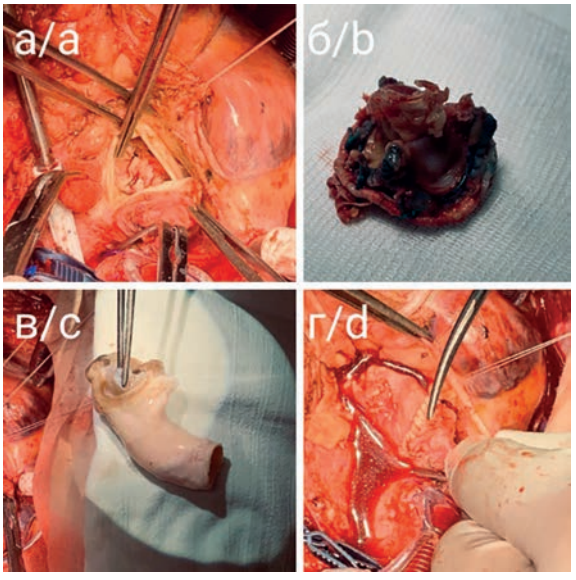

Этапы повторного вмешательства на корне аорты с использованием криоконсервированного аортального гомографта.
а — пораженный биологический протез (не извлечен); б — извлеченный биологический протез; в — аортальный криоконсервированный гомографт; г — окончательный вид вмешательства.

Stages of redo aortic root surgery using cryopreserved aortic homograft.
a — damaged bioprosthesis (not yet removed); b — explanted bioprosthesis; c — cryopreserved aortic homograft; d — final view.

Вышесказанное указывает на то, что пациенты с ПИЭ являются более тяжелым контингентом больных. Возможно, удовлетворительная гемодинамика в послеоперационном периоде, отсутствие потребности в антикоагулянтной терапии, а также резистентность гомографта к рецидивирующей инфекции будет преимуществом для такой категории пациентов, хотя последний тезис не имеет достоверного подтверждения в виде рандомизированных многоцентровых исследований.

Ряд авторов сообщали о более высокой частоте рецидивирующего эндокардита у пациентов с ранее имплантированными механическими или биологическими протезами аортального клапана, в отличие от пациентов с гомографтом [11], в то время как другие не смогли продемонстрировать значительное преимущество при использовании аортального гомографта в отношении устойчивости к повторной инфекции по сравнению с ПИЭ, будь то механический протез или ксенотрансплантат [12, 13]. В исследованиях, в которых сравниваются механический клапан, биологический клапан и замена корня гомографтом при ИЭ, не обнаружены значимые различия в ранней или поздней смертности между группами, а также по количеству осложнений, был сделан вывод, что полное хирургическое иссечение инфицированной ткани важнее выбора кондуита [13]. Похоже, что материал биологического или искусственного происхождения, используемый при операциях на корне аорты, не влияет на госпитальную смертность, долгосрочную смертность или частоту повторного ПИЭ. Требуются дальнейшие исследования для подтверждения или опровержения гипотезы о преимуществе гомографтов в контексте рецидивирующей инфекции.

Отдельно хочется отметить необходимость максимально возможной санации и ревизии инфекционного очага с иссечением всех пораженных и некротизированных структур. В исследовании Sabik J. и соавт. через 10 лет отсутствия рецидивирующего ИЭ при имплантации гомографта по поводу ПИЭ составило 95%, тогда как в других исследованиях этот показатель варьировал в районе 82%. Авторы связывают это с агрессивной санацией инфицированных тканей и устойчивостью гомографтов к инфекции [5]. Поэтому во время кардиолиза и санации тщательная хирургическая обработка и удаление всех инфицированных тканей может быть даже важнее выбора кондуита, будь он искусственного

или биологического происхождения [8]. При остаточных абсцессах/свищах срок службы гомографта снижается на 38% (среднее время выполнения повторного вмешательства составило 7,1 года по сравнению с 11,4 года).

Исходя из вышеизложенного, гомографт обладает схожими характеристиками по ранней госпитальной и отдаленной смертности, а также по количеству осложнений в сравнении с традиционными хирургическими методиками. Из этого следует вывод, что использование гомотрансплантата является оптимальной опцией при повторных операциях на корне аорты. Однако стоит помнить о недостатках, таких как дегенерация гомографта в отдаленном послеоперационном периоде, требующая повторной операции в будущем. Немаловажным является вопрос отсутствия достаточного опыта сложных реконструктивных операций у молодых кардиохирургов, а также труднодоступности гомографтов, так как ресурсы донорского фонда банка гомографтов в нашей стране ограничены. Совокупность этих факторов сдерживает повсеместное внедрение этой методики.

Отдельно стоит отметить, что использование криоконсервированных гомографтов является более предпочтительным, нежели гомографтов, стерилизованных только в растворе антибиотиков. Криоконсервация снижает кальцификацию и дисфункцию аортального гомографта на 40% в сравнении со «свежими» трансплантатами [3]. Это связано с тем, что длительный период хранения стерилизованных гомографтов приводит к уменьшению их долговечности. Это потребовало поиска других методов консервации. Появление методик криоконсервации и разработка криопротекторов позволили сохранять гомографт в течение длительного времени без изменения его морфологии и биологический структуры [14].

Заключение

Применение криоконсервированных гомографтов при повторных операциях на корне аорты безопасно и эффективно при ПИЭ, обеспечивает хорошую выживаемость и удовлетворительную гемодинамику. Современные технологии криоконсервации сохраняют их функциональность более 15 лет, однако выбор метода реконструкции должен учитывать индивидуальные особенности пациента и клиническую ситуацию.

Финансирование. Авторы заявляют об отсутствии источника финансирования.
Financing. The authors declare no source of financing.

Авторы заявляют об отсутствии конфликта интересов.
The authors declare no conflict of interest.

ЛИТЕРАТУРА/REFERENCES

1. Habib G, Erba PA, Iung B et al. Clinical presentation, aetiology and outcome of infective endocarditis. Results of the ESC-EORP EURO-ENDO (European infective endocarditis) registry: a prospective cohort study. *Eur Heart J*. 2019;40(39):3222-3232. https://doi.org/10.1093/eurheartj/ehz620
2. Galeone A, Trojan D, Gardellini J, di Gaetano R, Faggian G, Luciani GB. Cryopreserved aortic homografts for complex aortic valve or root endocarditis: a 28-year experience. *Eur J Cardiothorac Surg*. 2022;62(3):ezac193. https://doi.org/10.1093/ejcts/ezac193
3. Delgado V, Ajmone Marsan N, de Waha S et al. 2023 ESC Guidelines for the management of endocarditis. *Eur Heart J*. 2023;44(39):3948-4042. https://doi.org/10.1093/eurheartj/ehad193
4. Huygens SA, Mokhles MM, Hanif M et al. Contemporary outcomes after surgical aortic valve replacement with bioprostheses and allografts: a systematic review and meta-analysis. *Eur J Cardiothorac Surg*. 2016;50(4):605-616. https://doi.org/10.1093/ejcts/ezw101
5. Sabik JF, Lytle BW, Blackstone EH, Marullo AGM, Pettersson GB, Cosgrove DM. Aortic root replacement with cryopreserved allograft for prosthetic valve endocarditis. *Ann Thorac Surg*. 2002;74(3):650-659; discussion 659. https://doi.org/10.1016/s0003-4975(02)03779-7
6. Arjomandi Rad A, Zubarevich A, Osswald A et al. The Surgical Treatment of Infective Endocarditis: A Comprehensive Review. *Diagnostics (Basel)*. 2024;14(5):464. https://doi.org/10.3390/diagnostics14050464
7. Solari S, Mastrobuoni S, De Kerchove L et al. Over 20 years experience with aortic homograft in aortic valve replacement during acute infective endocarditis. *Eur J Cardiothorac Surg*. 2016;50(6):1158-1164. https://doi.org/10.1093/ejcts/ezw175
8. Preventza O, Mohamed AS, Cooley DA et al. Homograft use in reoperative aortic root and proximal aortic surgery for endocarditis: A 12-year experience in high-risk patients. *The Journal of Thoracic and Cardiovascular Surgery*. 2014;148(3):989-994. https://doi.org/10.1016/j.jtcvs.2014.06.025
9. Musci M, Weng Y, Hübler M et al. Homograft aortic root replacement in native or prosthetic active infective endocarditis: Twenty-year single-center experience. *The Journal of Thoracic and Cardiovascular Surgery*. 2010; 139(3):665-673. https://doi.org/10.1016/j.jtcvs.2009.07.026
10. Grinda JM, Zegdi R, Leroux R, Deloche A. Tricuspid bioprosthesis replacement with cryopreserved mitral homograft. *Eur J Cardiothorac Surg*. 2002;21(4):763-764. https://doi.org/10.1016/s1010-7940(02)00027-1
11. Perrotta S, Jeppsson A, Fröjd V, Svensson G. Surgical Treatment of Aortic Prosthetic Valve Endocarditis: A 20-Year Single-Center Experience. *Ann Thorac Surg*. 2016;101(4):1426-1432. https://doi.org/10.1016/j.athoracsur.2015.07.082
12. Jassar AS, Bavaria JE, Szeto WY et al. Graft Selection for Aortic Root Replacement in Complex Active Endocarditis: Does It Matter? *The Annals of Thoracic Surgery*. 2012;93(2):480-487. https://doi.org/10.1016/j.athoracsur.2011.09.074
13. Kim JB, Ejiofor JI, Yammine M et al. Are homografts superior to conventional prosthetic valves in the setting of infective endocarditis involving the aortic valve? *The Journal of Thoracic and Cardiovascular Surgery*. 2016;151(5):1239-1248.e2. https://doi.org/10.1016/j.jtcvs.2015.12.061
14. Skopin I, Kakhktsyan P, Latyshev M et al. Redo aortic root operations in late prosthetic endocarditis: clinical case series. *PKiK*. 2019;23(4):73-82. https://doi.org/10.21688/1681-3472-2019-4-73-82

Поступила 12.10.2025
Received 12.10.2025
Принята к публикации 05.03.2026
Accepted 05.03.2026