Кардиологический вестник
2025, Т. 20, №1, с. 70–80
https://doi.org/10.17116/Cardiobulletin20252001170

Russian Cardiology Bulletin
2025, Vol. 20, No. 1, pp. 70–80
https://doi.org/10.17116/Cardiobulletin20252001170

Русский кондуит: новый подход в хирургии корня и восходящего отдела аорты. Непосредственные и среднеотдаленные результаты одного центра

© А.Н. ДЗЮНДЗЯ[1], Р.М. ИСАЕВ[1], Р.Н. КОМАРОВ[1], Б.М. ТЛИСОВ [1], О.О. ОГНЕВ[1], А.М. ИСМАИЛБАЕВ[1], К.А. КОЛОСОВА[1], Н.Б. СЕЙФАТОВА[1], Е.А. СКРИДЛЕВСКАЯ[2], С.Т. ЭНГИНОЕВ[3, 4]

[1]ФГАОУ ВО «Первый Московский государственный университет им. И.М. Сеченова» Минздрава России (Сеченовский Университет), Москва, Россия;
[2]ФГБУ «НМИЦК им. ак. Е.И. Чазова» Минздрава России, Москва, Россия;
[3]Федеральный центр сердечно-сосудистой хирургии Министерства здравоохранения Российской Федерации, Астрахань, Россия;
[4]ФГБОУ ВО «Астраханский государственный медицинский университет» Минздрава России, Астрахань, Россия

Резюме

В хирургии корня аорты за последние десятилетия отмечается тенденция в сторону клапансохраняющих методик, позволяющих значительно улучшить качество жизни пациентов и не требующих приема антикоагулянтов. Остается открытым вопрос: что делать пациентам, у которых створки нативного аортального клапана не подлежат реконструкции? В нашем исследовании описана альтернативная методика протезирования всех структур корня аорты, которая показала свои преимущества в среднеотдаленном периоде по сравнению со стандартной методикой «БиоБенталл».

Материал и методы. В исследование вошло 50 пациентов, оперированных в Университетской клинической больнице №1 (Сеченовский Университет) с 2014 по 2022 г. по поводу патологии корня аорты и аневризмы восходящего отдела аорты. Средний срок наблюдения составил 31±17,9 мес. для группы 1 «Русский кондуит» и 39,2±22,7 мес. для группы 2 «БиоБенталл» (p=0,159). Пациентам из группы 1 «Русский кондуит» (n=28) была выполнена комбинированная процедура Бенталла-Де Боно и неокуспидизация аортального клапана створками из аутологичного перикарда. В группе 2 «БиоБенталл» (n=22) была выполнена операция с использованием синтетического композитного кондуита, содержащего биологический каркасный протез корня аорты.

Результаты. При выполнении процедуры «Русский кондуит» не было зарегистрировано случаев конверсии, потребовавшей выполнения стандартных процедур «Бенталл» или «БиоБенталл». Кумулятивная свобода от MACE (отдаленная смерть от всех причин, острый инфаркт миокарда, острое нарушение мозгового кровообращения, инфекционный эндокардит) за 12, 24 и 48 мес. наблюдения между группой 1 «Русский кондуит» и группой 2 «БиоБенталл» статистически не отличалась и составила 92,59±5,04% против 100% (p=0,367), 88,7±6,1% против 93,3±6,4% (p=0,534) и 88,7±6,1% против 86,7±8,8% (p=0,864). Свобода от реопераций в срок 48 мес. составила 92,59±5,04% и 92,3±7,4% соответственно (p=0,734). Индекс эффективной площади отверстия аортального клапана в среднеотдаленном периоде был статистически значимо выше в группе 1 «Русский кондуит» по сравнению с группой 2 «БиоБенталл» — 1,36±0,23 см^2 против 0,93±0,1 см^2, (p<0,01).

Заключение. Протезирование всех структур корня и восходящего отдела аорты по методике «Русский кондуит» демонстрирует сопоставимые результаты свободы от реопераций по сравнению со стандартной методикой «БиоБенталл», лучшие показатели гемодинамики, такие как средний градиент и площадь эффективного отверстия аортального клапана в среднеотдаленном периоде, и может успешно применяться при патологии корня аорты, когда реконструкция нативных створок не представляется возможной.

Ключевые слова: *аутоперикард, аортальный клапан, сосудистый протез, русский кондуит, створка.*

Информация об авторах:
Дзюндзя А.Н. — https://orcid.org/0000-0003-1133-8106
Исаев Р.М. — https://orcid.org/0000-0001-5405-3325
Комаров Р.Н. — https://orcid.org/0000-0002-3904-6415
Тлисов Б.М. — https://orcid.org/0000-0003-4094-8771
Огнев О.О. — https://orcid.org/0000-0002-9305-2250
Исмаилбаев А.М. — https://orcid.org/0000-0001-8545-3276
Колосова К.А. — https://orcid.org/0000-0001-9241-606X
Сейфатова Н.Б. — https://orcid.org/0009-0003-5588-4923
Скридлевская Е.А. — https://orcid.org/0000-0002-9633-697X
Энгиноев С.Т. — https://orcid.org/0000-0002-8376-3104.
Автор ответственный за переписку: Тлисов Б. М. — e-mail: borya0994@inbox.ru

Как цитировать:
Дзюндзя А.Н., Исаев Р.М., Комаров Р.Н., Тлисов Б.М., Огнев О.О., Исмаилбаев А.М., Колосова К.А., Сейфатова Н.Б., Скридлевская Е.А., Энгиноев С.Т. Русский кондуит: новый подход в хирургии корня и восходящего отдела аорты. Непосредственные и среднеотдаленные результаты одного центра. *Кардиологический вестник*. 2025;20(1):70–80. https://doi.org/10.17116/Cardiobulletin20252001170

Russian conduit: a new approach in aortic root and ascending aortic surgery. Immediate and mid-term results in a single center

© A.N. DZUNDZYA[1], R.M. ISAEV[1], R.N. KOMAROV[1], B.M. TLISOV[1], O.O. OGNEV[1], A.M. ISMAILBAEV[1], K.A. KOLOSOVA[1], N.B. SEIFATOVA[1], E.A. SKRIDLEVSKAYA[2], S.T. ENGINOEV[3,4]

[1]Sechenov First Moscow State Medical University, Moscow, Russian Federation;
[2]Chazov National Medical Research Center of Cardiology, Moscow, Russian Federation;
[3]Federal Center for Cardiovascular Surgery, Astrakhan, Russian Federation;
[4]Astrakhan State Medical University, Astrakhan, Russian Federation.

Abstract

Background. There was a trend towards valve-sparing techniques in aortic root surgery in recent decades. This approach can significantly improve the quality of life and do not require anticoagulation. There is a question on surgical strategy for patients with native aortic leaflets not suitable for reconstruction. We describe an alternative technique of aortic root replacement with certain advantages in mid-term period compared to standard Bio Bentall procedure.

Material and methods. The study included 50 patients who underwent surgery for aortic root and ascending aorta lesions between 2014 and 2022. Mean follow-up was 31.0±17.9 months in the group «Russian conduit» and 39.2±22.7 months in the group 2 «Bio-Bentall» (p=0.159). In the 1st group, patients (n=28) underwent a combined Bentall-De Bono procedure and aortic valve neocuspidization with autologous pericardium. In the 2nd group (n=22), surgery was performed using synthetic composite conduit containing biological aortic root stented prosthesis.

Results. In the 1st group, there were no conversions to standard Bentall or BioBentall procedure. Cumulative freedom from MACE (delayed all-cause mortality, acute myocardial infarction, stroke, infective endocarditis) after 12, 24, and 48 months was similar (92.59±5.04% versus 100% (p=0.367), 88.7±6.1% versus 93.3±6.4% (p=0.534) and 88.7±6.1% versus 86.7±8.8% (p=0.864)). Freedom from redo surgeries throughout 48 months was 92.59±5.04% and 92.3±7.4%, respectively (p=0.734). Indexed effective orifice area in mid-term period was significantly larger in the 1st group (1.36±0.23 versus 0.93±0.1 cm^2, p<0.01).

Conclusion. Aortic root and ascending aortic replacement using Russian conduit technique demonstrates comparable results regarding freedom from redo surgeries compared to standard BioBentall technique and better hemodynamic parameters (mean pressure gradient and effective orifice area) in mid-term period. This approach may be successfully used for aortic root disease if reconstruction of native cusps is not possible.

Keywords: *autopericardium, aortic valve, vascular prosthesis, Russian conduit, cusp.*

Information about the authors:
Dzyundzya A.N. — https://orcid.org/0000-0003-1133-8106
Isaev R.M. — https://orcid.org/0000-0001-5405-3325
Komarov R.N. — https://orcid.org/0000-0002-3904-6415
Tlisov B.M. — https://orcid.org/0000-0003-4094-8771
Ognev O.O. — https://orcid.org/0000-0002-9305-2250
Ismailbaev A.M. — https://orcid.org/0000-0001-8545-3276
Kolosova K.A. — https://orcid.org/0000-0001-9241-606X
Seifatova N.B. — https://orcid.org/ 0009-0003-5588-4923
Skridlevskaya E.A. — https://orcid.org/0000-0002-9633-697X
Enginoev S.T. — https://orcid.org/0000-0002-8376-3104.
Corresponding author: Tlisov B.M. — e-mail: borya0994@inbox.ru

To cite this article:
Dzundzya AN, Isaev RM, Komarov RN, Tlisov BM, Ognev OO, Ismailbaev AM, Kolosova KA, Seifatova NB, Skridlevskaya EA, Enginoev ST. Russian conduit: a new approach in aortic root and ascending aortic surgery. Immediate and mid-term results in a single center. *Russian Cardiology Bulletin*. 2025;20(1):70–80. (In Russ.). https://doi.org/10.17116/Cardiobulletin20252001170

Введение

Оптимальное решение по выбору тактики хирургического вмешательства для пациентов с патологией корня аорты (КА) и аневризмой восходящего отдела аорты до сих пор остается предметом дискуссий. Процедура Бенталла-Де Боно с имплантацией композитного графта, содержащего механический протез аортального клапана (АК), является золотым стандартом лечения этой патологии [1]. Однако «идеальный» искусственный клапан должен обладать минимальным градиентом давления, тромборезистентностью, устойчивостью к дегенерации, а на данный момент не существует «идеальных» протезов и наличие клапан-ассоциированных осложнений подталкивает хирургов к внедрению альтернативных методов лечения с применением клапансохраняющих операций — реимплантации и ремоделирования, которые связаны, прежде всего, с именами Тайрона Дэвида и Магди Якуба [2, 3]. Такой реконструктивный подход в хирургии КА продемонстрировал отсутствие осложнений, сопряженных с наличием механической или биологической (чужеродной) конструкции в позиции АК у пациентов с интактными створками АК. Однако зачастую

сам АК является двух-, четырех- или одностворчатым, а также при соединительнотканной дисплазии створки АК изменяются с формированием кальциноза, пролапса, перфорации створок АК, и в таких случаях возникает вопрос о возможности реконструкции створок АК у пациентов с патологией КА и аневризмой восходящего отдела аорты.

Предложенные клапан-сберегающие методы, такие как реконструкция КА по методике Дэвида у пациентов с измененными створками АК («нестандартная операция Дэвида» или Uncommon David) имеют ряд ранних и поздних осложнений. К ранним осложнениям относятся недостаточная ресуспензия комиссур АК, резидуальная регургитация на АК, высокий градиент на АК, перфорация створок АК, отрыв заплаты КА, ретракция створок АК, перфорация основания передней створки МК, кровотечение и осложнения, связанные с субкомиссуральной аннулопластикой АК — несостоятельность шва фиброзного кольца (ФК) АК, парааортальная фистула, ложная аневризма синуса Вальсальвы. Поздними осложнениями являются регургитация на АК по причине прогрессирующего пролапса створок АК, инфекционный эндокардит (ИЭ), прогрессирование фиброзирования и кальциноза створок АК. В связи с риском ранних и отсроченных осложнений, связанных с данной клапан-сохраняющей методикой, разработан ряд методик протезирования корня и восходящего отдела аорты, когда используются альтернативные методы протезирования АК, лишенные недостатков механического протезирования, и в результате эволюция хирургии КА привела к развитию процедуры «БиоБенталл» — методики, при которой в КА имплантируется синтетический кондуит, содержащий каркасный или бескаркасный биопротез [4]. Однако и эта конструкция обладает теми же недостатками, что и все биологические ксенопротезы, такими как ограниченный срок службы вследствие биологической деградации и необходимости реоперации, а также риск развития несоответствия «протез — пациент», заключающегося в недостаточной эффективной площади отверстия (ЭПО) протеза малого диаметра для пациента с большой площадью поверхности тела, что проявляется высоким градиентом давления на протезе.

Стремление нивелировать риски и ограничения, связанные с механическим и биологическим протезированием, сподвигло хирургов к разработке альтернативных методик протезирования КА с использованием аутологичных материалов — это операция Росса или комбинация процедуры Бенталла-Де Боно с аутоперикардиальной неокуспидизацией, включая альтернативную методику, разработанную в нашей стране и известную под авторским названием «Русский кондуит» [5, 6].

В данной работе мы представляем госпитальные и среднеотдаленные результаты операции «Русский кондуит», применяемой при патологии КА и аневризме восходящего отдела аорты, состоящей из протезирования всех структур КА и восходящего отдела аорты путем имплантации синтетического протеза, содержащего обработанные по технологии Озаки и рассчитанные на основании формулы измерения структур КА аутоперикардиальные неостворки.

Материал и методы

Одноцентровое ретроспективное исследование, включившее 50 пациентов, оперированных по поводу аневризмы восходящей аорты и патологии КА за период с 2014 по 2022 г. было выполнено на базе кардиохирургического отделения клиники № 1 ФГАОУ ВО «Первый МГМУ им. И.М. Сеченова» Минздрава России (Сеченовский Университет). Все пациенты были отобраны на основании:

- критерия включения: возраст старше 18 лет; протезирование КА и восходящей аорты композитным графтом, содержащим аутоперикардиальные неостворки или каркасный биопротез, протез АК; информированное согласие на участие в исследовании и добровольное предоставление информации и медицинской документации в отдаленные сроки после операции;
- критерия исключения: расслоение восходящего отдела аорты; аневризма/расслоение дуги аорты; вмешательства на митральном/трикуспидальном клапанах; гемодинамически значимое поражение периферических артерий.

Пациенты были разделены на 2 группы: группа 1 — «Русский кондуит» (n=28), которым была выполнена комбинированная процедура Бенталла-Де Боно и неокуспидизация АК створками из аутологичного перикарда и группа 2 — «БиоБенталл» (n=22), которым была выполнена операция с использованием синтетического композитного кондуита, содержащего биологический каркасный протез АК (отобрана из общей базы данных пациентов, оперированных за аналогичный период времени, при помощи программы SPSS по системе Propensity matching).

Методика формирования и имплантации биологических кондуитов

«БиоБенталл» — стандартная методика имплантации клапансодержащего кондуита.

«Русский кондуит» — наша методика, разработанная и запатентованная кардиохирургами Сеченовского Университета (2734748 C2, 22.10.2020. Заявка № 2018131706 от 04.09.2018) состоит в имплантации Handmade синтетического композитного графта. Интраоперационно вшиваются неостворки из аутологичного перикарда в просвет линейного протеза Polythese IC/ICT (Perouse Medical, Франция). Методика включает в себя обязательное использование интраоперационной чреспищеводной эхокардиографии (ЭхоКГ) с целью получения точных размеров структур КА, в особенности диаметра ФК АК. Расчет размера протеза, техника подготовки аутологичного перикарда и расчет размера створок представлен в **табл. 1**.

После расчета размера протеза и неостворок выполняется фиксация неостворок из аутоперикарда к протезу с окончательным формированием композитного графта.

На более ранних этапах становления методики использовалась достаточно сложная техника имплантации неостворок, состоявшая в продольном разрезании протеза, расчерчивании линий фиксации створок с использованием формулы, описанной в ранее опубликованной работе, фиксации неостворок и восстановлении целостности протеза путем наложения непрерывного проленового шва [5]. В настоящий момент мы применяем более упрощенную технику:

1) линейный сосудистый протез выворачивается наружу;
2) по нижнему краю протеза, отступив 5 мм от края, проводится прямая линия;
3) стерильным маркером на сосудистый протез наносятся линии фиксации створок, для чего применяются измерители Озаки;

Таблица 1. **Техника подготовки композитного графта по методике «Русский кондуит»**

Table 1. **Preparing the composite graft using «Russian conduit» method**

Параметр	Техника
Расчет размера протеза	При отсутствии расширения восходящей аорты размер протеза равен +5 мм к диаметру восходящей аорты; при расширении восходящей аорты диаметр протеза составляет 30 или 32 мм
Подготовка аутоперикардиального листка	Забор листка перикарда размером примерно 7–8 × 7–8 см; экспозиция в 0,6% глутаровом альдегиде в течение 8 мин; двухкратная экспозиция в физиологическом растворе по 8 мин
Расчет размера неостворок из аутологичного перикарда	Размер створки равен диаметру протеза минус 1 мм (при четном значении диаметра сосудистого протеза); размер створки равен диаметру протеза (при нечетном значении диаметра сосудистого протеза); в соответствии с расчетами вырезаются 3 симметричные створки (с использованием измерителей Озаки)

4) далее неостворки фиксируются к протезу тремя непрерывными проленовыми швами, которые завязываются снаружи протеза;
5) готовый кондуит выворачивается в исходное положение;
6) до начала имплантации в корень аорты обязательно проведение гидропробы для определения компетентности неоклапана, ниже которой образуется «юбка», используемая для фиксации к ФК АК.

Следует отметить, что для достижения прецизионности шва фиксацию неостворок к сосудистому протезу проводят с использованием полипропиленовой нити 0,5 мм с колющей иглой 13 мм. Дебютные 4–5 стежков накладываются в соотношении 3:1 (вкол на неостворке

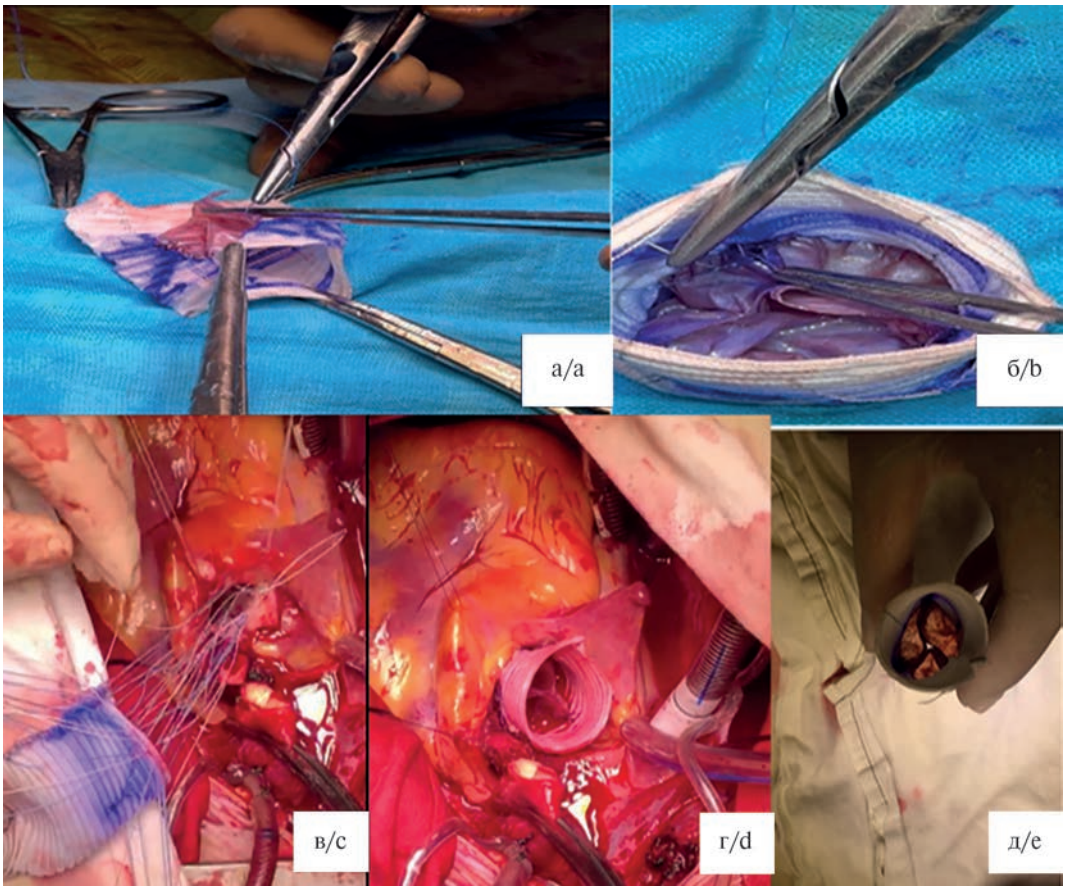

Рис. 1. **Техника операции «Русский кондуит».**
а — фиксация аутоперикардиальных неостворок к синтетическому протезу, б — наложение П-образных швов на неокомиссуры, в — имплантация «Русского кондуита» по методике full root, г — вид имплантированного графта в корне аорты, д — сформированный композитный графт.

Fig. 1. **Russian conduit technique.**
a — fixation of autopericardial neocusps to synthetic prosthesis, b — application of U-shaped sutures to neocommissures, c — implantation of "Russian conduit" using the "full root" technique, d — implanted graft in aortic root, e — composite graft.

Таблица 2. **Сравнение антропометрических показателей, возраста и гендерного распределения**

Table 2. **Anthropometric indicators, age and gender**

Параметр	Группа 1 «Русский кондуит», *n*=28	Группа 2 «БиоБенталл», *n*=22	*p*
Возраст, лет, M ± SD	54,7±16,2	50±16,8	0,291
Мужской пол, *n* (%)	23 (82,1)	19 (86,4)	0,683
BSA, м², M ± SD	1,98±0,2	2,03±0,22	0,385
BMI, кг/м², M ± SD	27,8±4,03	27,02±5,8	0,945

в 3 раза меньше, чем на сосудистом протезе), последующие 2 стежка — в соотношении 2:1, а последние — 1:1. Таким способом имитируется анатомичность расположения створки в неокорне аорты. После обратного выворачивания готового композитного графта рекомендуется наложение трех П-образных швов на неокомиссуры, которые выводятся наружу и завязываются, что обеспечивает должную эффективную высоту.

Имплантация готового Handmade-графта выполняется по одной из техник Бенталла-Де Боно («закрытая» методика или full root). Тем не менее, с целью повышения гемостатичности, мы рекомендуем использовать full root-методику (по типу операции Дэвид). Подобная техника использована нами в 89,3% случаев (*n*=25).

Этапы подготовки клапансодержащего графта по методике «Русский кондуит» продемонстрированы на **рис. 1**.

Протокол ведения пациентов, анализа результатов, оценка сопоставимости групп

До операции все пациенты были обследованы по стандартному протоколу подготовки пациентов к кардиохирургическому вмешательству. В соответствии с протоколом исследования проводился анализ исходных антропометрических показателей, возраста и гендерного распределения, функционального класса хронической сердечной недостаточности (≥3 по NYHA), наличия сопутствующей ишемической болезни сердца, чрескожного коронарного вмешательства со стентированием коронарных артерий в анамнезе, постоянной/персистирующей формы фибрилляции предсердий, частой желудочковой экстрасистолии, гипертонической болезни. Анализ исходных данных трансторакальной эхокардиографии (ЭхоКГ) включал в себя оценку фракции выброса левого желудочка, конечно-диастолического объема левого желудочка, толщины межжелудочковой перегородки, размера ФК АК, диаметр синусов Вальсальвы, диаметра восходящего отдела аорты, давления в легочной артерии, среднего давления на АК, наличия митральной недостаточности ≥2 степени и трикуспидальной недостаточности ≥2 степени.

При сравнении групп по антропометрическим показателям, возрасту и гендерному распределению — группы сопоставимы **(табл. 2)**.

Характеристики, касающиеся сердечно-сосудистой системы, также были сопоставимы между группами **(табл. 3)**.

Анализируемые в исследовании ЭхоКГ-параметры также были сопоставимы **(табл. 4)**.

Таблица 3. **Сравнение характеристик, касающихся сердечно-сосудистой системы, *n* (%)**

Table 3. **Cardiovascular characteristics, *n* (%)**

Параметр	Группа 1 «Русский кондуит», *n*=28	Группа 2 «Био-Бенталл», *n*=22	*p*
Сердечная недостаточность ≥ 3 функционального класса по NYHA	9 (32,1)	11 (50)	0,203
Предыдущие вмешательства на сердце	1 (3,6)	1 (4,5)	0,864
Ишемическая болезнь сердца	9 (32,1)	5 (22,7)	0,995
Стентирование коронарных артерий	2 (7,1)	1 (4,5)	0,695
Фибрилляция предсердий (постоянная/ персистирующая форма)	5 (17,9)	3 (13,6)	0,683
Желудочковая экстрасистолия	3 (10,7)	2 (9,1)	0,848
Гипертоническая болезнь	20 (71,4)	15 (68,2)	0,805

Первичные конечные точки исследования — средний срок наблюдения; свобода от серьезных нежелательных кардиальных событий (MACE) в комбинации следующих неблагоприятных событий — отдаленная смерть от всех причин, острый инфаркт миокарда, острое нарушение мозгового кровообращения, инфекционный эндокардит; кумулятивная свобода от реопераций.

Вторичные конечные точки исследования — длительность искусственного кровообращения и ишемии миокарда; длительность пребывания в отделении реанимации и интенсивной терапии (ОРИТ) и стационаре.

В рамках исследования также проведен анализ госпитальной летальности, частоты развития острого инфаркта миокарда, сердечной недостаточности, дыхательной

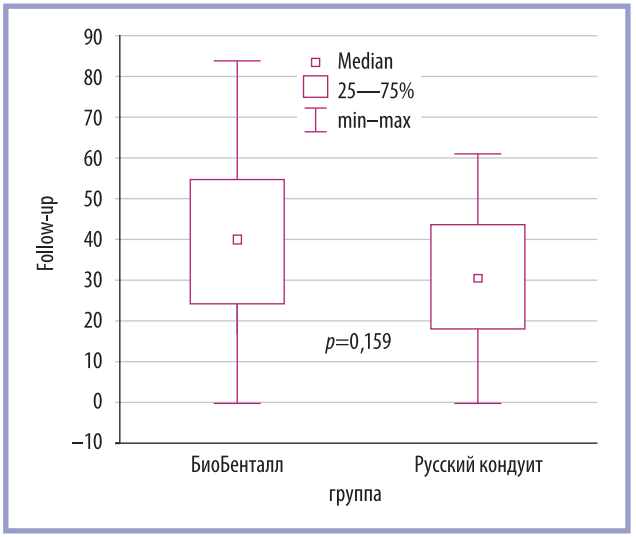

Рис. 2. **Срок наблюдения, мес.**

Fig. 2. **Follow — up period, months.**

недостаточности, острого нарушения мозгового кровообращения, кровотечений, острой почечной недостаточности, нарушений ритма сердца и полиорганной недостаточности, частоты подключения экстракорпоральной мембранной оксигенации (ЭКМО).

Ведение пациентов группы 1 «Русский кондуит» и группы 2 «БиоБенталл» проводилось в соответствии с клиническими рекомендациями по ведению пациентов после клапан-сохраняющих операций и включало в себя прием низких доз ацетилсалициловой кислоты (75 — 100 мг в сутки) в течение первых трех месяцев при отсутствии других показаний к антиагрегантной и антикоагулянтной терапии.

В среднеотдаленном периоде после операции (12, 24 и 48 мес.) сведения получены методом телефонного опроса и последующего обследования пациентов в стационаре в амбулаторном режиме с проведением ЭхоКГ и анкетированием пациентов (клапанный опросник Perchinsky).

Статистический анализ

Обработка полученных данных проводилась автором с использованием программы Statistica версии 8.0 (StatSoft Inc., США). Для количественных показателей были рассчитаны среднее значение (M), среднеквадратическое отклонение (SD). Все полученные количественные параметры были проверены на соответствие нормальному распределению с помощью критерия Шапиро–Уилка. При полученном $p<0,05$ нулевую гипотезу отвергали, считали, что исследуемое распределение отличалось от нормального.

Для нахождения различий между группами пациентов для нормально распределенных числовых показателей использовали критерий ANOVA (для нескольких групп) и затем применяли попарное сравнение групп с помощью t-критерия Стьюдента для двух независимых выборок с поправкой Бонферрони на непрерывность. Для определения различий в числовых показателях, изменявшихся в ходе лечения, применяли парный критерий Стьюдента для двух зависимых выборок, при отсутствии нормального распределения использовали непараметрический метод — t-критерий Вилкоксона. Критический уровень значимости при проверке статистических гипотез принимался равным 0,05. Свобода от MACE и реопераций в отдаленном периоде оценивалась методом Каплана–Майера.

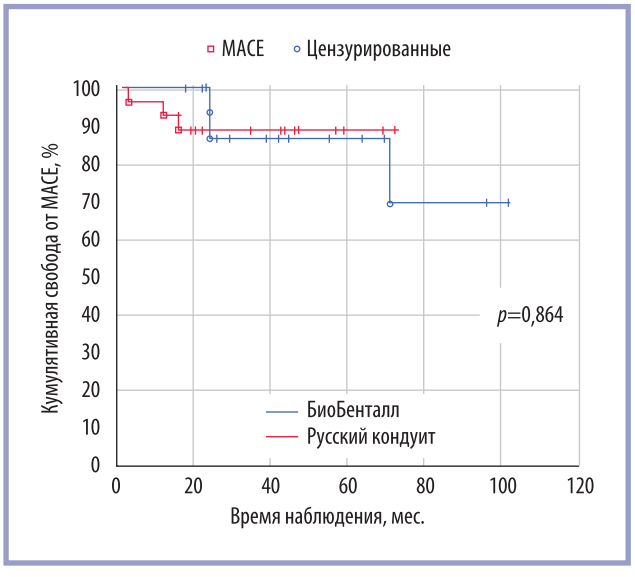

Рис. 3. **Кумулятивная свобода от серьезных нежелательных кардиальных событий (MACE).**

Fig. 3. **Cumulative freedom from major adverse cardiac events (MACE).**

Таблица 4. **Исходные эхокардиографические данные**

Table 4. **Baseline echocardiography data**

Параметр	Группа 1 «Русский кондуит», *n*=28	Группа 2 «Био-Бенталл», *n*=22	*p*
Фракция выброса левого желудочка, %, M±SD	52,6±7,4	55,6±5,4	0,14
Конечно-диастолический объем левого желудочка, мл, M±SD	165,6±76,9	173,3±41,7	0,395
Толщина межжелудочковой перегородки, см, M±SD	1,37±0,34	1,21±0,18	0,294
Диаметр ФК АК, мм, M±SD	24,4±4,8	26,8±2,5	0,123
Диаметр синусов Вальсальвы, см, M±SD	5,4±1,2	5,2±0,91	0,521
Диаметр восходящего отдела аорты, см, M±SD	6,45±2,1	6,05±1,2	0,794
Легочная гипертензия, *n* (%),	12 (42,9)	7 (31,8)	0,422
Средний градиент на АК, мм рт.ст., M±SD	25,7±21,5	17,4±13,2	**<0,01**
Митральная недостаточность ≥2 степени, *n* (%)	17 (60,7)	15 (68,2)	0,584
Трикуспидальная недостаточность ≥2 степени, *n* (%)	3 (10,7)	2 (9,1)	0,848

Результаты

Первичные конечные точки

Средний срок наблюдения составил 31±17,9 мес. для группы 1 «Русский кондуит» и 39,2±22,7 мес. для группы 2 «БиоБенталл» ($p=0,159$) **(рис. 2)**.

Кумулятивная свобода от MACE (отдаленная смерть от всех причин, острый инфаркт миокарда, острое нарушение мозгового кровообращения, инфекционный эндокардит) за 12, 24 и 48 мес. наблюдения между группой 1 «Русский кондуит» и группой 2 «БиоБенталл» статистически не отличалась и составила 92,59±5,0% против 100% ($p=0,367$), 88,7±6,1% против 93,3±6,4% ($p=0,534$), и 88,7±6,1% против 86,7±8,8% ($p=0,864$) соответственно. Большинство событий ($n=2$) в группе 1 «Русский кондуит» было связано с инфекционным эндокардитом неоклапана, а в одном случае отмечена смерть по неизвестной причине. Все 3 пациента группы 2 «БиоБенталл» в различные сроки после операции перенесли острый инфаркт миокарда **(рис. 3)**.

Таблица 5. **Оценка качества жизни (опросник Perchinsky), *n* (%)**
Table 5. **Quality of life (Perchinsky questionnaire), *n* (%)**

Вопрос и ответы	Группа 1 «Русский кондуит», *n*=28	Группа 2 «Био-Бенталл», *n*=22
Выбрали бы Вы снова такую же процедуру?		
Да	15 (53,6)	1 (4,5)
Я не знаю	8 (28,6)	10 (45,5)
Нет	3 (10,7)	8 (36,4)
$p^{1/2}$<0,01, $p^{1/3}$<0,01		
Как часто Вы испытываете раздражение по поводу необходимости последующего наблюдения после замены клапана?		
Никогда	18 (64,3)	8 (36,4)
Изредка	3 (10,7)	5 (22,7)
Часто/всегда	5 (17,9)	6 (27,3)
$p^{1/2}$=0,05, $p^{1/3}$=0,02		
Как часто Вы испытываете раздражение по поводу частого посещения врача после замены клапана?		
Никогда	19 (67,9)	12 (54,5)
Изредка	5 (17,9)	6 (27,3)
Часто/всегда	2 (7,1)	1 (4,5)
$p^{1/3}$<0,01		
Как часто Вы испытываете раздражение по поводу частых анализов крови?		
Никогда	22 (78,6)	16 (72,7)
Изредка	4 (14,3)	3 (13,6)
Часто/всегда	0	0
$p^{1/3}$<0,01		
Как часто Вы испытываете раздражение по поводу возможности осложнений из-за имплантированного клапана?		
Никогда	14 (50)	8 (36,4)
Изредка	8 (28,6)	7 (31,8)
Часто/всегда	4 (14,3)	4 (18,2)
p>0,05		
Как часто Вы испытываете раздражение по поводу кровотечения из-за приема лекарств?		
Никогда	26 (92,9)	13 (59,1)
Изредка	0	5 (22,7)
Часто/всегда	0	1 (4,5)
$p^{1/2}$<0,01, $p^{1/3}$ <0,01		
Как часто Вы испытываете раздражение по поводу риска отказа имплантированного клапана?		
Никогда	3 (10,7)	12 (54,5)
Изредка	6 (21,4)	5 (22,7)
Часто/всегда	17 (60,7)	2 (9,1)
$p^{1/2}$<0,01, $p^{1/3}$ <0,01		
Как часто Вы испытываете раздражение по поводу риска повторной операции?		
Никогда	3 (10,7)	9 (40,9)
Изредка	10 (35,7)	8 (36,4)
Часто/всегда	13 (46,4)	2 (9,1)
$p^{1/2}$<0,01, $p^{1/3}$ <0,01		

В группе 1 «Русский кондуит» было 2 реоперации, потребовавшиеся пациентам с инфекционным эндокардитом неоклапана из аутоперикарда через 3 и 12 мес. после операции. В обоих случаях пациентам выполнена имплантация криосохраненного аортального гомографта. В группе 2 «БиоБенталл» одна реоперация была выполнена через 27 мес. по причине тромбоза биопротеза АК. В этом случае было выполнено протезирование АК механическим протезом. Таким образом, кумулятивная свобода от реопераций в сроки 12 и 24 мес. составила 92,59±5,04% для группы 1 «Русский кондуит» и 100% для группы 2 «БиоБенталл» соответственно. Кумулятивная свобода от реопераций в срок 48 мес. составила 92,59±5,04% для группы 1 «Русский кондуит» и 92,3±7,4% для группы 2 «БиоБенталл» соответственно. Сравнительный анализ кумулятивной свободы от реопераций в сроки 12, 24 и 48 мес. не выявил статистически значимых различий между группами (p=0,343 и p=0,734 соответственно) **(рис. 4)**.

Вторичные конечные точки

Длительность искусственного кровообращения и ишемии миокарда представлены на **рис 5 и 6**. Группа 1 «Русский кондуит» характеризовалась статистически более низкой длительностью искусственного кровообращения (117,9±39,1 мин против 152,9±76 мин, p=0,04) и пережатия аорты (88±25,9 мин против 109,8±38 мин, p=0,02) в сравнении с группой 2 «БиоБенталл».

Длительность пребывания в ОРИТ и стационаре не отличалась между группами — p=0,670 и p=0,574 соответственно **(рис. 7 и 8)**.

Анализ госпитальных осложнений между группой 1 «Русский кондуит» и группой 2 «БиоБенталл» не выявил статистически значимых различий между группами **(рис. 9)**.

Госпитальная летальность в группе 1 «Русский кондуит» составила 3,6% (n=1), а в группе 2 «БиоБенталл» — 9,1% (n=2), ОШ=2,7; 95% ДИ 0,23 — 31,9 и статистически не различалась между группами (p=0,438).

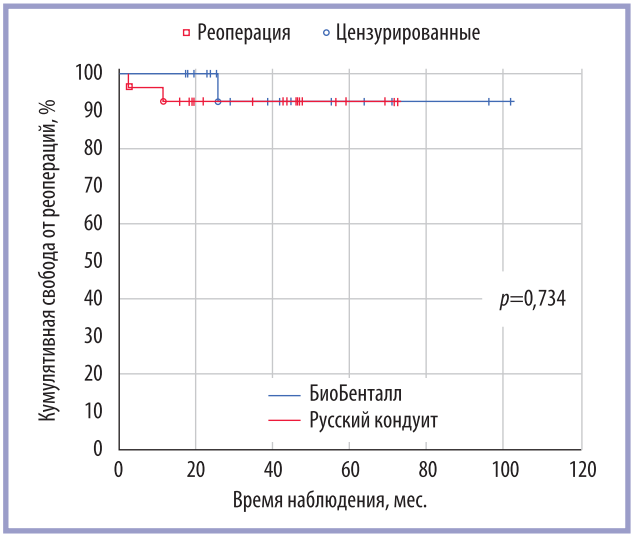

Рис. 4. **Кумулятивная свобода от реопераций.**
Fig. 4. **Cumulative freedom from redo surgeries.**

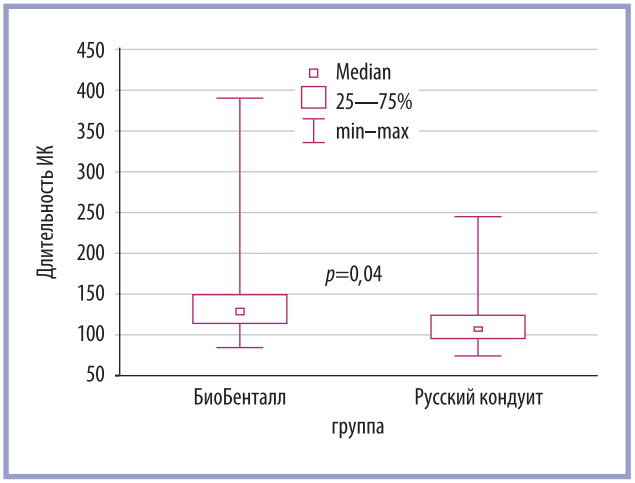

Рис. 5. **Сравнение длительности искусственного кровообращения, мин.**

Fig. 5. **Cardiopulmonary bypass time, min.**

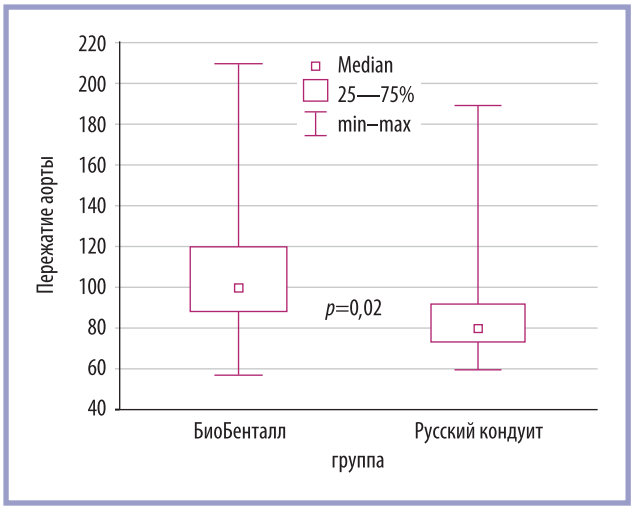

Рис. 6. **Сравнение длительности пережатия аорты, мин.**

Fig. 6. **Aortic clamping time, min.**

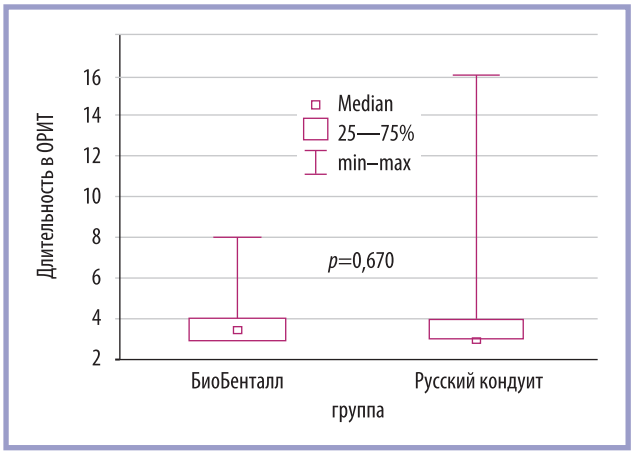

Рис. 7. **Сравнение длительности лечения (суток) в отделении реанимации и интенсивной терапии (ОРИТ).**

Fig. 7. **Intensive care unit (ICU) stay.**

Частота аортальной недостаточности 2 степени и выше в среднеотдаленном периоде после операции встречалась реже в группе 1 «Русский кондуит» и составила 2 случая против 4-х случаев в группе 2 «БиоБенталл», однако статистической значимости не выявлено (p=0,253) **(рис. 10)**.

Как отмечено выше, в разделе кумулятивная свобода от MACE, частота инфекционного эндокардита АК в отдаленные сроки после операции составила 7,1% (n=2) в группе 1 «Русский кондуит», тогда как в группе 2 «БиоБенталл» таких пациентов не выявлено. Тем не менее, статистически достоверной разницы в отношении частоты инфекционного эндокардита между группами не отмечено (p=0,678).

На **рис. 11 и 12** показано сравнение показателей средних градиентов на АК перед выпиской и в среднеотдаленные сроки после операции соответственно. В обоих случаях статистически более низкие средние градиенты продемонстрированы в группе 1 «Русский кондуит (p<0,01).

При сравнении количества пациентов, состояние которых в отдаленном периоде соответствует 3–4 функциональному классу по NYHA, различий между группами не выявлено. В группе 1 «Русский кондуит» таких пациентов было 2 (7,1%), тогда как в группе 2 «БиоБенталл» — 1 (4,5%), p=0,695.

Сравнение индекса ЭПО АК между группами в среднеотдаленном периоде показало, что в группе 1 «Русский кондуит» индекс ЭПО был статистически значимо выше по сравнению с группой 2 «БиоБенталл» и составил 1,36±0,23 см^2 против 0,93±0,1 см^2, p<0,01 **(рис. 13)**.

Сравнение качества жизни

Как отмечено выше, оценка качества жизни после исследуемых вмешательств проводилась с использованием специфического «клапанного» опросника Perchinsky. Согласно анализу полученных результатов большинство пациентов группы 1 «Русский кондуит» были более довольны выбором процедуры по сравнению с группой 2 «БиоБенталл». Кроме того, пациентов группы 1 «Русский кондуит» не беспокоили осложнения, связанные с кровотечениями. Вместе с тем для пациентов этой группы было характерно большее беспокойство о риске отказа неоклапана и повторной операции **(табл. 5)**.

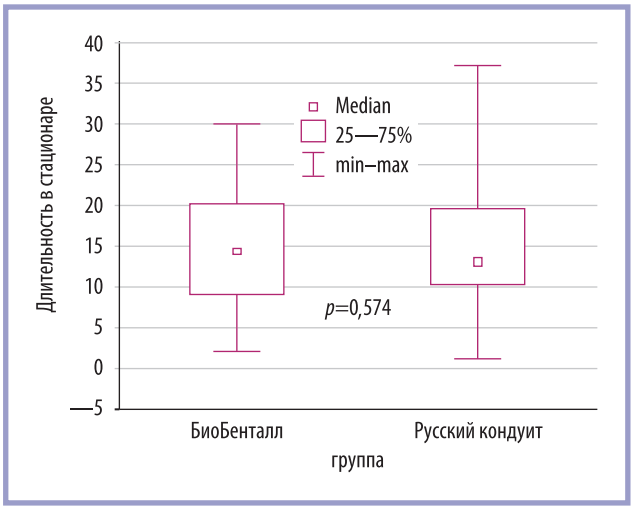

Рис. 8. **Сравнение длительности пребывания (суток) в стационаре.**

Fig. 8. **Hospital-stay (days).**

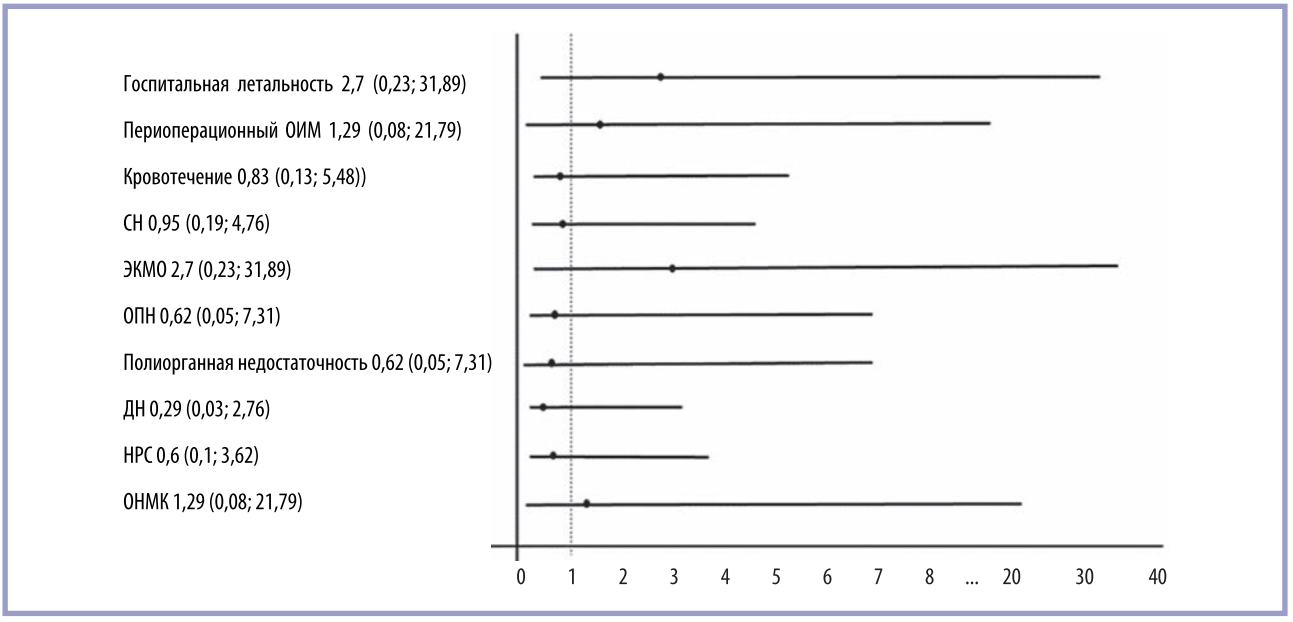

***Рис. 9.* Структура и риск госпитальных осложнений.**
ОИМ — острый инфаркт миокарда, СН — сердечная недостаточность, ЭКМО — экстракорпоральная мембранная оксигенация, ОПН — острая почечная недостаточность, ДН — дыхательная недостаточность, НРС — нарушения ритма сердца, ОНМК — острое нарушение мозгового кровообращения.

***Fig. 9.* Structure and risk of in-hospital complications.**
ОИМ — acute myocardial infarction, СН — heart failure, ЭКМО — extracorporeal membrane oxygenation, ОПН — acute renal failure, ДН — respiratory failure, НРС — cardiac arrhythmias, ОНМК — stroke.

Обсуждение

Представленное исследование является первым в России и мире анализом результатов использования оригинальной универсальной методики протезирования всех структур КА «Русский кондуит» в сравнении с биологической модификацией и классической операцией Бенталла-Де Боно. Несмотря на «революционные» результаты лечения и снижение летальности пациентов с патологией корня и восходящей аорты с внедрением в практику классической операции Бенталла-Де Боно, с годами стали выявляться отрицательные стороны такой процедуры. Лица, перенесшие операцию Бенталла-Де Боно в отдаленном периоде, сталкиваются с тромбоэмболическими рисками, протезным эндокардитом, дисфункцией протеза, пожизненной антикоагулянтной терапией, ишемическими и мозговыми событиями, а также со снижением функционального класса хронической сердечной недостаточности [8, 9]. На разработку и внедрение в клиническую практику операции «Русский кондуит» нашу команду также сподвигло накопление опыта в процедуре изолированной аутоперикардиальной неокуспидизации АК.

На протяжении последних 6 лет мы ведем многоцентровой международный регистр операции Озаки. Нами проведен всесторонний анализ проблемы, начиная от истории использования аутоперикарда в аортальной позиции и техники имплантации [10–12] до публикации возможностей и результатов этой операции в различных клинических и возрастных когортах. Нами продемонстрированы приемлемые показатели трансклапанной гемодинамики и послеоперационные исходы в раннем послеоперационном периоде после аутоперикардиальной неокуспидизации АК [13]. В исследовании, посвященном среднесрочным результатам операции Озаки в когорте старше 65 лет, трехлетняя общая выживаемость и свобода от реоперации составила 88,6% [95% ДИ 81,23–94,07] и 97% [95% ДИ 92,1–99,5] соответственно [14].

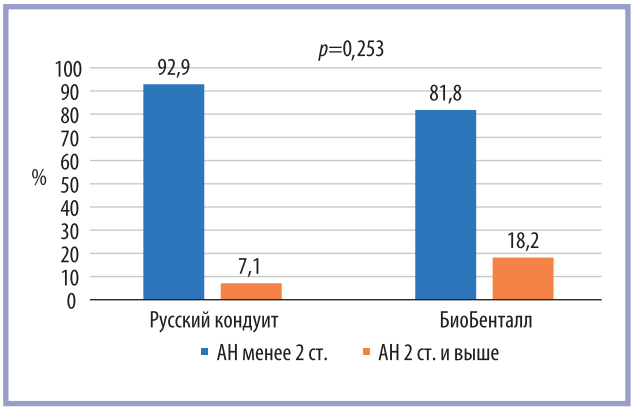

***Рис. 10.* Частота встречаемости аортальной недостаточности 2 степени и выше.**
АН — аортальная недостаточность.

***Fig. 10.* Incidence of aortic insufficiency ≥ 2.**
АН — aortic insufficiency.

Композитный графт «Русский кондуит», содержащий створки из аутологичного перикарда, позволяет укрепить ФК АК, профилактирует возможную аортальную недостаточность и обеспечивает низкие трансклапанные градиенты у пациентов с дегенеративными пороками АК и аннулоэктазией. Средний диаметр ФК АК в исследованной нами группе «Русский кондуит» составил 24,4±4,8 мм.

В процессе создания композитного графта «Русский кондуит» мы вносили изменения в технологию создания с целью максимального упрощения методики и повышения ее воспроизводимости. Изначально использовался способ

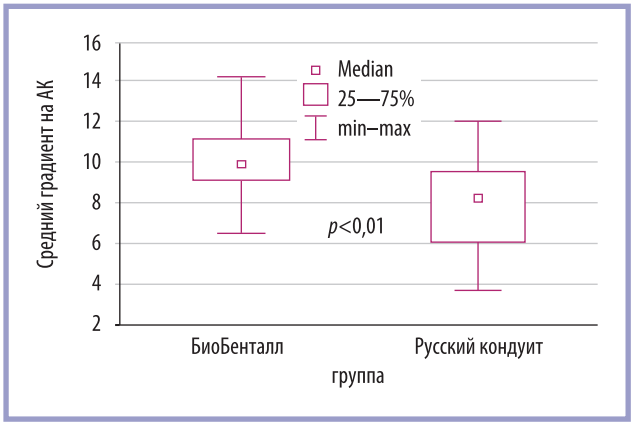

Рис. 11. **Средний градиент на аортальном клапане (мм рт.ст.) перед выпиской.**

Fig. 11. **Mean valvular pressure gradient (mm Hg) at discharge.**

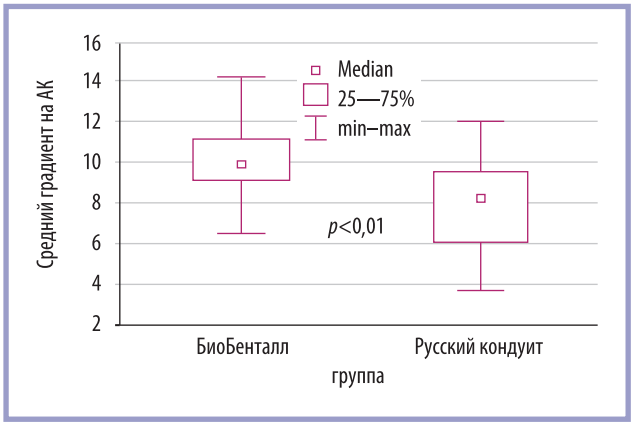

Рис. 12. **Средний градиент на аортальном клапане (мм рт.ст.) в отдаленном периоде.**

Fig. 12. **Mean valvular pressure gradient (mm Hg) in mid-term period.**

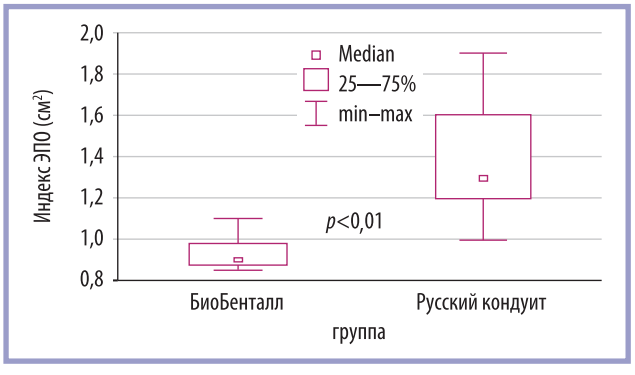

Рис. 13. **Сравнение индекса эффективной площади отверстия (ЭПО, см²) аортального клапана в среднеотдаленном периоде.**

Fig. 13. **Indexed effective orifice area (cm²) in mid-term period.**

продольного разрезания сосудистого протеза, сложного расчета размера створок, их фиксации и восстановления целостности протеза. Однако разработка формулы определения истинных размеров клапана на основании корреляции между длиной окружности аорты на уровне синусов Вальсальвы, полученная нами в ходе изучения секционного материала со «здоровым» корнем аорты, позволила упростить методику [15]. Упрощенная методика состоит не в разрезании, а в выворачивании протеза. Описанная выше техника создания кондуита не требует даже интраоперационной чреспищеводной ЭхоКГ, необходимо лишь знать истинный диаметр корня и восходящей аорты, что определяет размер сосудистого протеза, от которого зависят размеры неостворок. Таким образом, кондуит может создаваться после вскрытия перикарда, без искусственного кровообращения. Максимальная площадь коаптации достигается путем наложения П-образных швов на неокомиссуры, а гемостатичность — использованием full root-имплантации.

В одном из предыдущих крупных исследований мы впервые сравнили клинические исходы операции «Русский кондуит» с клапан-сберегающими методиками и операцией «защищенный Росс» [16]. По результатам исследования, операция «Русский кондуит» оказалась сопоставима с процедурами Дэвида и Росса в отношении среднеотдаленной выживаемости (срок наблюдения 45,8±23 мес), свободе от реопераций и резидуальной значимой аортальной недостаточности, составив 100, 96 и 96% соответственно. В то же время при сравнении с реимплантацией, дополненной пластикой створок, операция «Русский кондуит» продемонстрировала меньший потенциал к развитию резидуальной аортальной недостаточности (ОШ 7,33; ДИ 1,44—37,27). Несмотря на достаточно низкий средний трансклапанный градиент в группе «Русский кондуит» — 8,8±1,7 мм рт.ст., по данному параметру он уступил операции Дэвида и Росса. Следует отметить, что при относительной сопоставимости клинических и гемодинамических исходов операция «Русский кондуит» представляется наиболее легко воспроизводимой, позволяя значимо сократить время искусственного кровообращения и ишемии миокарда.

Заключение

Использование методики «Русский кондуит» для протезирования корня и восходящего отдела аорты является привлекательной альтернативой процедуры «БиоБенталл». Несомненным преимуществом операции «Русский кондуит» являются лучшие показатели трансклапанной гемодинамики как в раннем, так и в среднеотдаленном послеоперационных периодах. При сравнении с операцией «БиоБенталл» продемонстрированы более низкие трансаортальные градиенты и больший индекс ЭПО АК. Кроме того, операция «Русский кондуит» не была связана с высокими показателями резидуальной значимой аортальной недостаточности в сравнении с каркасными биопротезами, используемыми при процедуре «БиоБенталл».

Участие авторов:
Концепция и дизайн исследования: А.Н. Дзюндзя, Р.Н. Комаров
Сбор и обработка материала: Р.М. Исаев, К.А. Колосова, С.Т. Энгиноев
Статистическая обработка: О.О. Огнев, Н.Б. Сейфатова
Написание текста: Б.М. Тлисов, Е.А. Скридлевская
Редактирование: А.М. Исламаибаев, Р.Н. Комаров

Финансирование. Исследование не имело спонсорской поддержки.

Acknowledgements. The study had no sponsorship.

Contribution:
Study concept and design: A.N. Dzyundzya, R.N. Komarov
Collection and processing of material: R.M. Isaev, K.A. Kolosova, S.T. Enginoev
Statistical processing: O.O. Ognev, N.B. Seifatova
Writing text: B.M. Tlisov, E.A. Skridlevskaya
Editing: A.M. Ismailbaev, R.N. Komarov

Авторы заявляют об отсутствии конфликта интересов.
The authors declare no conflicts of interest.

ЛИТЕРАТУРА/REFERENCES

1. Bentall H, De Bono A. A technique for complete replacement of the ascending aorta. Thorax. 1968; 23(4):338-339. https://doi.org/10.1136/thx.23.4.338
2. David TE, Feindel CM. An aortic valve-sparing operation for patients with aortic incompetence and aneurysm of the ascending aorta. J Thorac Cardiovasc Surg. 1992;103(4):617-621. https://doi.org/10.1016/s0022-5223(19)34942-6
3. Sarsam MA, Yacoub M. Remodeling of the aortic valve anulus. J Thorac Cardiovasc Surg. 1993;105(3):435-438. https://doi.org/10.1016/s0022-5223(19)34225-4
4. Urbanski PP. Replacement of the ascending aorta and aortic valve with a valved stentless composite graft. *Ann Thorac Surg.* 1999;67(5):1501-1502. https://doi.org/10.1016/s0003-4975(99)00184-8
5. Komarov R, Chernov I, Enginoev S, Sá MPBO, Tarasov D. The Russian conduit — combining Bentall and Ozaki procedures for concomitant ascending aorta replacement and aortic valve neocuspidization. *Braz J Cardiovasc Surg.* 2019;34(5):618-623. https://doi.org/10.21470/1678-9741-2019-03294
6. Караськов А.М., Богачев-Прокофьев А.В., Шарифуллин Р.М., Демин И.И., Железнев С.И., Опен А.Б., Пивкин А.Н. Результаты процедуры Росса у пациентов с сопутствующей аневризмой восходящего отдела аорты. *Ангиология и сосудистая хирургия*. 2016;22(1):142-158.
Karaskov AM, Bogachev-Prokofiev AV, Sharifulin RM, Demin II, Zheleznev SI, Open AB, Pivkin AN. Outcomes of the Ross procedure in patients with an accompanying ascending aortic aneurysm. *Angiol Sosud Khir.* 2016;22(1):142-158. (In Russ).
7. Бокерия Л.А., Белал Г. Методы эхокардиографической оценки гемодинамики аортального клапана после протезирования: методы и предостережения. *Креативная кардиология*. 2012;6(1):73-79.
Bokeriya L, Belal G. Methods of echocardiographic assessment of aortic valve hemodynamics after prosthetics: methods and warnings. *Creative cardiology.* 2012;6(1):73-79. (In Russ).
https://cardiology-journal.com/catalog/web/viewer.php
8. Benke K, Ágg B, Szabó L, Szilveszter B, Szilveszter B, Older B, Polos M, Cao C, Szilveszter B, Older B, Polos M, Cao Ch, Maurovich-Horvat P, Radovits T, Merkely B, Szabolcs Z. Bentall procedure: quarter century of clinical experiences of a single surgeon. *J Cardiothorac Surg.* 2016;11(1):19. https://doi.org/10.1186/s13019-016-0418-y
9. Mookhoek A, Korteland NM, Arabkhani B, Di Centa I, Lansac E, Bekkers JA, Bogers AJJC, Takkenberg JJM. Bentall procedure: a systematic review and meta-analysis. *Ann Thorac Surg.* 2016; 101(5):1684-1689. https://doi.org/10.1016/j.athoracsur.2015.10.090
10. Комаров Р.Н., Ткачёв М.И., Савина В.А., Чернявский С.В., Дракина О.В, Исмаилбаев А.М. Ленковец М.С., Ногинов В.К. Исторические аспекты протезирования аортального клапана аутоперикардом: всё ли мы знаем? *Комплексные проблемы сердечно-сосудистых заболеваний*. 2023;12(1):107-116.
Komarov RN, Tkachev MI, Savina VA, Chernyavsky SV, Drakina OV, Ismailbayev AM, Lenkovets MS, Noginov VK. Historical aspects of aortic valve replacement using autologous pericardium: do we know everything? *Complex Issues of Cardiovascular Diseases.* 2023;12(1):107-116. (In Russ). https://doi.org/10.17802/2306-1278-2023-12-1-107-116
11. Комаров Р.Н., Чернявский С.В., Исмаилбаев А.М., Симонян А.О. Аутоперикардиальная неокуспидизация аортального клапана: как это делать? *Патология кровообращения и кардиохирургия.* 2021;25(1):120-127.
Komarov RN, Chernyavskii SV, Ismailbaev AM, Simonyan AO. How to do it: autopericardial neocuspidisation of the aortic valve. *Patologiya krovoobrashcheniya i kardiokhirurgiya= Circulation Pathology and Cardiac Surgery*. 2021;25(1):120-127. (In Russ).
https://doi.org/10.21688/1681-3472-2021-1-120-127
12. Sá MPBO, Perazzo ÁM, Zhigalov K, Komarov R, Kadyraliev B, Enginoev S, Ennker J, Popov AF, Quarto C, Weymann A, Lima RC. Aortic valve neocuspidization with glutaraldehyde-treated autologous pericardium (Ozaki procedure) — a promising surgical technique. *Braz J Cardiovasc Surg.* 2019;34(5):610-614. https://doi.org/10.21470/1678-9741-2019-0304
13. Arutyunyan V, Chernov I, Komarov R, Sinelnikov Yu, Kadyraliev B, "yubyjtd S, Tcheglov M, Ismailbaev A, Baranov A, Ashurov F, Clavel M, Pibarot P, Sá MPBO, Weymann A, Zhiganov K. Immediate outcomes of aortic valve neocuspidization with glutaraldehyde-treated autologous pericardium: a multicenter study. *Braz J Cardiovasc Surg.* 2020; 35(3):241-248. https://doi.org/10.21470/1678-9741-2020-0019
14. Чернов И.И., Энгиноев С.Т., Комаров Р.Н., Тарасов Д.Г., Синельников Ю.С., Марченко А., Арутюнян В.Б., Кадыралиев Б.К., Исмаилбаев А.М., Тлисов Б.М., Зорин Д.А., Щеглов М.И., Жигалов К.Ю. Трехлетние результаты операции Озаки у пациентов 65 лет и старше: многоцентровое исследование. *Патология кровообращения и кардиохирургия.* 2021;25(4):53-63.
Chernov II, Enginoev ST, Komarov RN, Tarasov DG, Sinelnikov YuS, Marchenko A., Arutyunayan VB, Kadyraliev BK, Ismailbaev AM, Tlisov BM, Zorin DA, Tcheglov MI, Zhigalov KYu. Three-year results of Ozaki surgery in patients aged ⩾65 years: a multicentre study. Patologiya krovoobrashcheniya i kardiokhirurgiya = Circulation Pathology and Cardiac Surgery. 2021;25(4):53-63. (In Russ).].
https://doi.org/10.21688/1681-3472-2021-4-53-63
15. Одинокова С.Н., Николенко В.Н., Комаров Р.Н., Винокуров И.А., Мнацаканян И.В., Белхароева Р.Х. Корреляции морфометрических параметров структур корня аорты, имеющие практическое значение в хирургической коррекции аортального клапана. *Морфологические ведомости*. 2020;28(1):30-36.
Odinokova SN, Nikolenko VN, Komarov RN, Vinokurov IA, Mnatsakanyan GV, Belkharoeva RKh. The correlations of morphometric parameters of structures of the aortic root having practical significance in the surgical correction of the aortic valve. *Morphological statements*. 2020;28(1):30-36. (In Russ).
https://doi.org/10.20340/mv-mn.2020.28(1):30-36
16. Исмаилбаев, А.М. Хирургия корня аорты с использованием аутологичных материалов и клапансохраняющих методик: дис.... д-ра мед. наук: 3.1.15 / Исмаилбаев Алишер Маккамджанович. — М., 2023. — 209 с.

Поступила 11.08.2024
Received 11.08.2024
Принята к публикации 21.10.2024
Accepted 21.10.2024