Кардиологический вестник
2023, Т. 18, №2, с. 57–63
https://doi.org/10.17116/Cardiobulletin20231802157

Russian Cardiology Bulletin
2023, Vol. 18, No. 2, pp. 57–63
https://doi.org/10.17116/Cardiobulletin20231802157

Периоперационное повреждение миокарда при транскатетерной имплантации аортального клапана у больных с гемодинамически значимым поражением коронарного русла

© А.А. НУРХАМЕТОВА, Т.Э. ИМАЕВ, А.Е. КОМЛЕВ, С.К. КУРБАНОВ, Ф.Т. АГЕЕВ, А.С. КОЛЕГАЕВ, П.М. ЛЕПИЛИН, Р.С. АКЧУРИН

ФГБУ «Национальный медицинский исследовательский центр кардиологии им. акад. Е.И. Чазова» Минздрава России, Москва, Россия

Резюме

Превентивная реваскуляризация миокарда перед транскатетерной имплантации аортального клапана (ТИАК) рассматривается у большинства больных с гемодинамически значимыми стенозами коронарных артерий. В то же время ее воздействие на снижение риска кардиальных ишемических событий остается малоизученным. В оригинальном исследовании были определены факторы, влияющие на развитие периоперационного повреждения миокарда у больных с тяжелым аортальным стенозом и сопутствующей ишемической болезнью сердца, которым была выполнена ТИАК.

Ключевые слова: *транскатетерная имплантация аортального клапана, периоперационное повреждение миокарда, маркеры некроза миокарда, ишемическая болезнь сердца.*

Информация об авторах:
Нурхаметова А.А. — https://orcid.org/0000-0003-2839-442X
Имаев Т.Э. — https://orcid.org/0000-0002-5736-5698
Комлев А.Е. — https://orcid.org/0000-0001-6908-7472
Курбанов С.К. — https://orcid.org/0000-0001-7767-1695
Агеев Ф.Т. — https://orcid.org/0000-0003-4369-1393
Колегаев А.С. — https://orcid.org/0000-0002-5054-1310
Лепилин П.М. — https://orcid.org/0000-0003-2979-2542
Акчурин Р.С. — https://orcid.org/0000-0002-2105-8258
Автор, ответственный за переписку: Нурхаметова А.А. — e-mail: alin4ikmd@mail.ru

Как цитировать:
Нурхаметова А.А., Имаев Т.Э., Комлев А.Е., Курбанов С.К., Агеев Ф.Т., Колегаев А.С., Лепилин П.М., Акчурин Р.С. Периоперационное повреждение миокарда при транскатетерной имплантации аортального клапана у больных с гемодинамически значимым поражением коронарного русла. *Кардиологический вестник.* 2023;18(2):57–63. https://doi.org/10.17116/Cardiobulletin20231802157

Perioperative myocardial damage during transcatheter aortic valve implantation in patients with hemodynamically significant stenosis of coronary arteries

© A.A. NURKHAMETOVA, T.E. IMAEV, A.E. KOMLEV, S.K. KURBANOV, F.T. AGEEV, A.S. KOLEGAEV, P.M. LEPILIN, R.S. AKCHURIN

Chazov National Research Center of Cardiology, Moscow, Russia

Abstract

Preventive coronary revascularization before transcatheter aortic valve implantation (TAVI) is conventionally used in the majority of patients with concomitant coronary artery disease. At the same time, the impact of this staged strategy on the incidence of cardiac ischemic complications is still unclear. We analyzed predictors of perioperative myocardial injury in patients with severe aortic stenosis and concomitant coronary artery disease undergoing TAVI.

Keywords: *transcatheter aortic valve implantation, perioperative myocardial injury, biomarkers of myocardial necrosis, ischemic heart disease.*

Information about the authors:
Nurkhametova A.A. — https://orcid.org/0000-0003-2839-442X
Imaev T.E. — https://orcid.org/0000-0002-5736-5698
Komlev A.E. — https://orcid.org/0000-0001-6908-7472
Kurbanov S.K. — https://orcid.org/0000-0001-7767-1695
Ageev F.T. — https://orcid.org/0000-0003-4369-1393
Kolegaev A.S. — https://orcid.org/0000-0002-5054-1310
Lepilin P.M. — https://orcid.org/0000-0003-2979-2542
Akchurin R.S. — https://orcid.org/0000-0002-2105-8258
Corresponding author: Nurkhametova A.A. — e-mail: alin4ikmd@mail.ru

To cite this article:
Nurkhametova AA, Imaev TE, Komlev AE, Kurbanov SK, Ageev FT, Kolegaev AS, Lepilin PM, Akchurin RS. Perioperative myocardial injury during transcatheter aortic valve implantation in patients with hemodynamically significant stenosis of coronary arteries. *Russian Cardiology Bulletin*. 2023;18(2):57–63. (In Russ.). https://doi.org/10.17116/Cardiobulletin20231802157

Введение

Любое открытое хирургическое и эндоваскулярное вмешательство на сердце потенциально опасно ввиду развития периоперационного повреждения и инфаркта миокарда (ИМ). Периоперационное повреждение миокарда (ППМ) является предиктором неблагоприятных исходов также у больных, перенесших чрескожное коронарное вмешательство (ЧКВ) или коронарное шунтирование (КШ) [1]. У больных, которым выполнено традиционное протезирование аортального клапана (АК), ППМ развивается довольно часто и ассоциировано с худшими результатами [2]. Однако данные о влиянии ППМ после операции транскатетерной имплантации аортального клапана (ТИАК) на клинические исходы противоречивы. Большинство результатов получено из обсервационных исследований, в которых применялись разные определения ППМ в гетерогенных группах больных, а также использовались различные биомаркеры. В нескольких работах сообщалось о негативном влиянии ППМ на фракцию выброса левого желудочка (ФВ ЛЖ) в течение 30 дней после вмешательства, а также увеличении показателей 30-дневной и 1-годичной летальности [3—5]. В других трудах развитие ППМ не было ассоциировано с повышением смертности [6, 7].

Согласно новым критериям консорциума Valve Academic Research Consortium третьего пересмотра 2021 г. (VARC-3), периоперационное повышение биомаркеров, несоответствующее критериям ИМ, следует трактовать как ППМ [8]. В VARC-3 использование высокочувствительного тропонина не рекомендуется, маркером выбора является МВ-фракция креатинфосфокиназы (КК-МВ) или стандартный тропонин при его отсутствии. В качестве отрезного значения КК-МВ у больных, перенесших операцию эндоваскулярной замены АК, предлагается применять его повышение более 7 нг/мл [3].

Этиология ППМ носит мультифакторный характер **(см. рисунок).** В качестве основных факторов ППМ выделяют высокочастотную правожелудочковую стимуляцию (ВЧСПЖ), необходимую для позиционирования протеза; опосредованную ВЧСПЖ артериальную гипотензию, провоцирующую ишемию миокарда; прямое повреждение сердечной мышцы на этапе баллонирования и взаимодействия с каркасом биопротеза после имплантации клапана, а также эмболизацию коронарных артерий (КА) фрагментами кальция [9]. При наличии тяжелого аортального стеноза (АС) часто отмечается асимметричная гипертрофия межжелудочковой перегородки в области выходного тракта ЛЖ, что может увеличивать степень взаимодействия между миокардом и имплантируемым протезом АК [10]. В некоторых случаях причинами ППМ являются развившиеся острая аортальная и/или митральная регургитация, повышение ФВ ЛЖ, развитие динамической обструкции выходного тракта ЛЖ и вторичный синдром Такоцубо [11]. Окклюзия устьев КА в большинстве случаев приводит к периоперационному ИМ и только при ее экстренной коррекции последствия данного жизнеугрожающего осложнения могут ограничиться ППМ. Использование саморасширяющихся (типа CoreValve) протезов также относится к предикторам ППМ [6]. Потребность в кратности и продолжительности ВЧСПЖ при имплантации биопротеза типа CoreValve выше, что в свою очередь связано с более длительными эпизодами артериальной гипотензии. Также при имплантации саморасширяющихся биопротезов возникает увеличенная компрессия окружающих тканей за счет большей площади контакта металлической части каркаса клапана с миокардом. Время позиционирования также может быть дольше, что повышает риск развития аритмических осложнений и необходимости в инотропной поддержке.

Распространенным является суждение о необходимости предварительной реваскуляризации миокарда перед ТИАК с целью снижения риска ишемического повреждения миокарда. При открытом оперативном вмешательстве на клапанах сердца одномоментная реваскуляризация миокарда рекомендована экспертами Европейского общества кардиологов (ЕОК) при стенозах КА более 70% с высоким классом рекомендаций (класс I, уровень C). Рекомендации по реваскуляризации миокарда у кандидатов на ТИАК менее убедительны и распространяются только на проксимальные сегменты артерий 1-го порядка со стенозом более 70% (класс IIa, уровень C) [12]. Низкий уровень рекомендаций является отражением отсутствия доказательной базы по необходимости реваскуляризации миокарда.

Цель нашего исследования — оценка частоты развития ППМ у больных, перенесших ТИАК, с определением предикторов развития ППМ.

Материал и методы

В период с 2016 по 2021 г. в отдел сердечно-сосудистой хирургии научно-исследовательского института клиниче-

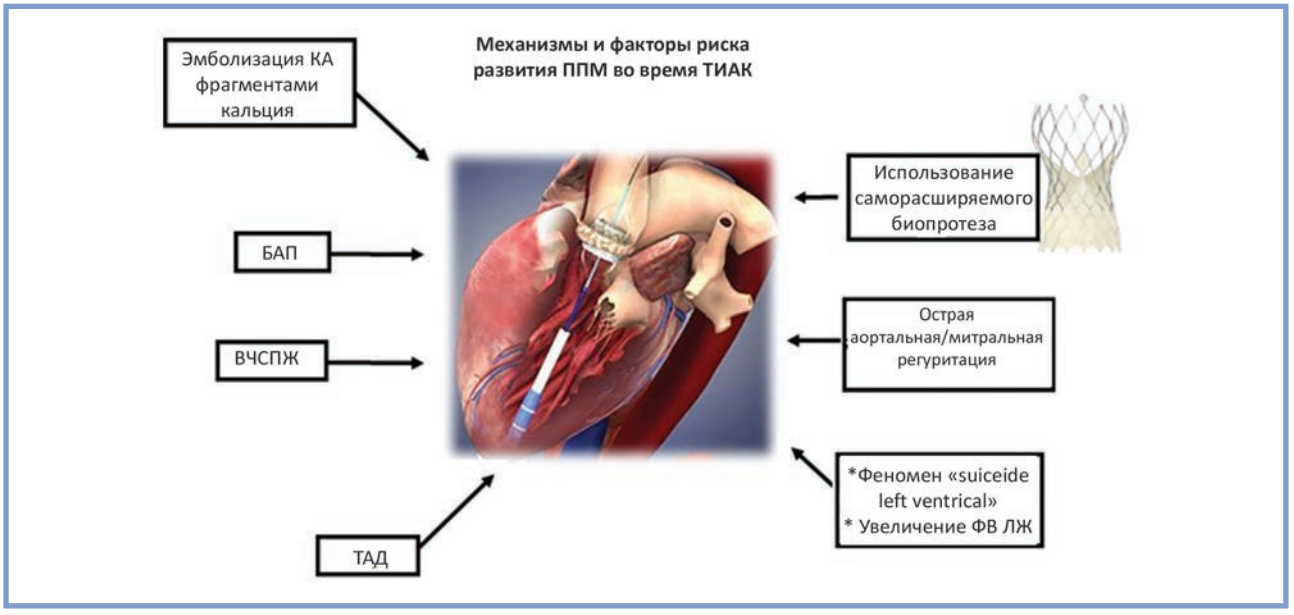

Механизмы и факторы риска развития периоперационного повреждения миокарда во время транскатетерной имплантации аортального клапана.
КА — коронарные артерии; БАП — баллонная ангиопластика; ВЧСПЖ — высокочастотная стимуляция правого желудочка; ТАД — трансапикальный доступ; ФВ ЛЖ — фракция выброса левого желудочка.

Mechanisms and risk factors for the development of perioperative myocardial injury during transcatheter aortic valve implantation.
CA — coronary arteries; BAP — balloon angioplasty; HRPV — high-frequency stimulation of the right ventricle; TAD — transapical approach; LV EF — left ventricular ejection fraction.

ской кардиологии им. А.Л. Мясникова ФГБУ «Национальный медицинский исследовательский центр кардиологии им. акад. Е.И. Чазова» Министерства здравоохранения России были госпитализированы 1046 больных с тяжелым АС для проведения операции первичной трансфеморальной ТИАК. Среди них у 276 больных диагностирована сопутствующая ишемическая болезнь сердца (ИБС) с гемодинамически значимым поражением КА. Критерием гемодинамически достоверного поражения КА явилось поражение одной или нескольких эпикардиальных КА 1-го порядка со стенозом более 70%. Сюда же были отнесены случаи рестеноза или тромбоза ранее установленного стента с сужением просвета более 70%, а также дисфункция шунта со стенозом более 50% при наличии гемодинамически значимого стеноза нативной КА.

Дизайн исследования

Было проведено ретроспективное, одноцентровое исследование. Включены все больные с гемодинамически значимым поражением коронарных артерий, перенесшие ТИАК в период с января 2016 по январь 2021 г., всего 276 больных. Решением сердечной команды (Heart team) у большинства больных (n=206) хирургическое лечение запланировано в два этапа: первым этапом — реваскуляризация миокарда с помощью ЧКВ, вторым — операция ТИАК. В этой группе больных зарегистрировано 6 летальных исходов на первом этапе хирургического лечения (реваскуляризация миокарда), эти больные исключены из исследования. При инвазивном лечении коронарных стенозов, операция ТИАК выполнялась в период не позднее 12 мес после реваскуляризации миокарда. Вторая стратегия включала больных, которым осуществлялось изолированное протезирование АК (n=70), а в отношении ИБС было выбрано консервативное лечение. Таким образом, в наблюдение включены 270 больных, перенесших ТИАК в указанном периоде. Исходные клинико-демографические, лабораторные и инструментальные показатели обследования, а также госпитальные результаты в обеих группах получены из историй болезни при госпитализации для ТИАК. Изучены госпитальные результаты, в качестве конечной точки выбрано периоперационное повреждение миокарда, диагностированное при повышении уровня КК-МБ выше 7 нг/мл в течение первых 24 ч после операции.

Методы статистического анализа данных

Статистическую обработку проводили при помощи статистического пакета прикладных программ SPSS Statistics 26.0 (IBM corp., США), MS Excel 2010 (Microsoft Corp., США), StatTech v. 2.8.4 (ООО «Статтех», Россия). Для количественных данных осуществлялась их проверка на нормальность распределения (визуальный анализ гистограммы, асимметрия, эксцесс, коэффициент вариации, критерий Колмогорова—Смирнова). При распределении, близком к нормальному, переменные представлены в виде среднего арифметического (M) и стандартного отклонения (SD), а при существенном отклонении от нормального распределения использовали медиану (Me) и интерквартильный размах (Q1; Q3). При сравнении 2 независимых групп применяли непараметрический критерий Манна—Уитни или параметрический критерий Стьюдента с апостериорным анализом с помощью критерия Тьюки при одинаковом размере групп или критерия Шеффе при различном размере групп. Для сравнения долей в 2 и более независимых группах был выбран критерий χ^2 или точный

Таблица 1. **Основные исходные клинико-демографические характеристики больных**

Table 1. **Baseline clinical and demographic characteristics of patients**

Параметр	Значение
Возраст (годы), *M*±*SD*	77,7±7,2
Мужской пол, *n* (%)	124 (45,9)
Ожирение, *n* (%)	115 (42,6)
Сахарный диабет, *n* (%)	60 (22,2)
Артериальная гипертензия, *n* (%)	258 (95,6)
Курение в анамнезе, *n* (%)	34 (12,6)
ХОБЛ, *n* (%)	17 (6,3)
Постинфарктный кардиосклероз, *n* (%)	71 (26,3)
Низкая ФВ ЛЖ, *n* (%)	72 (26,7)
ЧКВ в анамнезе, *n* (%)	16 (5,9)
ЧКВ перед ТИАК, *n* (%)	206 (76,3)
Недавнее ЧКВ (до 30 сут) перед ТИАК, *n* (%)	106 (51,5)
КШ в анамнезе, *n* (%)	10 (3,7)
Мультифокальный атеросклероз, *n* (%)	101 (37,4)
ФП, *n* (%)	83 (30,7%)
ХСН, *n* (%)	244 (90,4)
Легочная гипертензия, *n* (%)	140 (51,9)
НМК в анамнезе, *n* (%)	32 (11,9)
ХПН, *n* (%)	67 (24,8)
Риск по Euroscore II (%), медиана (Q1; Q3)	3,2 (1,9; 5,9)

Примечание. ХОБЛ — хроническая обструктивная болезнь легких; ФВ ЛЖ — фракция выброса левого желудочка; ЧКВ — чрескожное коронарное вмешательство; КШ — коронарное шунтирование; ФП — фибрилляция предсердий; ХСН — хроническая сердечная недостаточность; НМК — нарушение мозгового кровообращения; ХПН — хроническая почечная недостаточность.

Note. COPD — chronic obstructive pulmonary disease; LV EF — left ventricular ejection fraction; PCI — percutaneous coronary intervention; KSh — coronary bypass grafting; AF — atrial fibrillation; CHF — chronic heart failure; NMK — violation of cerebral circulation; CRF — chronic renal failure.

критерий Фишера. Для определения независимых предикторов использовался многофакторный регрессионный анализ. Для клинически значимых эффектов рассчитывали отношение шансов с его 95% доверительным интервалом (ДИ). Построение прогностической модели вероятности определенного исхода выполнялось при помощи метода логистической регрессии. Мерой определенности, указывающей на ту часть дисперсии, которая может быть объяснена посредством логистической регрессии, служил коэффициент R^2 Найджелкерка. Для оценки диагностической значимости количественных признаков при прогнозировании конкретного исхода применялся метод анализа ROC-кривых. Разделяющее значение количественного признака в точке *cut-off* определялось по наивысшему значению индекса Юдена. Различия считали статистически значимыми при $p<0,05$.

Результаты

Основные характеристики больных, включенных в исследование, представлены в **табл. 1.** Большинство исследуемых относились к старшей возрастной группе, доля мужчин и женщин была сопоставимой (45,9 против 54,1%). Доля больных, перенесших реваскуляризацию миокарда в анамнезе до постановки диагноза тяжелого АС, была невелика и составила 9,6%. Нарушения проводимости сердца в виде блокады левой ножки пучка Гиса исходно регистрировались у 24 (8,9%) исследуемых. У 41,1% (n=111) при поступлении отмечалась анемия (снижение гемоглобина менее 120 г/л). Осложненное течение АС с развитием хронической сердечной недостаточности и легочной гипертензии наблюдалось у 90,4 и 51,9% больных соответственно. Более чем у половины (60,4%) уровень BNP составлял выше 300 пг/мл. Риск хирургического лечения по шкале Euroscore II у большинства был умеренным, более 25% имели высокий риск.

Выполнена оценка тяжести поражения коронарного русла — чаще всего (83,3%) встречалось атеросклеротическое поражение проксимальных сегментов основных КА (передняя нисходящая артерия, огибающая артерия, правая КА), в остальных случаях отмечалось вовлечение средних и дистальных сегментов (16,7%). Многососудистое поражение КА выявлено у 156 (57,8%) больных, вовлечение ствола ЛКА — у 25 (9,3%) больных.

Изучены госпитальные результаты. На госпитальном этапе зарегистрирован 1 летальный исход, в результате обширного инфаркта миокарда, вследствие окклюзии устья КА фрагментом кальция с развитием острой сердечной недостаточности. У 2 больных отмечалась клиника нестабильной стенокардии. ППМ диагностировано у 61 (22,6%) пациента. В группе больных ППМ у 40 (65,6%) лиц был имплантирован биопротез типа CoreValve, в группе хирургического лечения без повышения уровня биомаркеров биопротез типа CoreValve имплантирован у 119 (56,9%) больных. Среднее значение уровня КК-МВ для обеих групп составило 3,9 нг/мл (2,2; 6,9). Разница между группами достигла статистически значимых различий: 9,0 нг/мл (7,9; 12,3) против 2,9 нг/мл (2,0; 4,3), $p<0,001$.

Выполнен сравнительный анализ влияния исходных клинико-демографических параметров на развитие периоперационного повреждения миокарда. Для решения этой задачи из общего числа больных исследуемые больные разделены на две группы: в 1-ю вошли с ППМ (КК-МВ $\geqslant$7 нг/мл, n=61), во 2-ю — лица с уровнем КК-МВ <7 нг/мл (n=209). Изучаемые количественные параметры переведены в качественные с разделением на соответствующие категории. Выполнен анализ предикторов ППМ с помощью статистического анализа. Основные факторы, сопровождающиеся повышением вероятности развития ППМ, отражены в **табл. 2 и 3.**

Всего 9 факторов сопровождались увеличением вероятности развития ППМ, из них статистически значимые различия достигнуты лишь для одного — недавнее ЧКВ перед ТИАК. Найденные предикторы периоперационного повреждения миокарда проанализированы дополнительно методом бинарной логистической регрессии, определены независимые предикторы развития ППМ **(табл. 3).**

Согласно результатам многофакторного анализа, к независимым факторам, статистически значимо повышающим риск развития периоперационного повреждения миокарда, следует отнести недавнее ЧКВ. Эндоваскулярное лечение КА, выполненное в предшествующие 30 суток, увеличивает риск развития ППМ в 2,2 раза. Средний уровень КК-МВ в группе больных с недавним ЧКВ составил 4,6 нг/мл (2,1; 8,4) против 3,5 нг/мл (2,4; 5,7) у остальных исследуемых.

К другим важным предикторам, демонстрирующим тенденцию к увеличению риска ППМ, относятся курение

Таблица 2. **Возможные предикторы периоперационного повреждения миокарда при транскатетерной имплантации аортального клапана (однофакторный анализ)**

Table 2. **Possible predictors of perioperative myocardial injury in transcatheter aortic valve implantation (univariate analysis)**

Параметр	ОШ	95% ДИ	*p*
Недавнее ЧКВ	2,1	1,2—3,7	0,011
ЗСЛЖ более 1,5 см	2,0	0,9—4,4	0,090
МЖП более 1,5 см	1,8	0,9—3,6	0,110
Курение в анамнезе	1,8	0,8—3,9	0,145
Периферический атеросклероз	1,5	0,8—2,6	0,209
CoreValve	1,5	0,8—2,6	0,228
ХОБЛ	2,0	0,7—5,5	0,229
АГ	2,3	0,5—10,3	0,376
КШ в анамнезе	1,5	0,4—5,9	0,699

Примечание. Здесь и в табл. 3: ОШ — отношение шансов; ДИ — доверительный интервал; ЧКВ — чрескожное коронарное вмешательство; ЗСЛЖ — задняя стенка левого желудочка; МЖП — межжелудочковая перегородка; КШ — коронарное шунтирование; АГ — артериальная гипертензия; ХОБЛ — хроническая обструктивная болезнь легких.

Note. Here and in table 3: OSH — odds ratio; CI — confidence interval; PCI — percutaneous coronary intervention; ZLVZh — posterior wall of the left ventricle; IVS — interventricular septum; KSh — coronary bypass grafting; AH — arterial hypertension; COPD — chronic obstructive pulmonary disease.

Таблица 3. **Многофакторный анализ предикторов периоперационного повреждения миокарда**

Table 3. **Multivariate analysis of predictors of perioperative myocardial injury**

Предикторы	Нескорректированный			Скорректированный		
	ОШ	95% ДИ	*p*	ОШ	95% ДИ	*p*
Курение в анамнезе	1,8	0,8—3,9	0,149	2,0	0,9—4,7	0,094
Недавнее ЧКВ (до 30 суток)	2,1	1,2—3,7	0,012	2,2	1,2—4,0	0,008
Тип протеза CoreValve	1,4	0,8—2,6	0,229	1,7	0,9—3,3	0,083
Атеросклероз сонных артерий	1,5	0,8—2,6	0,210	1,7	0,9—3,0	0,098

в анамнезе, саморасширяющийся протез (типа CoreValve) и периферический атеросклероз (стеноз сонных артерий), которые сопровождаются повышением риска в 2,0 и 1,7 раз соответственно.

Обсуждение

Операция ТИАК по сравнению с вмешательством на «открытом» сердце отличается меньшей травматичностью, тем не менее у больных после ТИАК систематически возникает ППМ [3].

Впервые факторы риска (ФР) развития ППМ у больных после ТИАК, а именно применение трансапикального доступа (ТАД) и исходная почечная дисфункция, были описаны в 2011 г. J. Rodes—Cabau [4].

Z. Yong и соавт. [13] выделили следующие ФР ППМ при имплантации биопротеза CoreValve: длительность процедуры, отсутствие использования бета-адреноблокаторов, атеросклероз периферических артерий и более глубокая имплантация биопротеза.

H. Ribeiro и соавт. показали, что к ФР ППМ относятся использование ТАД и саморасширяющегося биопротеза и малый опыт оператора. Развитие хирургических осложнений: дислокация биопротеза, потребность в имплантации второго клапана, серьезное/жизнеугрожающее кровотечение, конверсия в открытое вмешательство определяли большую степень ППМ, устанавливаемую по уровню повышения КК-МВ. Увеличение уровня КК-МВ более 5 норм было связано с развитием поздней дисфункции ЛЖ и возрастанием риска смерти в отдаленном периоде наблюдения [14].

A. Stundl и соавт. к ФР ППМ отнесли нормальную и высокую ФВ ЛЖ, использование самораскрывающихся биопротезов, исходное нарушение функции почек, применение баллонной предилатации и большую длительность оперативного вмешательства [6].

V. De Marzo и соавт. в ретроспективном одноцентровом исследовании пришли к выводу, что ППМ возникает у $^{2}/_{3}$ больных, перенесших операцию ТИАК. Имплантация саморасширяемого биопротеза связана с двухкратным увеличением частоты развития ППМ по сравнению с имплантацией баллон-расширяемого клапана. Ученые продемонстрировали вероятную связь между прогрессированием ППМ и более высокой ФВ ЛЖ, что вероятно обусловлено наличием большего объема жизнеспособного миокарда [15].

Впервые выявленная ИБС наблюдается у 50—60% больных, направляемых на операцию ТИАК [16]. Встречаемость ППМ у данной когорты больных весьма вариабельна. В нескольких исследованиях оценивалась связь между наличием ИБС и риском развития ППМ. Примечательны следующие достаточно противоречивые данные: в некоторых работах продемонстрирована связь между тяжестью ИБС и риском ППМ [7], в то время как в других трудах такой зависимости установлено не было [13, 15].

Интересные данные получены у больных с «нереваскуляризированной» ИБС и стенозом ствола ЛКА. У них показатели летальности в отдаленном периоде были выше, однако ни один из этих факторов не коррелировал с прогно-

стически значимым повышением уровня тропонина (даже после поправки на способ операционного доступа). В то же время такие осложнения операции ТИАК, как кровотечение, дисфункция биопротеза, острое нарушение мозгового кровообращения, потребность в длительной искусственной вентиляции легких, ишемия нижних конечностей, необходимость имплантации постоянного элктрокардиостимулятора, остановка кровообращения, полиорганная недостаточность были ассоциированы с ППМ [17].

В исследовании M. Dagan и соавт. ППМ наблюдалось у 65% (254/400). Было отменено, что высокая ФВ ЛЖ и имплантация клапанов первого поколения были независимо связаны с его развитием. ППМ, а так же выявленная ИБС не были связаны с худшими клиническими исходами через 30 дней, 1 год и при долгосрочном наблюдении до 9 лет [18].

W.K. Kim и соавт. [19] выполнили уникальное исследование, задача которого состояла в том, чтобы изучить распространенность и степень новых областей позднего усиления миокарда по данным магнитно-резонансной томографии (МРТ) у больных перенесших ТИАК и соотнести данный показатель с уровнем повышения биомаркеров. Было продемонстрировано, что новые зоны гиперусиления (гиперконтрастирования) ишемического типа, обнаруженные с помощью МРТ, возникают у значительной части пациентов, перенесших операцию ТИАК. Минимально фиксируемый объем повреждения миокарда составлял 0,5 г, что указывает на очень высокую чувствительность этого метода. Небольшой размер, субэндокардиальная или интрамуральная локализация, а также мультифокальное распространение наиболее вероятно свидетельствуют об эмболическом характере повреждения. Кроме того, в большинстве случаев масштабы поражения не соответствовали стенозу в коронарном бассейне, что является дополнительным аргументом в пользу эмболизации коронарного русла как первопричины ППМ. Экспериментальные данные, полученные во время баллонной вальвулопластики кальцинированного АК у свиней говорят о множественной эмболизации мелкими фрагментами кальция в обеих КА и тем самым подтверждают эту гипотезу [20]. Этот факт хорошо коррелирует с ранее описанными данными, по которым церебральная эмболия встречается у 84% больных после операции ТИАК [21]. M.J. Ricciardi и соавт. [22] сообщили о средней массе повреждения миокарда после ЧКВ, которая составила 2 г или 1,5% от массы левого желудочка. Повреждение миокарда после ЧКВ в основном связано с эмболизацией дистального русла. В то время как в основе развития ППМ при операции ТИАК лежат множественные патофизиологические механизмы.

Осложнения, связанные с обструкцией устьев КА каркасом биопротеза или створками нативного клапана, следует рассматривать отдельно [23].

Исследования с применением защитных устройств КА демонстрируют, что коронарные вмешательства также ассоциированы с развитием дистальной эмболии мелкими фрагментами атероматозных бляшек, однако повышение биомаркеров некроза миокарда наблюдается только у 5—40% [24]. Таким образом, обнаруживаемое по увеличению уровня биомаркеров повреждение миокарда составляет некоторую долю коронарной эмболической нагрузки и по сути является лишь «верхушкой айсберга». Можно предположить, что аналогичная ситуация возникает также после ТИАК.

В нашей работе были зафиксированы следующие факторы риска развития ППМ после ТИАК с использованием трансфеморального доступа: недавнее ЧКВ, толщина миокарда задней стенки левого желудочка и межжелудочковой перегородки более 1,5 см, курение в анамнезе, периферический атеросклероз, имплантация биопротеза CoreValve, хроническая обструктивная болезнь легких, артериальная гипертензия и КШ в анамнезе. Полученные нами результаты частично совпадают с данными литературы. При этом впервые было показано, что недавнее ЧКВ (до 30 суток перед) является статистически значимым предиктором ППМ после ТИАК.

Известно, что субстратом ППМ после ТИАК является в большинстве случаев кальциевая микроэмболия дистальных отделов коронарного русла фрагментами кальцинированного АК. Особенно вероятно развитие дистальных микроэмболий при эндоваскулярном лечении коронарных артерий с выраженным кальцинозом, который как и кальцинированный АС весьма характерен для больных старшей возрастной группы [25]. Исходно в условиях резко выраженной гипертрофии миокарда, характерной для тяжелого АС, имеется относительный дефицит плотности микроциркуляторного русла. Можно предположить, что выполнение предшествующей ЧКВ вносит дополнительный вклад в повышение маркеров миокардиального повреждения за счет дистальной микроэмболизации с дальнейшим уменьшением количества функционирующих капилляров в субэпикардиальных слоях миокарда. Этот эффект наиболее выражен на ранних сроках после коронарного вмешательства и, таким образом, может суммироваться с нарушениями микроциркуляции, обусловленными непосредственно операцией ТИАК, при ее выполнении в течение «острого» периода после ЧКВ.

Полученные данные требуют дальнейшей интерпретации в контексте общепринятого на сегодняшний день подхода об обязательной реваскуляризации миокарда перед плановой операцией ТИАК при гемодинамически значимом поражении КА. Целесообразно осуществление тщательно спланированных рандомизированных исследований для сравнения стратегий предварительной реваскуляризации миокарда и выполнения ТИАК без предварительных коронарных вмешательств у больных с хронической ИБС, а также для установления оптимальных в отношении безопасности сроков проведения ЧКВ перед ТИАК.

Заключение

Чрескожная реваскуляризация миокарда перед операцией ТИАК традиционно выполняется с целью снижения риска периоперационного повреждения миокарда у пациентов с ИБС. В нашей работе впервые показано, что недавнее (до 1 мес) ЧКВ ассоциируется с парадоксальным повышением частоты ППМ, что ранее не было описано в доступной литературе. Как лежащие в основе обнаруженной зависимости патогенетические механизмы, так и влияние сочетанных коронарных вмешательств на отдаленный прогноз различных популяций больных после ТИАК требуют дальнейшего изучения.

К ограничениям данного исследования относится ретроспективный характер, относительно небольшое количество включенных больных, недостаточно строгие критерии гемодинамической значимости коронарных стенозов (не проводилась оценка резерва коронарного кровотока), отсутствие анализа объема выполнявшейся коронарной реваскуляризации и гемостазиологических показателей.

Авторы заявляют об отсутствии конфликта интересов.
The authors declare no conflicts of interest.

ЛИТЕРАТУРА/REFERENCES

1. Prasad A, Singh M, Lerman A, Lennon RJ, Holmes DR Jr., Rihal CS. Isolated elevation in troponin T after percutaneous coronary intervention is associated with higher long-term mortality. *Journal of the American College of Cardiology*. 2006;48(9):1765-1770. https://doi.org/10.1016/j.jacc.2006.04.102
2. Domanski MJ, Mahaffey K, Hasselblad V, Brener SJ, Smith PK, Hillis G, Engoren M, Alexander JH, Levy JH, Chaitman BR, Broderick S, Mack MJ, Pieper KS, Farkouh ME. Association of myocardial enzyme elevation and survival following coronary artery bypass graft surgery. *JAMA*. 2011;305(6):585-591. https://doi.org/10.1001/jama.2011.99
3. Barbash IM, Dvir D, Ben-Dor I, Badr S, Okubagzi P, Torguson R, Corso PJ, Xue Z, Satler LF, Pichard AD, Waksman R. Prevalence and effect of myocardial injury after transcatheter aortic valve replacement. *American Journal of Cardiology*. 2013;111(9):1337-1343. https://doi.org/10.1016/j.amjcard.2012.12.059
4. Rodés-Cabau J, Gutiérrez M, Bagur R, De Larochellière R, Doyle D, Côté M, Villeneuve J, Bertrand OF, Larose E, Manazzoni J, Pibarot P, Dumont E. Incidence, predictive factors, and prognostic value of myocardial injury following uncomplicated transcatheter aortic valve implantation. *Journal of the American College of Cardiology*. 2011;57(20):1988-1999. https://doi.org/10.1016/j.jacc.2010.11.060
5. Koskinas KC, Stortecky S, Franzone A, O'Sullivan CJ, Praz F, Zuk K, Räber L, Pilgrim T, Moschovitis A, Fiedler GM, Jüni P, Heg D, Wenaweser P, Windecker S. Post-Procedural Troponin Elevation and Clinical Outcomes Following Transcatheter Aortic Valve Implantation. *Journal of the American Heart Association*. 2016;5(2):e002430. https://doi.org/10.1161/JAHA.115.002430
6. Stundl A, Schulte R, Lucht H, Weber M, Sedaghat A, Shamekhi J, Zur B, Grube E, Mellert F, Welz A, Fimmers R, Nickenig G, Werner N, Sinning JM. Periprocedural Myocardial Injury Depends on Transcatheter Heart Valve Type But Does Not Predict Mortality in Patients After Transcatheter Aortic Valve Replacement. *JACC: Cardiovascular Interventions*. 2017;10(15):1550-1560. https://doi.org/10.1016/j.jcin.2017.05.029
7. Sinning JM, Hammerstingl C, Schueler R, Neugebauer A, Keul S, Ghanem A, Mellert F, Schiller W, Müller C, Vasa-Nicotera M, Zur B, Welz A, Grube E, Nickenig G, Werner N. The prognostic value of acute and chronic troponin elevation after transcatheter aortic valve implantation. *EuroIntervention*. 2016;11(13):1522-1529. https://doi.org/10.4244/EIJY15M02_02
8. VARC-3 WRITING COMMITTEE; Généreux P, Piazza N, Alu MC, Nazif T, Hahn RT, Pibarot P, Bax JJ, Leipsic JA, Blanke P, Blackstone EH, Finn MT, Kapadia S, Linke A, Mack MJ, Makkar R, Mehran R, Popma JJ, Reardon M, Rodes-Cabau J, Van Mieghem NM, Webb JG, Cohen DJ, Leon MB. Valve Academic Research Consortium 3: updated endpoint definitions for aortic valve clinical research. *European Heart Journal*. 2021;42(19):1825-1857. https://doi.org/10.1093/eurheartj/ehaa799
9. Michail M, Cameron JN, Nerlekar N, Ihdayhid AR, McCormick LM, Gooley R, Niccoli G, Crea F, Montone RA, Brown AJ. Periprocedural myocardial injury predicts short- and long-term mortality in patients undergoing transcatheter aortic valve replacement. *Circulation: Cardiovascular Interventions*. 2018;11:e007106. https://doi.org/10.1161/CIRCINTERVENTIONS.118.007106
10. Carabello BA, Paulus WJ. Aortic stenosis. *Lancet*. 2009;373(9667):956-966. https://doi.org/10.1016/S0140-6736(09)60211-7
11. Suh WM, Witzke CF, Palacios IF. Suicide left ventricle following transcatheter aortic valve implantation. *Catheterization and Cardiovascular Interventions*. 2010;76(4):616-620. https://doi.org/10.1002/ccd.22609
12. Neumann FJ, Sousa-Uva M, Ahlsson A, Alfonso F, Banning AP, Benedetto U, Byrne RA, Collet JP, Falk V, Head SJ, Jüni P, Kastrati A, Koller A, Kristensen SD, Niebauer J, Richter DJ, Seferovic PM, Sibbing D, Stefanini GG, Windecker S, Yadav R, Zembala MO; ESC Scientific Document Group. 2018 ESC/EACTS Guidelines on myocardial revascularization. *European Heart Journal*. 2019;40(2):87-165. https://doi.org/10.1093/eurheartj/ehy394
13. Yong ZY, Wiegerinck EM, Boerlage-van Dijk K, Koch KT, Vis MM, Bouma BJ, Henriques JP, Cocchieri R, Piek JJ, de Mol BA, Baan J Jr. Predictors and prognostic value of myocardial injury during transcatheter aortic valve implantation. *Circulation: Cardiovascular Interventions*. 2012;5(3):415-423. https://doi.org/10.1161/CIRCINTERVENTIONS.111.964882
14. Ribeiro HB, Nombela-Franco L, Muñoz-García AJ, Lemos PA, Amat-Santos I, Serra V, de Brito FS Jr, Abizaid A, Sarmento-Leite R, Puri R, Cheema AN, Ruel M, Nietlispach F, Maisano F, Moris C, Del Valle R, Urena M, Abdul Jawad Altisent O, Del Trigo M, Campelo-Parada F, Jimenez Quevedo P, Alonso-Briales JH, Gutiérrez H, García Del Blanco B, Perin MA, Siqueira D, Bernardi G, Dumont É, Côté M, Pibarot P, Rodés-Cabau J. Predictors and impact of myocardial injury after transcatheter aortic valve replacement: a multicenter registry. *Journal of the American College of Cardiology*. 2015;66(19):2075-2088. https://doi.org/10.1016/j.jacc.2015.08.881
15. De Marzo V, Crimi G, Vercellino M, Benenati S, Pescetelli F, Della Bona R, Sarocchi M, Canepa M, Balbi M, Porto I. Impact of bioprosthetic valve type on peri-procedural myocardial injury and mortality after transcatheter aortic valve replacement. *Heart and Vessels*. 2021;36(11):1746-1755. https://doi.org/10.1007/s00380-021-01861-8
16. Di Gioia G, Bartunek J, Tesorio T, Vukcevic V, Aleksandric S, Dobric M, Franco D, Barbato E, Banovic M. Pathophysiology, Diagnosis, and Treatment of Patients with Concomitant Severe Aortic Stenosis and Coronary Artery Disease: A Closer Look to the Unresolved Perplexity. *Journal of Clinical Medicine*. 2021;10(8):1617. https://doi.org/10.3390/jcm10081617
17. Stefanini GG, Stortecky S, Wenaweser P, Windecker S. Coronary artery disease in patients undergoing TAVI: why, what, when and how to treat. *EuroIntervention*. 2014;10(suppl U):69-75. https://doi.org/10.4244/EIJV10SUA10
18. Dagan M, Dawson LP, Stehli J, Koh JQS, Quine E, Stub D, Htun NM, Walton A, Duffy SJ. Periprocedural Myocardial Injury and Coronary Artery Disease in Patients Undergoing Transcatheter Aortic Valve Replacement. *Cardiovascular Revascularization Medicine*. 2022;35:8-15. https://doi.org/10.1016/j.carrev.2021.04.006
19. Kim WK, Rolf A, Liebetrau C, Van Linden A, Blumenstein J, Kempfert J, Bachmann G, Nef H, Hamm C, Walther T, Möllmann H. Detection of myocardial injury by CMR after transcatheter aortic valve replacement. *Journal of the American College of Cardiology*. 2014;64(4):349-357. https://doi.org/10.1016/j.jacc.2014.03.052
20. Haberthür D, Lutter G, Appel M, Attmann T, Schramm R, Schmitz C, Quaden RB. Percutaneous aortic valve replacement: valvuloplasty studies in vitro. European Journal of Cardio-Thoracic Surgery. 2011;39(5):631-634. https://doi.org/10.1016/j.ejcts.2010.07.045
21. Ghanem A, Müller A, Nähle CP, Kocurek J, Werner N, Hammerstingl C, Schild HH, Schwab JO, Mellert F, Fimmers R, Nickenig G, Thomas D. Risk and fate of cerebral embolism after transfemoral aortic valve implantation: a prospective pilot study with diffusion-weighted magnetic resonance imaging. *Journal of the American College of Cardiology*. 2010;55(14):1427-1432. https://doi.org/10.1016/j.jacc.2009.12.026
22. Ricciardi MJ, Wu E, Davidson CJ, Choi KM, Klocke FJ, Bonow RO, Judd RM, Kim RJ. Visualization of discrete microinfarction after percutaneous coronary intervention associated with mild creatine kinase-MB elevation. *Circulation*. 2001;103(23):2780-2783. https://doi.org/10.1161/hc2301.092121
23. Комлев А.Е., Лепилин П.М., Курилина Э.В., Ромакина В.В., Имаев Т.Э. Отсроченная обструкция ствола левой коронарной артерии после транскатетерной имплантации аортального клапана. *Терапевтический архив*. 2020;92(4):70-75.
Komlev AE, Lepilin PM, Kurilina EV, Romakina VV, Imaev TE. Delayed coronary obstruction of the left main artery after transcatheter aortic valve replacement. *Therapeutic Archive*. 2020;92(4):70-75. (In Russ.).
https://doi.org/10.26442/00403660.2020.04.000466
24. Brener SJ, Ellis SG, Schneider J, Topol EJ. Frequency and long-term impact of myonecrosis after coronary stenting. *European Heart Journal*. 2002;23(11):869-876. https://doi.org/10.1053/euhj.2001.2976
25. Майоров Г.Б., Курбанов С.К., Власова Э.Е., Галяутдинов Д.М., Васильев В.П., Ширяев А.А., Акчурин Р.С. Проблема кальциноза при коронарной болезни сердца: вопросы диагностики, прогноза и выбора лечения. Кардиологический вестник. 2018;13(4):4-10.
Mayorov GB, Kurbanov SK, Vlasova EE, Galayutdinov DM, Vasiliev VP, Shiryaev AA, Akchurin RS. Calcification in coronary heart disease: issues of diagnosis, prognosis and choice of treatment. Russian Cardiology Bulletin. 2018;13(4):4-10. (In Russ.)
https://doi.org/10.17116/Cardiobulletin2018130414

Поступила 13.02.2023
Received 13.02.2023
Принята к печати 15.02.2023
Accepted 15.02.2023