Кардиологический вестник
2023, Т. 18, №2, с. 43–49
https://doi.org/10.17116/Cardiobulletin20231802143

Russian Cardiology Bulletin
2023, Vol. 18, No. 2, pp. 43–49
https://doi.org/10.17116/Cardiobulletin20231802143

Миниинвазивная аутоперикардиальная неокуспидизация с торакоскопическим забором перикарда

© Р.Н. КОМАРОВ, О.О. ОГНЕВ, А.М. ИСМАИЛБАЕВ, С.В. ЧЕРНЯВСКИЙ, А.Н. ДЗЮНДЗЯ, Н.О. КУРАСОВ, Б.М. ТЛИСОВ, А.О. ДАНАЧЕВ

ФГАОУ ВО «Первый Московский государственный медицинский университет им. И.М. Сеченова» Минздрава России (Сеченовский университет), Москва, Россия

Резюме

Цель исследования. Оценка периоперационных результатов минимально инвазивной аутоперикардиальной неокуспидизации (AV Neo) с торакоскопическим забором перикарда.

Материал и методы. Нами выполнен ретроспективный анализ 64 пациентов, разделенных на две группы. 1-я группа (n=20) AV Neo из мини-J стернотомии с торакоскопическим забором перикарда, 2-я группа (n=44) — классическая операция AV Neo. Анализ коморбидной и сопутствующей кардиальной патологии не выявил разницы в исследуемых группах. Торакоскопический забор перикарда выполнялся на фоне искусственного кровообращения (ИК).

Результаты. Анализ времени ИК и ишемии миокарда показал достоверное увеличение длительности в группе мини-J-стернотомии: в 1-й группе 175,5±11,6 и 102,5±7,8 мин, во 2-й — 114,4±40,6 и 84,4±19,9 мин (p>0,001 и p>0,001) соответственно. В 1-й группе отмечалось статистически значимое снижение объема кровопотери: 576±114,7 против 763,6±446,7 мл во 2-й группе (p=0,027). При сравнении летальности между группами достоверная разница не получена (p=0,846). Длительность искусственной вентиляции легких (ИВЛ) в послеоперационном периоде достоверно меньше в 1-й группе 2,85±2,3 ч, чем во 2-й — 5,18±3,9 ч (p>0,001). Интенсивность болевого синдрома по шкале ВАШ показала снижение в 1-й группе (p>0,001). При оценке длительности пребывания в стационаре после операции отмечается уменьшенье количества койко-дней в 1-й группе — 7,1±3 сут, чем во 2-й —13,9±5,5 сут (p>0,001). По результатам оценки трансклапанной гемодинамики после операции не получено достоверной разницы между 2 группами.

Заключение. AV Neo из мини-доступа с торакоскопическим забором перикарда является безопасной и эффективной операцией. Использование мини-доступа ассоциировано с меньшим объемом интраоперационной кровопотери, длительностью ИВЛ и пребывания в стационаре, снижением интенсивности болевого синдрома.

Ключевые слова: *мини-доступ, мини-J-стернотомия, торакоскопия, аутоперикардиальная неокуспидизация, аортальный клапан.*

Информация об авторах:
Комаров Р.Н. — https://orcid.org/0000-0002-3904-6415
Огнев О.О. — https://orcid.org/0000-0002-9305-2250
Исмаилбаев А.М. — https://orcid.org/0000-0001-8545-3276
Чернявский С.В. — https://orcid.org/0000-0002-1564-9182
Дзюндзя А.Н. — https://orcid.org/0000-0003-1133-8106
Курасов Н.О. — https://orcid.org/0000-0001-6269-2207
Тлисов Б.М. — https://orcid.org/0000-0003-4094-8771
Даначев А.О. — https://orcid.org/0000-0001-9296-3119
Автор, ответственный за переписку: Огнев О.О. — e-mail: drognevo@gmail.com

Как цитировать:
Комаров Р.Н., Огнев О.О., Исмаилбаев А.М., Чернявский С.В., Дзюндзя А.Н., Курасов Н.О., Тлисов Б.М., Даначев А.О. Миниинвазивная аутоперикардиальная неокуспидизация с торакоскопическим забором перикарда. *Кардиологический вестник*. 2023;18(2):43–49. https://doi.org/10.17116/Cardiobulletin20231802143

Minimally invasive autopericardial neocuspidization with thoracoscopic harvesting of the pericardium

© R.N. KOMAROV, O.O. OGNEV, A.M. ISMAILBAEV, S.V. CHERNYAVSKY, A.N. DZYUNDZIA, N.O. KURASOV, B.M. TLISOV, A.O. DANACHEV

Sechenov First Moscow State Medical University, Moscow, Russian Federation

Abstract

Objective. To evaluate perioperative results of minimally invasive autopericardial neocuspidization with thoracoscopic harvesting of the pericardium.

Material and methods. We retrospectively analyzed 64 patients in 2 groups (group I (*n*=20) — autopericardial neocuspidization via partial J-sternotomy with thoracoscopic harvesting of the pericardium, group II (*n*=44) — classical autopericardial neocuspidization). Comorbidities were similar. Thoracoscopic harvesting of the pericardium was performed under cardiopulmonary bypass.

Results. Time of cardiopulmonary bypass and aortic cross-clamping was significantly higher in the 1st group (175.5±11.6 and 102.5±7.8 vs. 114.4±40.6 and 84.4±19.9 min, respectively (*p*>0.001 and *p*>0.001)). Blood loss was significantly lower in the first group (576±114.7 vs. 763.6±446.7 ml, *p*=0.027). Mortality was similar (*p*=0.846). Duration of postoperative ventilation was significantly less in the first group (2.8±2.3 vs. 5.2±3.9 hours, *p*>0.001). VAS score of pain syndrome was lower in the 1st group (*p*>0.001). Postoperative hospital-stay was lower in the same group (7.1±3 vs. 13.9±5.5 days, *p*>0.001). Hemodynamic transvalvular parameters were similar in both groups.

Conclusion. Minimally invasive autopericardial neocuspidization with thoracoscopic harvesting of the pericardium is safe and effective. Minimally invasive access is associated with lower intraoperative blood loss, duration of ventilation and hospital-stay, intensity of pain syndrome.

Keywords: *minimally invasive access, thoracoscopy, autopericardial neocuspidization.*

Information about the authors:
Komarov R.N. — https://orcid.org/0000-0002-3904-6415
Ognev O.O. — https://orcid.org/0000-0002-9305-2250
Ismailbaev A.M. — https://orcid.org/0000-0001-8545-3276
Chernyavsky S.V. — https://orcid.org/0000-0002-1564-9182
Dziundzia A.N. — https://orcid.org/0000-0003-1133-8106
Kurasov N.O. — https://orcid.org/0000-0001-6269-2207
Tlisov B.M. — https://orcid.org/0000-0003-4094-8771
Danachev A.O. — https://orcid.org/0000-0001-9296-3119
Corresponding author: Ognev O.O. — e-mail: drognevo@gmail.com

To cite this article:
Komarov RN, Ognev OO, Ismailbaev AM, Chernyavsky SV, Dzyundzia AN, Kurasov NO, Tlisov BM, Danachev AO. Minimally invasive autopericardial neocuspidization with thoracoscopic harvesting of the pericardium. *Russian Cardiology Bulletin*. 2023;18(2):43–49. (In Russ.). https://doi.org/10.17116/Cardiobulletin20231802143

Введение

Аутоперикардиальная неокуспидизация (AV Neo), как и большинство кардиохирургических вмешательств, выполняется из полной срединной стернотомии (до 92%). Этот доступ является довольно травматичным и требует длительной послеоперационной реабилитации. В миниинвазивой хирургии аортального клапана (АК) наиболее распространенным доступом считается мини-J-стернотомия, которая позволяет обеспечить адекватную визуализацию всех структур АК, устьев коронарных артерий, а также соответствующий привычному углу наклона операционного поля [1]. Что же касается AV Neo, то данная методика до недавнего времени в 100% случаев проводится из полной срединной стернотомии. Причиной этому являлась трудоемкость забора перикарда из мини-доступа. Имеются всего 2 публикации и 2 варианта, как возможно выполнить забор перикарда из мини-доступа. Первый — это выделение перикардиального лоскута из мини-J-стернотомии, но у данного подхода высокие риски ятрогенных повреждений, а также возможность забора недостаточного размера перикардиального лоскута [2]. Второй вариант — торакоскопический забор перикарда, что позволяет нивелировать недостатки забора из мини-J-стернотомии. Статья о данном подходе впервые была опубликована на основании анализа небольшого количества больных в 2018 г. [3].

Цель исследования — оценка периоперационных результатов минимально инвазивной аутоперикардиальной неокуспидизации с торакоскопическим забором перикарда.

Материал и методы

Исследование проводилось на базе кардиохирургического отделения клиники Факультетской хирургии №1 Института клинической медицины им. Н.В. Склифосовского ФГАОУ ВО «Первый МГМУ им. И.М. Сеченова (Сеченовский университет)» в период с 2017 по 2022 г. Мы ретроспективно проанализировали 64 пациентов, из которых в 20 случаях выполнялся забор перикарда торакоскопически и AV Neo из мини-J-стернотомии (1-я группа). 44 пациентам выполнена классическая AV Neo (2-я группа). У всех пациентов диагностирован изолированный порок АК, требующий хирургической коррекции. Критериями исключения являлись состояния, приведшие к структурным изменениям перикарда (наличие в анамнезе лучевой терапии органов грудной клетки, выраженный спаечный процесс в перикарде и плевральной полости), септический эндокардит. При анализе антропометрических, гендерных, клинических данных и коморбидной патологии достоверной разницы между группами не выявлено **(табл. 1)**.

Каждому пациенту выполнялся расчет риска оперативного вмешательства по шкале EuroSCORE II. При сравнении результатов между 2 группами статистически достоверной разницы не получено (1,6±0,69 и 1,53±0,58% соответственно; *p*=0,811). Исходные параметры эхокардиографии (ЭхоКГ) между группами представлены в **табл. 2.** Статистически достоверной разницы между группами не обнаружено, однако в 1-й группе отмечалась тенденция к большему конечно-диастолическому объему (КДО) (*p*=0,015).

Таблица 1. **Сравнение дооперационных параметров между группами**
Table 1. **Baseline patient characteristics**

Параметр	1-я группа (*n*=20)	2-я группа (*n*=44)	*p*
ФВ (%) *M*±*SD*	61,6±9,5	63,8±6,8	0,602
КДО ЛЖ (мл) *M*±*SD*	102,9±27,8	87,9±38,2	0,015
КСО ЛЖ (мл) *M*±*SD*	40,7±18,1	37,1±18,2	0,151
СДЛА (мм рт.ст.) *M*±*SD*	39,1±12,4	34,8±7,91	0,221
ЛП (мл) *M*±*SD*	81±30	76,1±26,1	0,543
ФК АК (мм) *M*±*SD*	21,1±2,1	20,9±2,3	0,171
Площадь АК (см^2) *M*±*SD*	0,74±0,18	0,68±0,16	0,164
Ср. град на АК (мм рт.ст.) *M*±*SD*	62,2±12,8	60,1±13,4	0,328
Пиковая скорость (см/с) *M*±*SD*	466±105,7	470,9±83,3	0,648

Примечание. АК — аортальный клапан, КДО — конечный диастолический объем, КСО — конечный систолический объем, ЛЖ — левый желудочек, ЛП — левое предсердие, СДЛА — систолическое давление в легочной артерии, ФВ — фракция выброса, ФК — фиброзное кольцо.

Таблица 2. **Сравнение исходных эхокардиографических данных между группами**
Table 2. **Baseline echocardiography data between groups**

Параметр	1-я группа (*n*=20)	2-я группа (*n*=44)	*p*
Возраст (лет), *M*±*SD*	63,3±10	64,8±12,2	0,432
Гендерное распределение: м/ж, *n* (%)	21(58,3)/15(41,7)	15(50)/15(50)	0,668
ИМТ, *M*±*SD*	28±4,1	28,1±4,8	0,902
ППТ (м^2), *M*±*SD*	1,89±0,17	1,86±0,22	0,523
NYHA класс III, *n* (%)	29 (80,5)	25 (83,3)	0,785
ГБ, *n* (%)	12 (60)	33 (75)	0,356
ИБС, *n* (%)	1 (5)	3 (6,8)	0,78
ХОБЛ, *n* (%)	3 (15)	2 (4,5)	0,346
СД, *n* (%)	3 (15)	4 (9,1)	0,787

Примечание. ГБ — гипертоническая болезнь; ИБС — ишемическая болезнь сердца; ИМТ — индекс массы тела; ППТ — площадь поверхности тела; СД — сахарный диабет; ХОБЛ — хроническая обструктивная болезнь легких; NYHA — New York Heart Association Functional Classification.

Техника операции

В контрольной группе в 100% случаев использовалось стандартное центральное подключение искусственного кровообращения (ИК). В группе с мини-доступом периферическое ИК по схеме (бедренная вена—бедренная артерия) применялось у 14 (70%) пациентов, в 6 (30%) случаях — бедренная вена—аорта.

Мини-J-стернотомия выполнялась как по III, так и IV межреберью. Выбор между мини-J-стернотомии по III или IV межреберью зависит от анатомического расположения сердца, корня аорты и проекции АК на грудную клетку. Оценка взаимоотношений между корнем аорты и грудиной осуществляется по результатам мультиспиральной компьютерной томографии **(рис. 1)**.

Далее следует расстановка троакаров **(рис. 2)**, которая зависит от предпочтений хирурга. При расстановке троакаров необходимо учитывать возможный конфликт инструментов и анатомические особенности больного, такие как высота стояния купола диафрагмы, анатомия грудной клетки. Стандартно мы устанавливаем троакары в IV, V и VI межреберьях справа. IV и VI порты по передней подмышечной линии, V по подмышечной линии. Центральный троакар — это эндоскоп, а правый и левый — рабочие инструменты, располагаются на максимальном расстоянии друг от друга. Но в связи с анатомическими особенностями схема расстановки троакаров может изменяться: III, V, VI или IV, V, VII.

Выделение перикарда мы выполняем с ИК на разгруженном сердце. Это снижает вероятность ятрогенного повреждения, а также позволяет достигать левого диафрагмального нерва даже при увеличенном КДО.

Затем после визуализации правого диафрагмального нерва выполняется вскрытие перикарда путем коагуляции на уровне перехода правого предсердия в ВПВ. Затем вдоль диафрагмального нерва выполняется вскрытие перикарда в сторону диафрагмы. При достижении диафрагмальной поверхности направление вскрытия перикарда изменяется к левому желудочку с последующим выделением перикарда вдоль левого диафрагмального нерва до магистральных сосудов **(рис. 3)**. Во время эндоскопического забора перикарда четко визуализируется источники кровотечения из перикарда и тканей при его выделении, которые современный инструментарий в большинстве случаев позволяет ликвидировать. Таким образом, торакоскопический подход позволяет выполнять забор перикардиального лоскута размером как при полной стернотомии.

Следующим этапом происходит мобилизация и адекватная экспозиция корня аорты. В большинстве случаев, корень аорты достижим, а заранее выбранный вариант мини-J-стернотомии (по III или IV межреберью) позволяет обеспечить адекватную визуализацию всех струк-

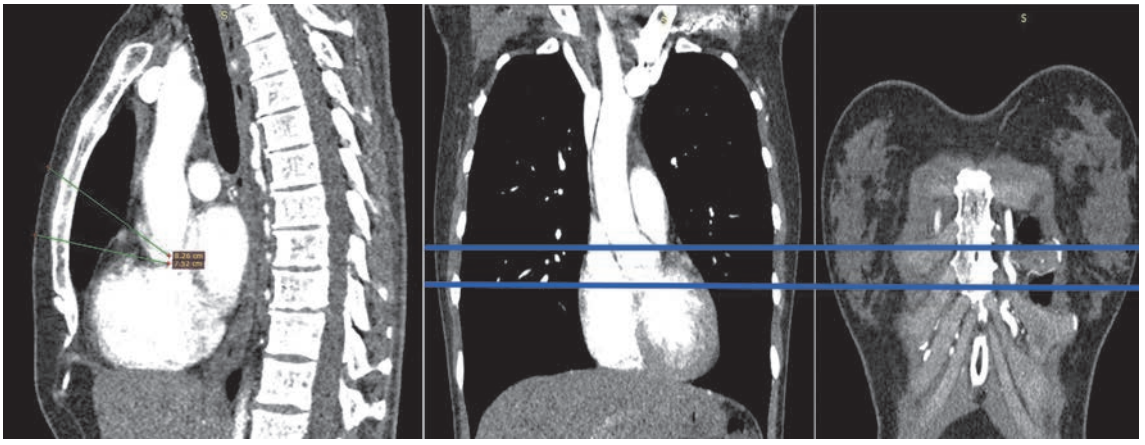

***Рис. 1.* МСКТ пациента, которому выполнена мини-J-стернотомия по III межреберью.**
Глубина раны при мини-J-стернотомии по III межреберью — 8,3 см, по IV межреберью — 7,5 см. Проекция III межреберья соответствует корню аорты на уровне синусов Вальсальвы. IV межреберье соответствует аорто-желудочковому соединению. В данном случае мини-J-стернотомия по III межреберью обеспечит адекватную визуализацию АК и коронарных артерий.

***Fig. 1.* CT prior to partial J-sternotomy in the 3rd intercostal space.**
Depth of the wound along this intercostal space 8.3 cm, in the 4th intercostal space 7.5 cm. The 3rd intercostal space corresponds to sinuses of Valsalva, the 4th intercostal space — aortoventricular junction. In this case, partial J-sternotomy in the 3rd intercostal space will provide adequate visualization of aortic valve and coronary arteries.



***Рис. 2.* Схема расстановки троакаров.**
***Fig. 2.* Trocar layout.**

тур корня. Далее всем пациентам в обеих группах выполнялась симметричная аутоперикардиальная неокуспидизация.

Результаты

Анализ длительности ИК и ишемии миокарда (ИМ) выявил достоверное увеличение времени в группе мини-J-стернотомии: в 1-й группе 175,5±11,6 мин и 102,5±7,8 мин, во 2-й — 114,4±40,6 мин и 84,4±19,9 мин (p>0,001 и p>0,001) соответственно **(рис. 4, а, б)**. Длительность забора перикарда достоверно больше в 1-й группе, где использовалась торакоскопическая методика и потребовалось 29,2±4,2 мин от постановки троакаров до полностью выделенного лоскута перикарда, во 2-й группе — 5,4±1,5 мин (p>0,001). В 1-й группе отмечалось статистически значимое снижение объема кровопотери: 576±114,7 мл и 763,6±446,7 (p=0,027) **(см. рис. 4, в)**.

Летальных исходов в 1-й группе не отмечено, во 2-й — 1 (2,3%) случая (p=0,846). Причиной неблагоприятного исхода явилось развитие острой сердечной недостаточности на 5-е сут после операции.

Осложнения в послеоперационном периоде (острая сердечно-сосудистая недостаточность (0 против 4,5%; p=0,846), острая почечная недостаточность (0 против 2,3%; p=0,683), дыхательная недостаточность (0 против 4,5%; p=0,846), атриовентрикулярная блокада II—III ст. (5 про-

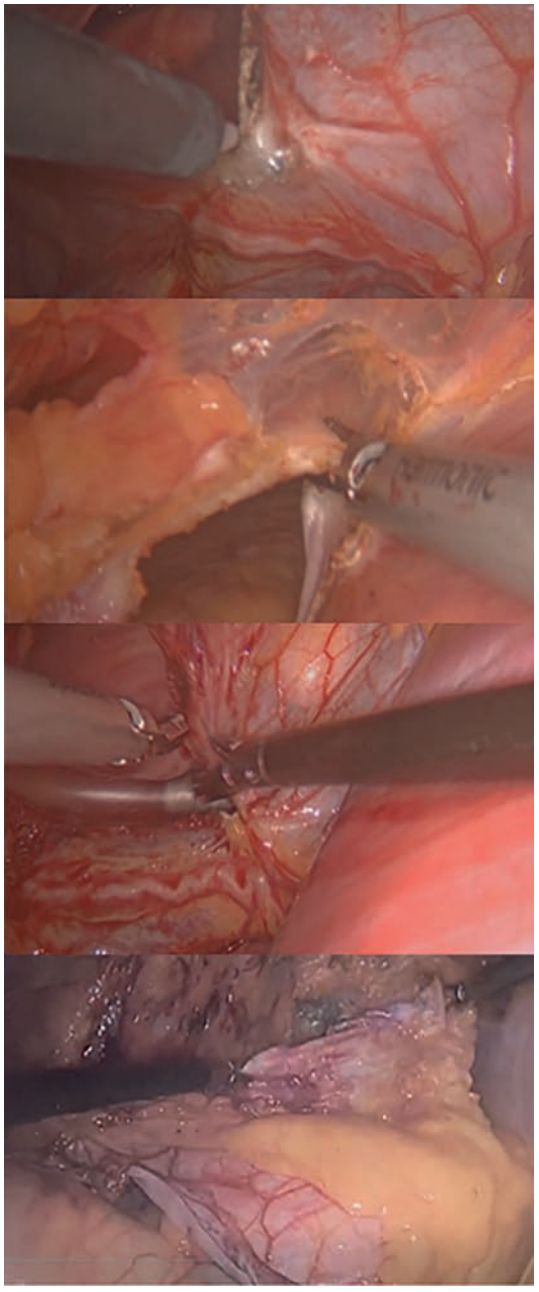

Рис. 3. **Торакоскопический забор перикарда.**
Fig. 3. **Thoracoscopic harvesting of the pericardium.**

тив 2,3%; p=0,846) достоверно не различались между 2 группами сравнения.

Длительность искусственной вентиляции легких (ИВЛ) в послеоперационном периоде достоверно меньше в первой группе 2,85±2,3 ч, чем во 2-й — 5,18±3,9 ч (p>0,001) **(рис. 5)**. В 1-й группе также в 3 случаях пациенты экстубированы в операционной и переводились в отделении реанимации и интенсивной терапии на самостоятельном дыхании. При оценке длительности пребывания в стационаре после операции отмечается достоверное уменьшение количества койко-дней в 1-й группе (7,1±3 сут) и (13,9±5,5 сут) 2-й группы (p>0,001).

Интенсивность болевого синдрома по шкале ВАШ показала достоверное снижение в 1-й группе сравнения на 2, 3 и 4-е сут после операции — 4,5±1,15; 4±0,9; 3,9±1 соответственно против 6,76±0,9; 6,3±0,9; 6,2±1 во 2-й группе (p>0,001, p>0,001, p>0,001) **(рис. 6)**.

По результатам оценки эффективность проведенной аутоперикардиальной неокуспидизации не получено достоверной разницы между 2 группами. Минимальная регургитация (0—I ст.) на АК в 1-й и 2-й группах зарегистрирована в 100% случаев (p=0,876). Средний градиент на АК в 1-й группе после оперативного вмешательства составил 7,29±2,6 мм рт.ст., во 2-й группе — 7,9±2,4 мм рт.ст. (p=0,361).

Обсуждение

В нашем исследовании мы собрали 2 гомогенные группы по антропометрическим и гендерным показателям, клиническим данным, наличию сопутствующих и коморбидным патологий, объему и рисками проведения оперативного вмешательства.

Торакоскопический забор перикарда ожидаемо продемонстрировал большую длительность по сравнению с забором из классической срединной стернотомии. От момента постановки троакаров до готового аутоперикардиального лоскута занимало 29,2±4,2 мин, в то время как при классическом заборе перикарда (от момента выполненной стернотомии и до готового лоскута) — 5,4±1,5 мин. Анализ длительности ИК продемонстрировал статистически значимое увеличение времени в контрольной группе. Это связано в первую очередь с необходимостью выполнения забора перикарда на работающем аппарате ИК и разгруженном сердце. Длительность ИМ также достоверно больше в группе мини-J-стернотомии и составила 102,5±7,8 мин, в группе сравнения — 84,4±19,9 мин. В исследованиях зарубежных коллег описываются результаты, в которых длительность ИМ статистически не отличается или с тенденцией к большей продолжительности в группе мини-доступа [4, 5]. Однако при оценке длительности ИМ в 1-й группе нашего исследования отмечалось меньшее время зажима на аорте, чем в некоторых исследованиях с классическим ПАК из полной срединной стернотомии [4—7]. В то время как техника аутоперикардиальной неокуспидизации является более трудоемкой, чем протезирование АК. Тем не менее данная работа впервые описывает на достаточном материале технику мини-инвазивной аутоперикардиальной неокуспидизации с торакоскопическим забором перикарда. Кривая обучения безусловно присутствует, что в свою очередь и мы отметили при проведении анализа. Но возникает вопрос, насколько это увеличение длительности ИМ в начале освоении методики значимо для пациента? По результатам нашего исследования, количество осложнений и летальных исходов в послеоперационном периоде статистически не различалось.

Применение миниинвазивного доступа уменьшает объем кровопотери как интраоперационно (576±114,7 мл в 1-й группе, 763,6±446,7 мл — во 2-й группе), так и количество случаев послеоперационного кровотечения (0 случаев в 1-й группе, 6 (13,6%) — во 2-й группе). Такая разница возникает главным образом в связи с меньшей травматичностью и площадью поверхности операционной раны, что оказывает менее выраженное влияние на систему гемостаза. Дли-

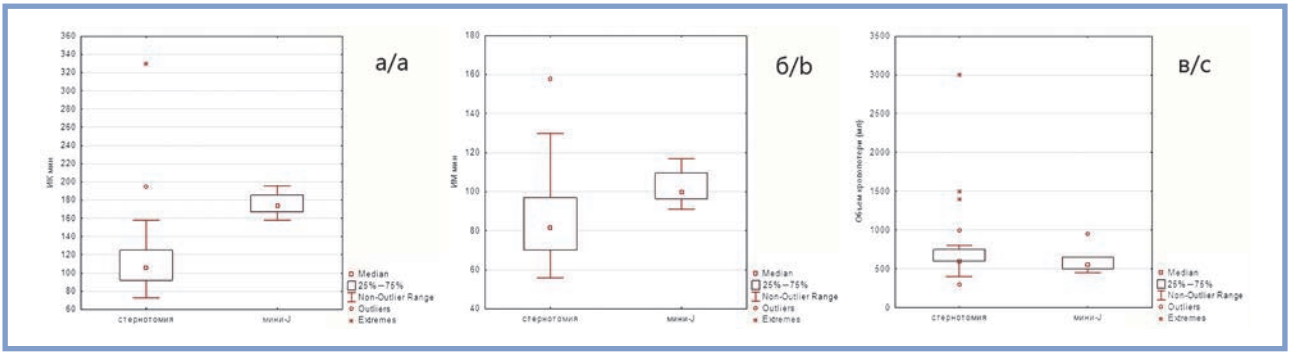

Рис. 4. **Сравнение интраоперационных данных.**
а — длительность искусственного кровообращения; б — длительность ишемии миокарда; в — объем кровопотери.

Fig. 4. **Intraoperative data.**
a — cardiopulmonary bypass time, b — aortic cross-clamping time, c — blood loss.

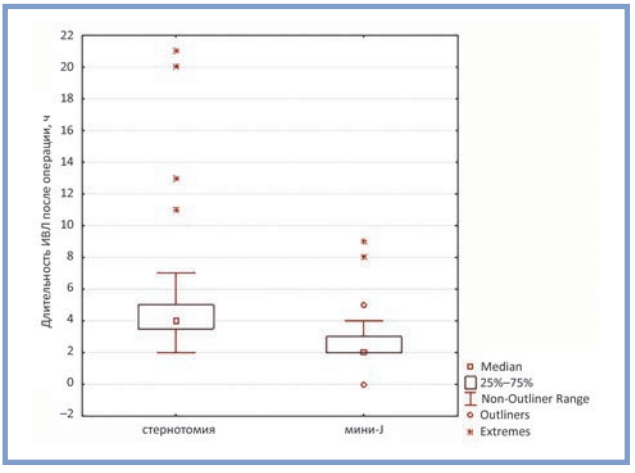

Рис. 5. **Сравнение длительности ИВЛ после операции.**

Fig. 5. **Postoperative ventilation.**

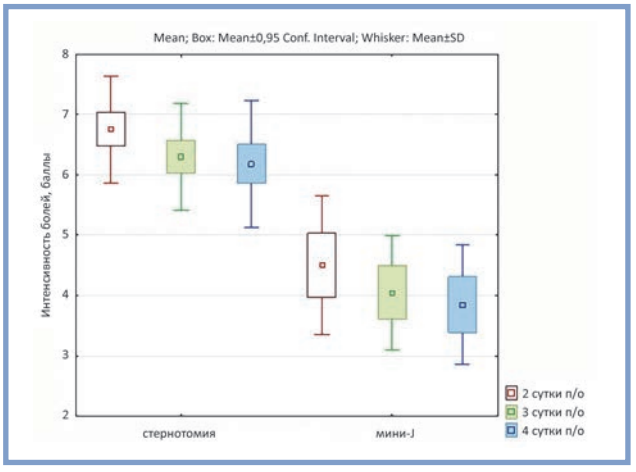

Рис. 6. **Сравнение интенсивности болевого синдрома по шкале ВАШ на 2, 3 и 4-е сут после операции.**

Fig. 6. **VAS scores of pain syndrome after 2, 3 and 4 postoperative days.**

тельность ИВЛ в контрольной группе составила 2,85±2,3 ч, по сравнению с группой сравнения 5,18±3,9 ч. В 1-й группе в 3 случаях также удалось выполнить экстубацию на операционном столе. Данные преимущества мини-доступов также продемонстрированы в работах наших коллег [8—10].

С позиции пациента миниинвазивный доступ ассоциирован с косметическим эффектом, более быстрой реабилитацией и снижением болевого синдрома. Длительность пребывания в стационаре после операции в 1-й группе значимо меньше (7,1±3 сут), чем во 2-й (13,9±5,5 сут). Эти данные соответствуют проведенным ранее исследованиям и метаанализам [8—11]. Также мы провели оценку, которая основывается на ощущении интенсивности болевого синдрома. На основании чего получен результат, демонстрирующий меньшую интенсивность болевого синдрома после мини-доступа. Данные критерии позволяет косвенно оценить скорость возвращения пациента к прежней активности и жизнедеятельности.

Что касается качества выполненной хирургической коррекции порока аортального клапана, то мы не получили достоверной разницы результатов между 2 группами сравнения. Во всех случаях выполнялась симметричная аутоперикардиальная неокуспидизация. По данным ЭхоКГ, в послеоперационном периоде регургитация на АК не превышала I ст., средний градиент давления в 1-й группе составил 7,29±2,6 мм рт.ст., во 2-й — 7,9±2,4 мм рт.ст. (p=0,361).

Выводы

AV Neo из мини-доступа с торакоскопическим забором перикарда демонстрирует обнадеживающие результаты, свидетельствующие о безопасности и эффективности операции, что в перспективе планируется подтвердить на более крупной когорте пациентов. Использование мини-доступа ассоциировано с меньшим объемом интраоперационной кровопотери, длительностью ИВЛ и пребывания в стационаре, снижением интенсивности болевого синдрома.

Авторы заявляют об отсутствии конфликта интересов.
The authors declare no conflicts of interest.

ЛИТЕРАТУРА/REFERENCES

1. Комаров Р.Н., Огнев О.О., Исмаилбаев А.М., Чернявский С.В., Дзюндзя А.Н., Ленковец М.В. Современные подходы к минимально инвазивной хирургии аортального клапана. *Патология кровообращения и кардиохирургия*. 2022;26(3):31-40.
Komarov RN, Ognev OO, Ismailbaev AM, Cherniavskii SV, Dzyundzya AN, Lenkovets MV. State-of-the-art surgical approaches in minimally invasive aortic valve surgery. *Circulation Pathology and Cardiac Surgery*. 2022;26(3):31-40. (In Russ.).
https://doi.org/10.21688/1681-3472-2022-3-31-40
2. Россейкин Е.В., Кобзев Е.Е., Базылев В.В. Операция Ozaki из мини-доступа. *Ангиология и сосудистая хирургия*. 2019;25(3):142-155.
Rosseĭkin EV, Kobzev EE, Bazylev VV. Minimally invasive Ozaki technique. *Angiology and Vascular Surgery*. 2019;25(3):142-155. (In Russ.).
https://doi.org/10.33529/ANGI02019319
3. Nguyen DH, Vo AT, Le KM, Vu TT, Nguyen TT, Vu TT, Pham CVT, Truong BQ. Minimally Invasive Ozaki Procedure in Aortic Valve Disease: The Preliminary Results. *Innovations (Phila)*. 2018;13(5):332-337.
https://doi.org/10.1097/IMI.0000000000000556
4. Mikus E, Calvi S, Campo G, Pavasini R, Paris M, Raviola E, Panzavolta M, Tripodi A, Ferrari R, Del Giglio M. Full Sternotomy, Hemisternotomy, and Minithoracotomy for Aortic Valve Surgery: Is There a Difference? *Annals of Thoracic Surgery*. 2018;106(6):1782-1788.
https://doi.org/10.1016/j.athoracsur.2018.07.019
5. Kirmani BH, Jones SG, Malaisrie SC, Chung DA, Williams RJ. Limited versus full sternotomy for aortic valve replacement. *Cochrane Database of Systematic Reviews*. 2017;4(4):CD011793.
https://doi.org/10.1002/14651858.CD011793.pub2
6. Burdett CL, Lage IB, Goodwin AT, White RW, Khan KJ, Owens WA, Kendall SW, Ferguson JI, Dunning J, Akowuah EF. Manubrium-limited sternotomy decreases blood loss after aortic valve replacement surgery. *Interactive Cardiovascular and Thoracic Surgery*. 2014;19(4):605-610.
https://doi.org/10.1093/icvts/ivu196
7. Salmasi YM, Hamilton H, Rahman I, Chien L, Rival P, Benedetto U, Young C, Caputo M, Angelini GD, Vohra HA. Mini-sternotomy vs right anterior thoracotomy for aortic valve replacement. *Journal of Cardiac Surgery*. 2020;35(7):1570-1582.
https://doi.org/10.1111/jocs.14607
8. Jahangiri M, Hussain A, Akowuah E. Minimally invasive surgical aortic valve replacement. *Heart*. 2019;105(suppl 2):10-15.
https://doi.org/10.1136/heartjnl-2018-313512
9. Lamelas J, Sarria A, Santana O, Pineda AM, Lamas GA. Outcomes of minimally invasive valve surgery versus median sternotomy in patients age 75 years or greater. *Annals of Thoracic Surgery*. 2011;91(1):79-84.
https://doi.org/10.1016/j.athoracsur.2010.09.019
10. Nguyen TC, Thourani VH, Pham JQ, Zhao Y, Terwelp MD, Balan P, Ocazionez D, Loghin C, Smalling RW, Estrera AL, Lamelas J. Traditional Sternotomy Versus Minimally Invasive Aortic Valve Replacement in Patients Stratified by Ejection Fraction. *Innovations (Phila)*. 2017;12(1):33-40.
https://doi.org/10.1097/IMI.0000000000000338
11. Phan K, Xie A, Di Eusanio M, Yan TD. A meta-analysis of minimally invasive versus conventional sternotomy for aortic valve replacement. *Annals of Thoracic Surgery*. 2014;98(4):1499-1511.
https://doi.org/10.1016/j.athoracsur.2014.05.060

Поступила 17.01.2023
Received 17.01.2023
Принята к печати 08.02.2023
Accepted 08.02.2023