Кардиологический вестник
2023, Т. 18, №2, с. 6—18
https://doi.org/10.17116/Cardiobulletin2023180216

Russian Cardiology Bulletin
2023, Vol. 18, No. 2, pp. 6—18
https://doi.org/10.17116/Cardiobulletin2023180216

Результаты эндоваскулярного протезирования при неблагоприятной анатомии проксимальной шейки инфраренальной аневризмы аорты: систематический обзор и метаанализ

© Г.С. ВЛАСКО[1], К.А. КУР-ИПА[1], Ш.Г. ЧАРГАЗИЯ[1], Р.С. ПОЛЯКОВ[1, 2], М.В. ПУРЕЦКИЙ[1, 2], Г.В. МАРДАНЯН[1], А.А. ПИРКОВА[1], С.А. АБУГОВ[1, 2]

[1]ФГБНУ «Российский научный центр хирургии им. акад. Б.В. Петровского», Москва, Россия;
[2]ФГБОУ ДПО «Российская медицинская академия непрерывного профессионального образования» Минздрава России, Москва, Россия

Резюме

Цель исследования. Провести анализ результатов эндоваскулярного лечения пациентов при неблагоприятной анатомии проксимальной зоны фиксации эндографта, опубликованных в период с 2013 по 2023 г.

Материал и методы. При первичном отборе было найдено 187 публикаций в базе данных PubMed. Из первоначально идентифицированных результатов поиска проведен анализ 12 работ.

Результаты. Несмотря на больший риск проксимальных эндоподтеканий в интраоперационном периоде [отношение рисков (ОР) 2,05, 95% доверительный интервал (ДИ) 1,71—2,46; p<0,001], достоверной статистической разницы по частоте их развития на 5-летней дистанции наблюдения отмечено не было, отношение шансов (ОШ) составило 1,05 (95% ДИ 0,63—1,74; p=0,85). Также выявлены сопоставимые результаты в группах с благоприятной и неблагоприятной анатомией проксимальной шейки в течение 5-летнего срока наблюдения по частоте всех повторных вмешательств, связанных с первоначальной процедурой (ОШ 1,24, 95% ДИ 0,90—1,71; p=0,20), и частоте летальных исходов от всех причин (ОШ 1,31, 95% ДИ 0,94—1,80; p=0,11).

Заключение. Наблюдается тенденция к улучшению отдаленных результатов эндоваскулярного лечения пациентов при неблагоприятной анатомии проксимальной шейки инфраренальной аневризмы аорты.

Ключевые слова: *аневризма брюшного отдела аорты, эндопротезирование брюшного отдела аорты, неблагоприятная проксимальная шейка, короткая проксимальная шейка.*

Информация об авторах:
Власко Г.С. — https://orcid.org/0000-0001-8521-7126
Кур-Ипа К.А. — https://orcid.org/0000-0002-2395-5999
Чаргазия Ш.Г. — https://orcid.org/0000-0002-8598-2933
Поляков Р.С. — https://orcid.org/0000-0002-9323-4003
Пурецкий М.В. — https://orcid.org/0000-0003-4988-4102
Марданян Г.В. — https://orcid.org/0000-0002-7442-520X
Пиркова А.А. — https://orcid.org/0000-0002-5101-1004
Абугов С.А. — https://orcid.org/0000-0001-7636-4044
Автор, ответственный за переписку: Власко Г.С. — e-mail: vlasko13@yandex.ru

Как цитировать:
Власко Г.С., Кур-Ипа К.А., Чаргазия Ш.Г., Поляков Р.С., Пурецкий М.В., Марданян Г.В., Пиркова А.А., Абугов С.А. Результаты эндоваскулярного протезирования при неблагоприятной анатомии проксимальной шейки инфраренальной аневризмы аорты: систематический обзор и метаанализ. *Кардиологический вестник*. 2023;18(2):6—18. https://doi.org/10.17116/Cardiobulletin2023180216

Endovascular aortic repair for unfavorable anatomy of proximal neck of infrarenal aortic aneurysm: a systematic review and meta-analysis

© G.S. VLASKO[1], K.A. KUR-IPA[1], SH.G. CHARGAZIIA[1], R.S. POLYAKOV[1, 2], M.V. PURETSKY[1, 2], G.V. MARDANYAN[1], A.A. PIRKOVA[1], S.A. ABUGOV[1, 2]

[1]Petrovsky National Research Center of Surgery, Moscow, Russia;
[2]Russian Medical Academy of Continuous Professional Education, Moscow, Russia

Abstract

Objective. To analyze the results of endovascular treatment of patients with unfavorable anatomy of proximal graft landing zone reported between 2013 and 2023.

Material and methods. At primary screening, we found 187 articles in the PubMed database, and 12 papers were analyzed.

Results. Despite higher risk of proximal endoleaks in intraoperative period (OR 2.05; 95% CI 1.71—2.46; p<0.001), there

was no significant difference in the incidence of this events throughout 5-year follow-up period (OR 1.05; 95% CI 0.63—1.74; *p*=0.85). Incidence of redo interventions (OR 1.24; 95% CI 0.90—1.71; *p*=0.20) and mortality (OR 1.31; 95% CI 0.94—1.80) were similar in groups with favorable and unfavorable proximal neck anatomy over a 5-year follow-up period.

Conclusion. There is a trend towards better long-term results of endovascular treatment of patients with infrarenal aortic aneurysm and unfavorable proximal neck anatomy.

Keywords: *abdominal aortic aneurysm, endovascular aortic repair, unfavorable proximal neck, short proximal neck.*

Information about the authors:
Vlasko G.S. — https://orcid.org/0000-0001-8521-7126
Kur-Ipa K.A. — https://orcid.org/0000-0002-2395-5999
Chargaziya Sh.G. — https://orcid.org/0000-0002-8598-2933
Polyakov R.S. — https://orcid.org/0000-0002-9323-4003
Puretsky M.V. — https://orcid.org/0000-0003-4988-4102
Mardanyan G.V. — https://orcid.org/0000-0002-7442-520X
Pirkova A.A. — https://orcid.org/0000-0002-5101-1004
Abugov S.A. — https://orcid.org/0000-0001-7636-4044
Corresponding author: Vlasko G.S. — e-mail: vlasko13@yandex.ru

To cite this article:
Vlasko GS, Kur-Ipa KA, Chargaziia ShG, Polyakov RS, Puretsky MV, Mardanyan GV, Pirkova AA, Abugov SA. Endovascular aortic repair for unfavorable anatomy of proximal neck of infrarenal aortic aneurysm: a systematic review and meta-analysis. *Russian Cardiology Bulletin*. 2023;18(2):6–18. (In Russ.). https://doi.org/10.17116/Cardiobulletin2023180216

Введение

За прошедшее десятилетие эндоваскулярный метод протезирования аорты зарекомендовал себя как высокоэффективная процедура лечения инфраренальных аневризм. Модернизация имплантируемых устройств и систем их доставления, применение дополнительных технологий фиксации эндографтов и энтузиазм эндоваскулярных хирургов способствовали интенсивному росту объемов выполняемых вмешательств на инфраренальном отделе аорты с помощью эндоваскулярных технологий, в том числе при ее неблагоприятной анатомии. Вместе с тем вопреки совершенствованиям в рентгенохирургическом лечении, в некоторых случаях вопрос о герметичности эндоваскулярных протезов в проксимальной шейке инфраренальной аневризмы до сих пор остается обсуждаемым, а ее неблагоприятная анатомия и вовсе является причиной для отказа от эндоваскулярного подхода в лечении упомянутой патологии. Несмотря на это, все больше авторов сообщают об успешном лечении инфраренальных аневризм с неблагоприятной анатомией шейки. В связи с тем, что вмешательства при данной анатомии, принимая во внимание ограничения производителей, не являются редкостью — вопрос о результатах таких операций является актуальным и требует всестороннего анализа публикаций различных исследователей. Учитывая, что последний метаанализ по данной проблеме, согласно базе данных PubMed, был опубликован 10 лет назад — цель работы состоит в том, чтобы собрать, обобщить и проанализировать новую информацию о результатах эндоваскулярного протезирования аорты у пациентов с инфраренальной аневризмой и неблагоприятной проксимальной шейкой.

Материал и методы

Поиск публикаций и отбор исследований. Систематический обзор и метаанализ выполнены в соответствии с рекомендациями и положениями отчетности для систематических обзоров и метаанализов (PRISMA). Поиск проводился в электронной базе данных PubMed с 1 января 2013 по 16 января 2023 г. Два исследователя независимо друг от друга осуществляли поиск и отбор работ с использованием заранее заданных поисковых терминов, ключевых слов (в том числе MeSH) и логических операторов: «aortic aneurysm, abdominal» OR «infrarenal aneurysm» AND «short neck» OR «unfavorable neck» AND «EVAR» OR «ESAR» OR «endoanchors». Мы включали исследования, в которых проводилось сравнение результатов эндопротезирования при неблагоприятной проксимальной шейке инфраренальной аневризмы с благоприятной анатомией. Вошедшие в анализ работы определяли неблагоприятную анатомию шейки либо как несоответствующую согласно инструкции производителя эндографта анатомию, либо устанавливали собственные критерии. В случаях, если утверждение о неблагоприятной анатомии в исследовании не было сформулировано, оно рассматривалось при наличии такого критерия, как длина шейки <10 мм (расстояние между самой каудальной почечной артерией и местом начала аневризмы аорты). Другие факторы неблагоприятной анатомии, включающие в себя выраженный кальциноз или тромбоз шейки более 180° в диаметре; диаметр шейки более 28 мм; угол проксимальной шейки >60° (угол пересечения между линиями длинной оси аневризмы и длинной осью инфраренального отдела аорты) и неблагоприятную форму шейки — могли учитываться в качестве сопутствующих или вовсе не анализироваться в отдельных исследованиях. Считалось, что пациенты имеют неблагоприятную анатомию, если один или несколько из вышеупомянутых критериев присутствовали по данным предоперационных мультиспиральных компьютерных томографий (МСКТ-ангиографий). Поиск ограничивался англоязычными статьями. Любые разногласия разрешались путем обсуждения или с привлечением третьего лица. Работы проверялись посредством чтения заголовков и аннотаций, чтобы исключить обзоры, отчеты о случаях или нерелевантные статьи. Также не учитыва-

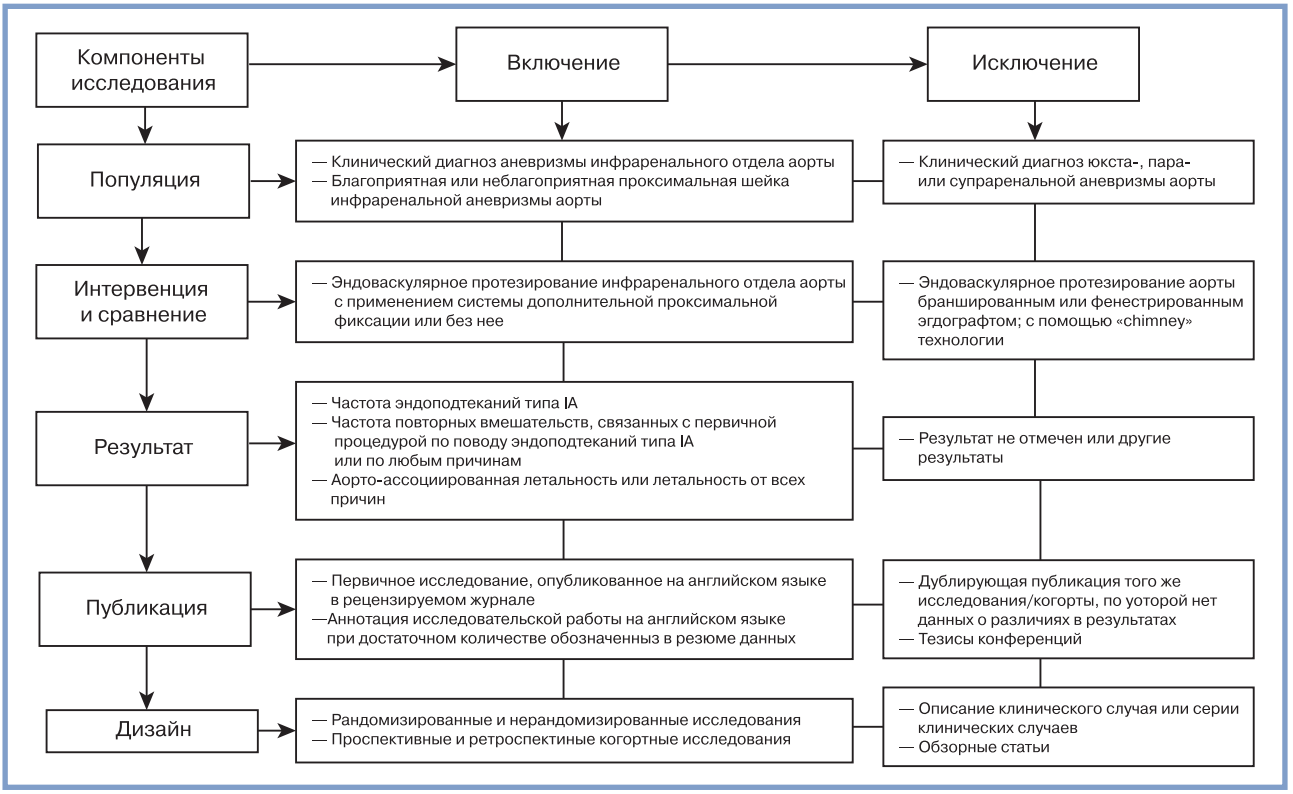

Рис. 1. **Распределение критериев включения и исключения по методу PICO.**
Fig. 1. **Inclusion and exclusion criteria according to the PICO method.**

лись исследования, где группы пациентов были пролечены с помощью фенестрированных или бранширированных эндоваскулярных графт-стентов или с использованием *chimney*-эндопротезирования. Далее работы отбирались путем чтения полного текста при возможности его оценки. При невозможности оценки полного текста анализировались и включались имеющиеся в аннотации данные при их достаточном содержимом. Следует отметить, что количество вошедших в обзор пациентов не являлось определяющим фактором. В **рис. 1** представлены критерии включения и исключения в соответствии с методом PICO (от англ. *population, intervention, comparison, outcome* — популяция, вмешательство, сравнение, результат).

Извлечение и синтез данных исследований. Для каждого исследования регистрировались следующие данные: первый автор и год публикации; оценка методологического качества статьи; дизайн работы; сравниваемые группы; критерии неблагоприятной анатомии проксимальной шейки; используемые эндографты. Также проводилось извлечение клинико-демографических и рентгено-анатомических параметров из статей, регистрация результатов научных работ. Таблицы извлечения данных были разработаны после отбора исследований. Для оценки их методологического качества применялась шкала Ньюкасла—Оттавы (шНО). Собранные значения были разделены на две категории:

I. Исходные клинически-демографические и рентгено-анатомические характеристики.

II. Данные о первичных, средне-отдаленных и отдаленных результатах.

Любые разногласия разрешались путем обсуждения с третьим исследователем. Исходы для проведения метаанализа выражались ранними (интраоперационно или в течение 30 дней) и поздними (5 лет) первичными и вторичными событиями. Первичное конечное событие подразумевало выявление эндоподтекания 1А типа. Вторичные конечные события включали: любые повторные вмешательства, связанные с первичной процедурой; летальные исходы от всех причин.

Статистический анализ. Метаанализ данных проводился с использованием свободного программного обеспечения Review Manager Version 5.3 (The Cochrane Collaboration, Великобритания). Процентные доли с 95% доверительными интервалами (ДИ) рассчитывались с помощью метода Der Simonian—Laird [1]. Эта модель была выбрана заранее во время разработки дизайна исследования, поскольку мы ожидали получить высокую гетерогенность изучаемой выборки. При обобщении данных отдельных публикаций, в случаях, когда гетерогенность (I^2) составляла <40%, использовалась модель фиксированных эффектов, при гетерогенности ⩾40% — модель случайных эффектов. Сравнение результатов лечения пациентов с неблагоприятной анатомией с больными с благоприятной анатомией выполнялось путем расчета обобщенной частоты патологических состояний с предварительным сложением числа случаев и числа исследуемых в отдельных публикациях. Далее проводилась оценка статистической значимости различий показателей с помощью критерия χ^2 Пирсона, рассчитывалось отношение рисков (ОР) или шансов (ОШ) с 95% ДИ. Для событий, вероятность которых изучалась в интраоперационном периоде — подразумевалось выполнение оценки ОР их возникновения. В других случаях производилась оценка ОШ события. Результаты метаанализа представля-

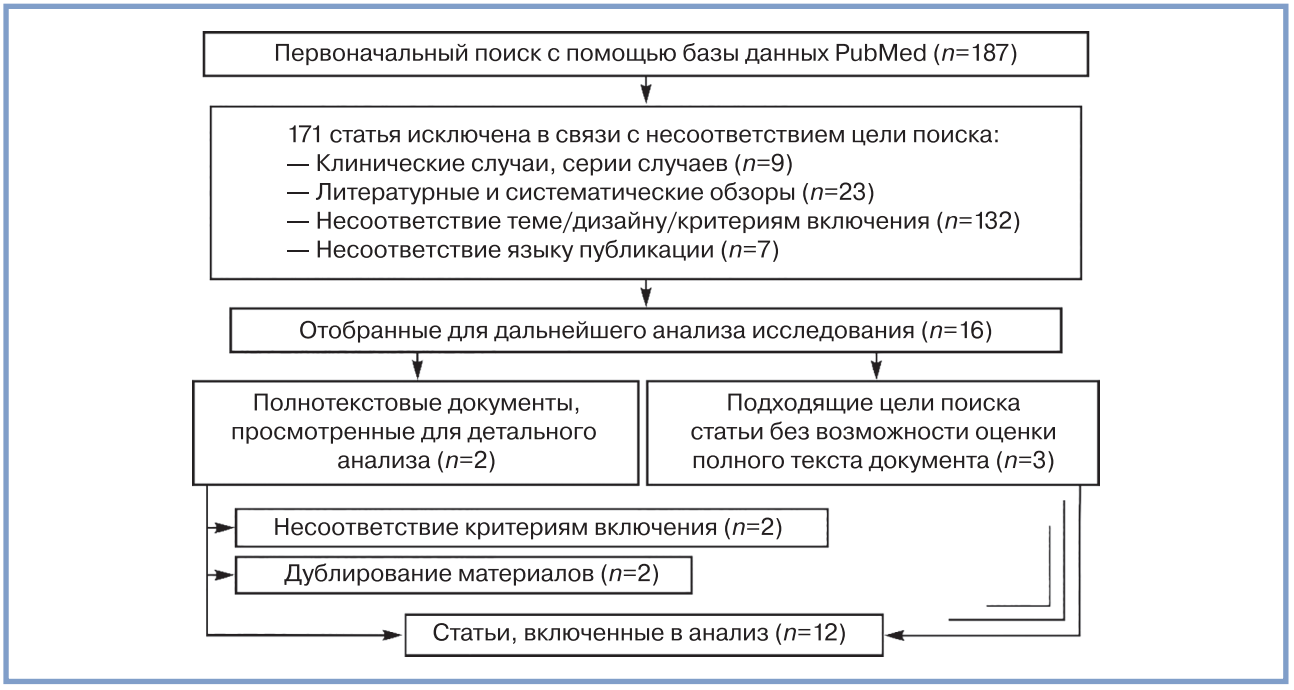

Рис. 2. **Алгоритм отбора публикаций (блок-схема статей на основе рекомендаций PRISMA).**
Fig. 2. **PRISMA study flowchart.**

лись в виде блобограммы (Forest-Plot). Различия считались статистически значимыми при $p<0,05$

Результаты

Результаты поиска литературы. Как показано на **рис. 2**, первичный поиск выявил 187 статей. После исключения клинических случаев и серий клинических случаев ($n=9$), литературных и систематических обзоров ($n=23$), научно-исследовательских работ и статей, не подходящих по теме, дизайну и критериям включения ($n=132$), а также не англоязычных публикаций ($n=7$) было отобрано 16 исследований. В 3 наблюдениях провести оценку полного текста статьи не представлялось возможным, вместе с тем в аннотациях было достаточно данных для их включения в последующий анализ. После оценки оставшихся 13 полнотекстовых документов было исключено еще 4 работы (2 в связи с дублированием материала публикаций, другие 2 из-за несоответствия критериям включения). В итоге в систематический обзор вышло 12 исследований из 187 статей. Все 12 отобранных работ являлись нерандомизированными когортными исследованиями, в которых сравнивались результаты эндоваскулярного протезирования инфраренальной аорты у пациентов с неблагоприятной и благоприятной анатомией проксимальной шейки. 5 исследований являлись многоцентровыми, остальные одноцентровыми, 2 были проспективными, оставшиеся 10 носили ретроспективный характер.

Количество пациентов в 12 включенных в анализ публикациях варьировало от 53 до 15448, срок наблюдения — от 30 дней до 5 лет. Период, в течение которого были опубликованы работы, — 2013—2022 гг. Высокие баллы (⩾6 по шНО) были зафиксированы в 3 из 12 исследований. В большинстве работ выявлены потенциальные ошибки отбора (плохая репрезентативность случаев и сопоставимость контрольной группы) и неполноценно задокументированные показатели отдаленных исходов. В трех исследованиях в связи с отсутствием полнотекстовых документов оценку по шНО провести не представлялось возможным. Характеристика работ, численность пациентов, критерии, используемые авторами для определения неблагоприятной анатомии, а также используемые для эндоваскулярного лечения эндографты представлены в **табл. 1**. У большинства пациентов применялись стент-графты: Endurant (Medtronic), Zenith (Cook) и Excluder (Gore). Исходные демографические и клинические данные исследуемых популяций представлены в **табл. 2**. Рентгено-анатомические параметры аорты отображены в **табл. 3.** Всем больным в исследованиях для контроля в послеоперационном периоде выполнялась МСКТ-аортография. Непосредственные результаты эндоваскулярного протезирования брюшной аорты в работах зафиксированы в **табл. 4.** В **табл. 5 и 6** представлены средне-отдаленные и отдаленные результаты соответственно.

Результаты метаанализа

Проведен метаанализ частоты интраоперационного эндоподтекания 1А типа. Результаты представлены на **рис. 3.** Частота эндоподтекания 1А была изучена в 5 публикациях. Осложнение встречалось у 184 (8,7%) из 3617 проанализированных пациентов с неблагоприятной проксимальной шейкой и 306 (2,5%) из 12383 больных с благоприятной анатомией. Метаанализ показал, что риск интраоперационного эндоподтекания 1А типа при неблагоприятной анатомии проксимальной шейки в 2 раза выше, чем при благоприятной анатомии проксимальной шейки (ОР 2,05, 95% ДИ 1,71—2,46; $p<0,001$). Статистическая гетерогенность была невысокой: $I^2=35\%$, $p=0,19$. Также вы-

Таблица 1. **Исследования, включенные в систематический обзор и метаанализ**

Table 1. **Studies included in the systematic review and meta-analysis**

Исследование, год публикации	Балл по шНО	Дизайн исследования	Общее количество пациентов	Пациентов с неблагоприятной анатомией	Пациентов с благоприятной анатомией	Определение неблагоприятной анатомии шейки	Имплантируемый эндографт
J.T. Lee, 2013 [2]	5	Одноцентровое, ретроспективное	218	75	143	В соответствии с ИПЭ	Excluder, AneuRx, Zenith
K. Igari, 2014 [3]	4	Одноцентровое, ретроспективное	53	12	41	Проксимальная шейка <15 мм, угол >60°	Excluder, Zenith, Powerlink
F. Speziale, 2014 [4]	5	Многоцентровое, проспективное	196	63	133	Нецилиндрическая шейка, угол >65°, длина <15 мм, диаметр >28 мм	Endurant, Excluder, Zenith
P.P.H.L. Broos, 2015 [5]	6	Одноцентровое, ретроспективное	39	17	22	В соответствии с ИПЭ	Endurant, Excluder
J. Walker, 2015 [6]	6	Многоцентровое, ретроспективное	489	205	284	В соответствии с ИПЭ	Excluder, AneuRx, Talent, Zenith, Ancure, Anaconda
M.M. Hernández, 2016 [7]	5	Одноцентровое, ретроспективное	249	71	178	Проксимальная шейка <15 мм, угол >60°, циркулярный тромбоз/кальциноз >50%	Excluder
P. Cerini, 2016 [8]	5	Одноцентровое, ретроспективное	209	94	115	В соответствии с ИПЭ	Excluder, Zenith, Endurant, E-vita
A. Giménez-Gaibar, 2017 [9]	6	Одноцентровое, ретроспективное	127	52	75	Нецилиндрическая проксимальная шейка, угол >60°, длина <15 мм, диаметр >28 мм, циркулярный тромбоз/кальциноз >50%	Talent, Endurant, Anaconda, Excluder, Zenith
C. Karathanos, 2018 [10]	4	Одноцентровое, ретроспективное	317	147	170	Угол проксимальной шейки >60°, длина <15 мм, диаметр >28 мм, циркулярный тромбоз/кальциноз >50%	Endurant, Excluder, Zenith, Treovance, Nellix, Ovation, Incraft
A. Mathlouthi, 2022 [11]	—	Многоцентровое, проспективное	238	41	197	Длина проксимальной шейки <10 мм	Ovation
M. D'Oria, 2022 [12]	—	Многоцентровое, ретроспективное	137	63	74	В соответствии с ИПЭ	Treovance
L.E.V.M. De Guerre, 2022 [13]	—	Многоцентровое, ретроспективное	15448	3414	12034	В соответствии с ИПЭ по отдельным критериям (диаметр, длина, угол)	н/д

Примечание. шНО — шкала Ньюкасла—Оттавы; ИПЭ — инструкция производителя эндографта; н/д — нет данных (доступная информация извлечена из аннотации).
Note. wNO — Newcastle—Ottawa scale; IPE — endograft manufacturer's instructions; *n/a* — no data (available information extracted from the abstract).

Таблица 2. **Клинико-демографические характеристики пациентов в исследованиях**

Table 2. **Clinical and demographic characteristics of patients**

Исследование, год публикации	Группы	Средний возраст, годы	Мужской пол, %	АГ, %	ИБС, %	ХСН, %	Дислипидемия, %	СД, %	Курение, %	БЛ, %	ХБП, *n*	ASA>II,*n*
J.T. Lee, 2013 [2]	НА (*n*=75)	74,9	89,3	74,7	57,3	10,7	65,3	14,7	н/у	20,0	16,0	н/у
	БА (*n*=143)	73,0	95,1	72,0	53,2	11,9	65,0	18,9		23,8	16,8	
K. Igari, 2014 [3]	НА (*n*=12)	77,5	88,6	н/у	н/у	н/у	н/у	н/у	н/у	н/у	н/у	н/у
	БА (*n*=41)											
F. Speziale, 2014 [4]	НА (*n*=133)	н/у	80,4	71,4	48,9	н/у	н/у	23,3	66,2	27,8	23,3	80,4
	БА (*n*=63)		77,8	71,4	52,4			17,5	61,9	36,5	14,3	85,7
P.P.H.L. Broos, 2015 [5]	НА (*n*=17)	75,6	82	71	41	н/у	59	6	35	29	6	н/у
	БА (*n*=22)	72,6	82	79	39		67	11	22	17	6	
J. Walker, 2015 [6]	НА (*n*=205)	74,6	85,4	88,3	83,9	н/у	70,2	23,4	41	н/у	н/у	н/у
	БА (*n*=284)	74,8	93,3	82,8	74,1		69	27,4	54			
M.M. Hernández Mateo, 2016 [7]	НА (*n*=71)	74,5	95,8	76,1	39,4	н/у	59,2	22,5	45,1	23,9	32,4	н/у
	БА (*n*=178)	74,2	97,2	73	34,8		57,9	12,4	47,2	18,5	22,5	
P. Cerini, 2016 [8]	НА (*n*=115)	75,8	84,3	48	56	14	н/у	11	н/у	43	17	н/у
	БА (*n*=94)	78,4	75,5	56	47	13		15		32	22	
A. Giménez-Gaibar, 2017 [9]	НА (*n*=52)	75,9	96,8	78,7	29,1	н/у	55,9	19,7	85,8	41,7	н/у	н/у
	БА (*n*=75)											
C. Karathanos, 2020 [10]	НА (*n*=147)	72	96	79	35	н/у	60	17	48	н/у	3	н/у
	БА (*n*=170)											
A. Mathlouthi, 2022 [11]	НА (*n*=41)	73,3	81,1	н/д	н/д	н/д	н/д	н/д	н/д	н/д	н/д	н/д
	БА (*n*=197)											
M. D'Oria, 2022 [12]	НА (*n*=63)	н/д	н/д	н/д	н/д	н/д	н/д	н/д	н/д	н/д	н/д	н/д
	БА (*n*=74)											
L.E.V.M. De Guerre, 2022 [13]	НА (*n*=3414)	75	72,1	н/д	н/д	н/д	н/д	н/д	н/д	н/д	н/д	н/д
	БА (*n*=12034)	73										
			75									

Примечание. Здесь и в табл. 3, 4, 5, 6: НА — неблагоприятная анатомия шейки; БА — благоприятная анатомия шейки; ИМТ — индекс массы тела; АГ — артериальная гипертензия; ИБС — ишемическая болезнь сердца; СД — сахарный диабет; БЛ — болезни легких; ХБП — хроническая болезнь почек; ASA — физический статус пациента согласно классификации американского общества кардиологов (прим. к таблице — более 2 класса по ASA); н/у — не указано (в исследовании отсутствуют данные); н/д — нет данных (доступная информация извлечена из аннотации).

Note. Here and in Table. 3, 4, 5, 6: HA — unfavorable neck anatomy; BA — favorable anatomy of the neck; BMI —body mass index; AH, arterial hypertension; IHD — ischemic heart disease; DM — diabetes mellitus; BL — lung diseases; CKD — chronic kidney disease; ASA — the patient's physical status according to the classification of the American Society of Cardiology (note to the table — more than 2 classes according to ASA); *n*/a — not specified (there is no data in the study); *n*/a — no data (available information extracted from the abstract).

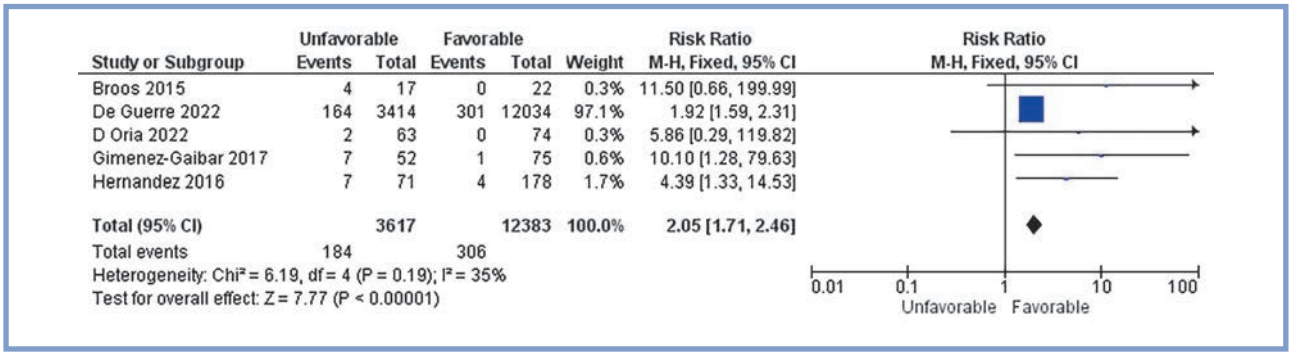

Рис. 3. **Метаанализ частоты интраоперационного эндоподтекания 1А типа.**

Fig. 3. **Incidence of type 1A intraoperative endoleaks.**

Таблица 3. **Рентгено-анатомические характеристики пациентов в исследованиях**

Table 3. **Anatomical characteristics of patients**

Исследование, год публикации	Группы	Средний D аневризмы, мм	Средняя длина PN, мм	Короткая PN, %	Выраженный угол PN, %	Коническая форма PN, %	Кальциноз PN, %	Тромбоз PN, %	Большой D PN, %
J.T. Lee, 2013 [2]	НА (*n*=75)	61,5	13	30,7	68	49,3	н/у	10,7	12
	БА (*n*=143)	56,9	25	0,0	0,7	25,2		0,0	4,9
K. Igari, 2014 [3]	НА (*n*=12)	51,4	25,5	н/у	75	н/у	н/у	н/у	н/у
	БА (*n*=41)	47,4	38,1		0				
F. Speziale, 2014 [4]	НА (*n*=133)	61,9	14,4	н/у	н/у	60,9	н/у	н/у	н/у
	БА (*n*=63)	60,2	24,9			0			
P.P.H.L. Broos, 2015 [5]	НА (*n*=17)	86	22	41	65	н/у	н/у	н/у	н/у
	БА (*n*=22)	70	35	0	0				
J. Walker, 2015 [6]	НА (*n*=205)	60	9,9	н/у	н/у	н/у	н/у	н/у	н/у
	БА (*n*=284)	57	26,5						
M.M. Hernández, 2016 [7]	НА (*n*=71)	59	15	н/у	н/у	н/у	н/у	н/у	н/у
	БА (*n*=178)	56	22						
P. Cerini, 2016 [8]	НА (*n*=115)	62,4	10,2	34,4	11,1	н/у	н/у	н/у	н/у
	БА (*n*=94)	59,9	27,3	0	0				
A. Giménez-Gaibar, 2017 [9]	НА (*n*=52)	62,1	28,9	н/у	16,5	н/у	6,3	9,4	7,8
	БА (*n*=75)								
C. Karathanos, 2020 [10]	НА (*n*=147)	61,5	27,8	3,1	10,7	н/у	6,9	н/у	15,7
	БА (*n*=170)								
A. Mathlouthi, 2022 [11]	НА (*n*=41)	н/д	н/д	н/д	н/д	н/д	н/д	н/д	н/д
	БА (*n*=197)								
M. D'Oria, 2022 [12]	НА (*n*=63)	н/д	н/д	н/д	н/д	н/д	н/д	н/д	н/д
	БА (*n*=74)								
L.E.V.M. De Guerre, 2022 [13]	НА (*n*=3414)	н/д	н/д	н/д	н/д	н/д	н/д	н/д	н/д
	БА (*n*=12034)								

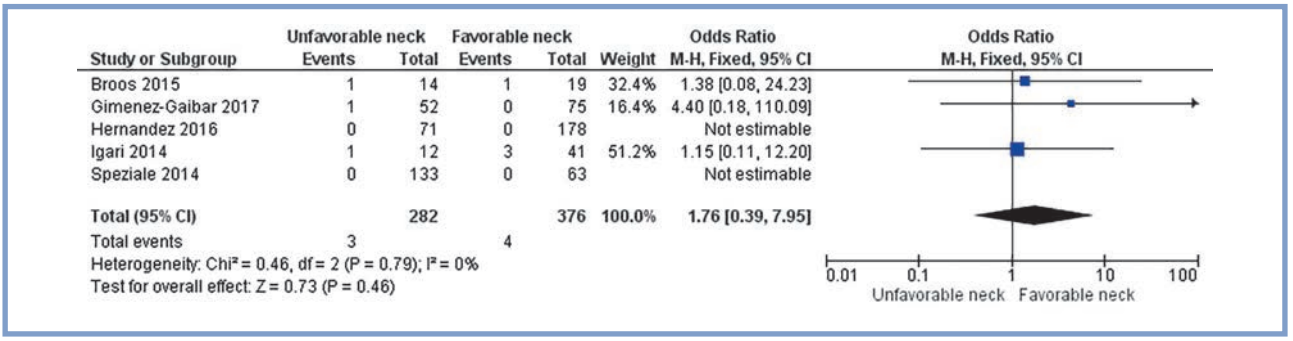

Рис. 4. **Метаанализ частоты эндоподтекания 1А типа через 30 дней.**

Fig. 4. **Incidence of type 1A intraoperative endoleaks throughout 30-day period.**

полнен метаанализ частоты эндоподтекания 1А типа через 30 дней. Его результаты представлены на **рис. 4.** Частота такого эндоподтекания изучалась в 5 публикациях, при этом в метаанализе проанализировано 3 исследования. Эндоподтекание 1А через 30 дней встречалось у 3 (1%) из 282 проанализированных пациентов с неблагоприятной проксимальной шейкой и 4 (1%) из 376 больных с благоприятной анатомией. Метаанализ продемонстрировал отсутствие достоверной статистической разницы по частоте наступления эндоподтекания 1А в течение 30-дневного периода наблюдения (ОШ 1,76, 95% ДИ 0,39—7,95; *p*=0,46) при низкой гетерогенности показателя (I^2=0%, *p*=0,79). Результаты метаанализа, оценивающего частоту эндоподтекания 1А типа через 5 лет, отражены на **рис. 5.** Частота эндолика была изучена в 4 публикациях. Эндоподтекание встречалось у 31 (6,4%) из 483 проанализированных пациентов с неблагоприятной проксимальной шейкой и 39 (5,4%) из 721 лица с благоприятной анатомией. Метаанализ показал отсутствие значимой статистической разницы по частоте наступления эндоподтекания 1А спустя 5 лет (ОШ 1,05, 95% ДИ 0,63—1,74; *p*=0,85). Показатель имел низкую гетерогенность (I^2=9%, *p*=0,35).

Таблица 4. **Непосредственные результаты эндоваскулярного протезирования брюшной аорты в исследованиях**
Table 4. **Immediate results of endovascular abdominal aortic repair**

Исследование, год публикации	Группы	Среднее время рентгеноскопии, мин	Технический успех, %	Средний срок госпитализации, койко-дней	Интраоперационный эндолик 1А, *n*	Интраоперационная летальность, *n*	Конверсия в открытое протезирование, *n*
J.T. Lee, 2013 [2]	НА (*n*=75)	н/у	н/у	н/у	н/у	0	н/у
	БА (*n*=143)					0	
K. Igari, 2014 [3]	НА (*n*=12)	н/у	н/у	н/у	н/у	н/у	н/у
	БА (*n*=41)						
F. Speziale, 2014 [4]	НА (*n*=133)	н/у	100	н/у	0	н/у	н/у
	БА (*n*=63)		100		0		
P.P.H.L. Broos, 2015 [5]	НА (*n*=17)	н/у	88	н/у	0	2	0
	БА (*n*=22)		100		0	2	0
J. Walker, 2015 [6]	НА (*n*=205)	н/у	н/у	н/у	н/у	н/у	н/у
	БА (*n*=284)				н/у		
M.M. Hernández, 2016 [7]	НА (*n*=71)	н/у	н/у	н/у	7	0	н/у
	БА (*n*=178)				4	0	
P. Cerini, 2016 [8]	НА (*n*=115)	н/у	95,3	н/у	17	н/у	н/у
	БА (*n*=94)		98,9		1		
A. Giménez-Gaibar, 2017 [9]	НА (*n*=52)	н/у	100	н/у	7	0	н/у
	БА (*n*=75)		100		1	0	
C. Karathanos, 2020 [10]	НА (*n*=147)	24,2	96,5	6,6	5	н/у	н/у
	БА (*n*=170)	22,7	98,8	7,3	3		
A. Mathlouthi, 2022 [11]	НА (*n*=41)	н/д	н/д	н/д	н/д	н/д	н/д
	БА (*n*=197)						
M. D'Oria, 2022 [12]	НА (*n*=63)	н/д	н/д	н/д	2	н/д	н/д
	БА (*n*=74)				0		
L.E.V.M. De Guerre, 2022 [13]	НА (*n*=3414)	н/д	н/д	н/д	164	41	н/д
	БА (*n*=12034)				301	72	

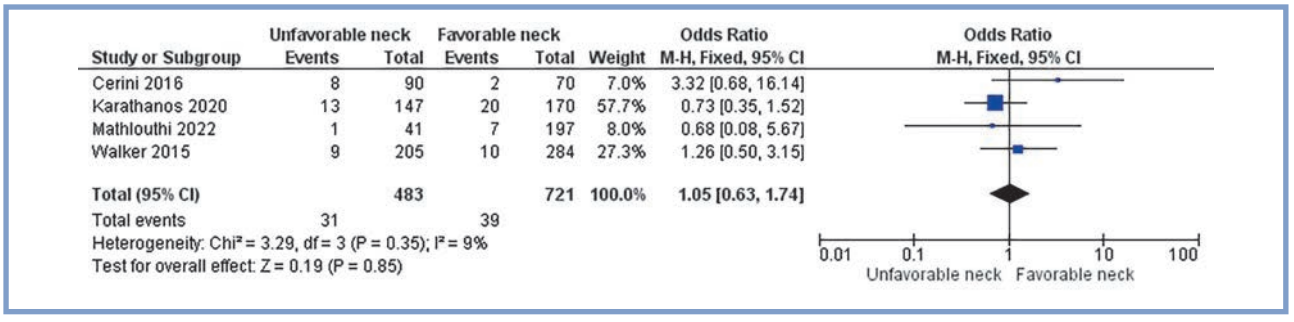

Рис. 5. **Метаанализ частоты эндоподтекания 1А типа через 5 лет.**
Fig. 5. **Incidence of type 1A intraoperative endoleaks after 5 years.**

При выполнении метаанализа сравнения частоты повторных вмешательств, связанных с любыми причинами за 5-летний период наблюдения, были получены следующие результаты. Частота повторных вмешательств по любым причинам изучена в 3 исследованиях **(рис. 6).** Повторные вмешательства выполнялись у 87 (22,1%) из 393 проанализированных пациентов с неблагоприятной проксимальной шейкой и 123 (8,9%) из 651 больного с благоприятной анатомией. Метаанализ не показал достоверной статистической разницы по частоте повторных вмешательств по любым причинам в течение 5 лет после эндопротезирования аорты (ОШ 1,24, 95% ДИ 0,90—1,71; *p*=0,20). Гетерогенность показателя была низкой (I^2=0%, *p*=0,65).

Также выполнен метаанализ с оценкой смертности от всех причин. Результаты метаанализа сравнения частоты смертности в течение 30-дневного наблюдения представлены на **рис. 7.** Летальность от всех причин в период 30 дней была зафиксирована в 4 исследованиях. Она наблюдалась у 13 (2,4%) из 541 проанализированных пациентов с небла-

Таблица 5. **Средне-отдаленные результаты эндоваскулярного протезирования брюшной аорты в исследованиях**
Table 5. **Mid-term outcomes of endovascular abdominal aortic repair**

Исследование, год публикации	Группы	30-дневные результаты				Результаты через 1 год			
		эндолик 1А, *n*	смертность, *n*	миграция эндографта, *n*	повторные операции, *n*	эндолик 1А, *n*	смертность, *n*	миграция эндографта, *n*	повторные операции, *n*
J.T. Lee, 2013 [2]	НА (*n*=75)	н/у	0	н/у	н/у	н/у	н/у	н/у	н/у
	БА (*n*=143)		3						
K. Igari, 2014 [3]	НА (*n*=12)	1	1	1	н/у	н/у	н/у	н/у	н/у
	БА (*n*=41)	3	0	0					
F. Speziale, 2014 [4]	НА (*n*=133)	0	4	0	0	н/у	н/у	н/у	н/у
	БА (*n*=63)	0	0	0	0				
P.P.H.L. Broos, 2015 [5]	НА (*n*=17)	1	2	0	6	0	4	0	2
	БА (*n*=22)	1	3	0	2	0	2	0	3
J. Walker, 2015 [6]	НА (*n*=205)	н/у	н/у	н/у	н/у	н/у	н/у	н/у	н/у
	БА (*n*=284)								
M.M. Hernández, 2016 [7]	НА (*n*=71)	0	0	н/у	н/у	н/у	н/у	н/у	н/у
	БА (*n*=178)	0	0						
P. Cerini, 2016 [8]	НА (*n*=115)	н/у	9	н/у	н/у	н/у	н/у	н/у	н/у
	БА (*n*=94)		6						
A. Giménez-Gaibar, 2017 [9]	НА (*n*=52)	1	0	н/д	1	1	1	2	1
	БА (*n*=75)	0	1		1	0	0	0	0
C. Karathanos, 2020 [10]	НА (*n*=147)	н/у	н/у	н/у	н/у	н/у	н/у	н/у	н/у
	БА (*n*=170)								
A. Mathlouthi, 2022 [11]	НА (*n*=41)	н/д	н/д	н/д	н/д	н/д	н/д	н/д	н/д
	БА (*n*=197)								
M. D'Oria, 2022 [12]	НА (*n*=63)	н/д	н/д	н/д	н/д	н/д	н/д	н/д	н/д
	БА (*n*=74)								
L.E.V.M. De Guerre, 2022 [13]	НА (*n*=3414)	н/д	н/д	н/д	н/д	н/д	н/д	н/д	150
	БА (*n*=12034)								385

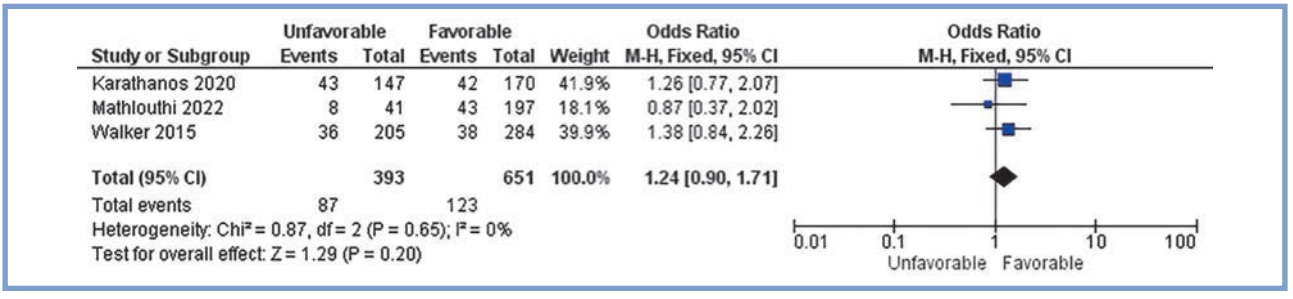

Рис. 6. **Метаанализ частоты повторных вмешательств за 5 лет.**
Fig. 6. **Incidence of redo surgeries throughout 5-year follow-up period.**

гоприятной проксимальной шейкой и 11 из 423 (2,6%) больных с благоприятной анатомией. Метаанализ показал отсутствие достоверной статистической разницы (p=0,90) по частоте наступления летального исхода в течение 1 мес после вмешательства (ОШ 1,05, 95% ДИ 0,46—2,41; p=0,90). Гетерогенность показателя была низкой (I^2=0%, p=0,81). Результаты сравнения частоты смертности от всех причин за 5 лет представлены на **рис. 8.** Показатель за данный период был изучен в 3 исследованиях и наблюдался у 607 (16,6%) из 3660 проанализированных пациентов с неблагоприятной проксимальной шейкой и 1705 (13,6%) из 12515 больных с благоприятной анатомией. Метаанализ не выявил значимой статистической разницы по частоте наступления летального исхода (p=0,11) в течение 5 лет после вмешательства (ОШ 1,31, 95% ДИ 0,94—1,80). При этом показатель отличался значительной гетерогенностью (I^2=54%, p=0,11).

Обсуждение

В современных условиях эндоваскулярное протезирование инфраренального отдела аорты считается полноценной альтернативой открытому хирургическому протезированию, что обосновано сопоставимыми отдаленны-

Таблица 6. **Отдаленные результаты эндоваскулярного протезирования брюшной аорты в исследованиях**

Table 6. **Long-term outcomes of endovascular abdominal aortic repair**

Исследование, год публикации	Группы	Результаты через 3 года				Результаты через 5 лет		
		эндолик 1А, *n*	смертность, *n*	миграция эндографта, *n*	повторные операции, *n*	эндолик 1А, *n*	смертность, *n*	повторные операции, *n*
J.T. Lee, 2013 [2]	НА (*n*=75)	4	13	2	7	н/у	н/у	н/у
	БА (*n*=143)	8	19	3	11			
K. Igari, 2014 [3]	НА (*n*=12)	н/у	н/у	н/у	н/у	н/у	н/у	н/у
	БА (*n*=41)							
F. Speziale, 2014 [4]	НА (*n*=133)	5	7	6	10	н/у	н/у	н/у
	БА (*n*=63)	1	2	0	2			
P.P.H.L. Broos, 2015 [5]	НА (*n*=17)	н/у	н/у	н/у	н/у	н/у	н/у	н/у
	БА (*n*=22)							
J. Walker, 2015 [6]	НА (*n*=205)	н/у	н/у	н/у	н/у	9	44	36
	БА (*n*=284)					10	60	38
M.M. Hernández, 2016 [7]	НА (*n*=71)	н/у	н/у	0	5	н/у	н/у	н/у
	БА (*n*=178)			0	5			
P. Cerini, 2016 [8]	НА (*n*=115)	н/у	н/у	н/у	н/у	8	22	н/у
	БА (*n*=94)					2	16	
A. Giménez-Gaibar, 2017 [9]	НА (*n*=52)	н/у	н/у	н/у	н/у	н/у	н/у	н/у
	БА (*n*=75)							
C. Karathanos, 2020 [10]	НА (*n*=147)	н/у	н/у	н/у	н/у	13	н/у	43
	БА (*n*=170)					20		42
A. Mathlouthi, 2022 [11]	НА (*n*=41)	н/д	н/д	н/д	н/д	1	17	8
	БА (*n*=197)					7	44	43
M. D'Oria, 2022 [12]	НА (*n*=63)	8	7	н/д	13	н/д	н/д	н/д
	БА (*n*=74)	4	7		10			
L.E.V.M. De Guerre, 2022 [13]	НА (*n*=3414)	н/д	н/д	н/д	н/д	н/д	546	н/д
	БА (*n*=12034)						1601	

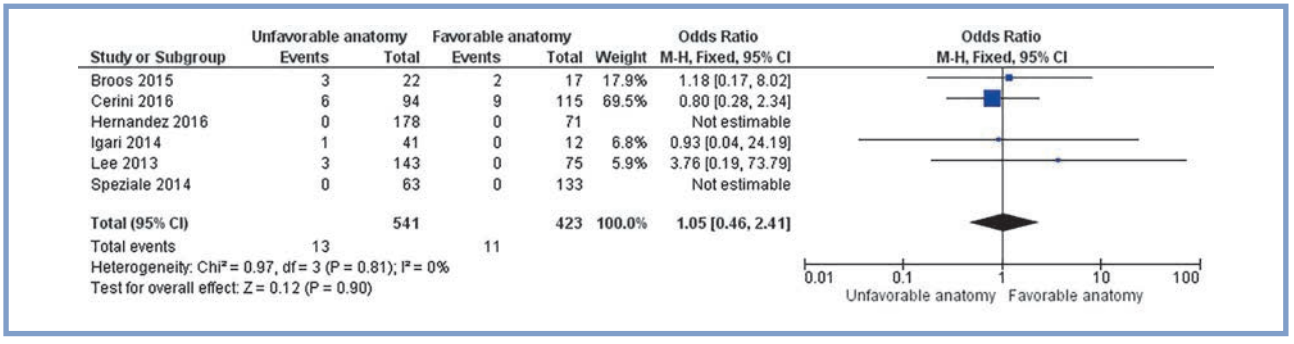

Рис. 7. **Метаанализ частоты смертности от всех причин за 30 дней.**

Fig. 7. **All-cause mortality throughout 30-day period.**

ми исходами лечения при меньшем числе осложнений, связанных с хирургическим доступом [14, 15]. При планировании вмешательства влиятельной в числе параметров, определяющих стратегию вмешательства, является анатомия проксимальной шейки инфраренальной аневризмы аорты [16]. Согласно проанализированным данным статей, включенных в систематический обзор, неблагоприятная анатомия проксимальной шейки отмечается в 17—60% случаев [3—7]. Пациенты с такой анатомией, в соответствии с инструкциями большинства производителей эндоваскулярных графт-стентов, в преобладающем числе ситуаций являются претендентами для открытой хирургии по причине несоответствия параметров анатомии шейки для эндопротезирования [17]. В действительности же выполнение эндоваскулярных вмешательств не всегда ограничивается исходными характеристиками ее анатомии и осуществляется у определенных категорий пациентов, включая больных высокого риска открытого вмешательства [18]. После имплантации в аорту эндографт становится объектом непрерывного воздействия пульсирующей волны кровотока, что диктует необходимость надежной его фиксации, *a fortiori* — при неблагоприятной анатомии шейки. Плотное при-

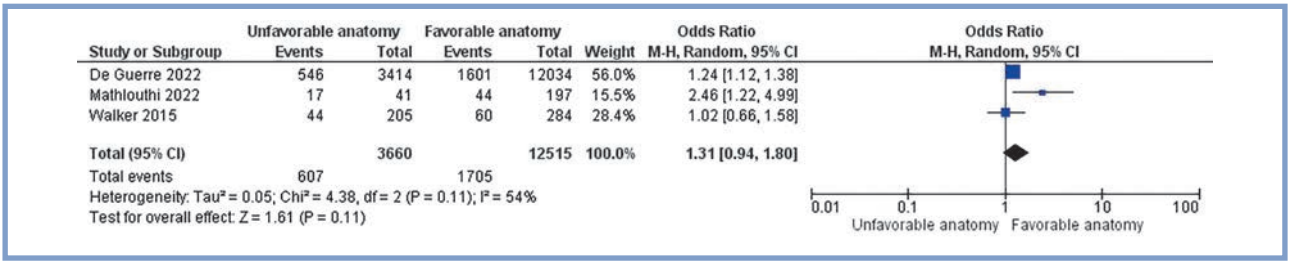

Рис. 8. **Метаанализ частоты смертности от всех причин за 5 лет.**
Fig. 8. **All-cause mortality throughout 5-year period.**

легание и активная фиксация являются фундаментальными факторами, снижающими вероятность смещения эндопротеза. Например, на ранних этапах в устройствах AneuRx (Medtronic, Ирландия) применялась исключительно пассивная фиксация за счет радиальной силы каркаса стента, что оказалось недостаточным для профилактики миграции устройства в коротких и ангулированных шейках. Со временем в эндографте Excluder (Gore Medical, США) появилась первая система активной фиксации в виде крючков-зацепок в проксимальной зоне эндоваскулярного протеза. Это значительно увеличило резерв устойчивости стент-графтов этого поколения к миграции, вследствие чего такую технологию стали последовательно развивать и другие компании. Zenith (Cook Medical, США) стал первым эндоваскулярным протезом с супраренальной фиксацией, одобренным Управлением по санитарному надзору за качеством пищевых продуктов и медикаментов США (Food and Drug Administration-FDA) в 2012 г. [17]. С 2012 г. в регистровое исследование ANCHOR продолжается набор пациентов, целью регистра является анализ эффективности применения системы дополнительной проксимальной фиксации Heli-FX EndoAnchor, впервые представленной в 2002 г. широкому вниманию [19]. В 2013 г. G.A. Antonio и соавт. был опубликован первый метаанализ, посвященный оценке исходов при эндоваскулярных вмешательствах на инфраренальной аорте у пациентов с благоприятной и неблагоприятной анатомией проксимальной шейки. В работе было продемонстрировано, что объем доказательной базы для безопасного выполнения эндоваскулярного протезирования аорты в условиях неблагоприятной анатомии недостаточен. По обобщающим данным одногодичного периода наблюдения исследователи заключили, что выбор эндоваскулярной стратегии при неблагоприятной анатомии связан с более высокими шансами таких осложнений, как эндоподтекание 1А и миграция эндографта, а также летальных исходов [20]. Поиск публикаций для описываемого метаанализа проводился с начала 1966 по май 2012 г., а совокупные данные включали работы, опубликованные в период с 2004 по 2011 г. Интегрируя вышесказанное очевидно, что конструкции устаревших графт-стентов и эндоваскулярных протезов, применяющихся на момент обнародования результатов первого метаанализа, значительно отличаются от эндографтов, поставляемых компаниями-производителями в современных реалиях. За 10-летие, прошедшее с момента выполнения последнего метаанализа, практика применения таких устройств значительно изменилась: в конструкции были внесены весомые модификации [21, 22], а некоторые поколения отдельных производителей в принципе не применяются более 10 лет. Использование технических приемов, улучшающих позицию эндографта в шейке [23, 24], разработка и внедрение в практическую деятельность дополнительных самостоятельных устройств, способных фиксировать стент-графт, также оказали свое влияние как на желание, так и на возможности рентгенохирургов в лечении аневризм аорты и коррекции проксимальных эндоподтеканий. Опираясь на вышеизложенное понятно, почему количество выполняемых вмешательств при неблагоприятных факторах проксимальной шейки инфраренальных аневризм неуклонно растет. И по этой причине для понимания дальнейших тенденций в развитии рентгенохирургического направления протезирования аорты требуется непрерывный и своевременный анализ результатов лечения таких пациентов.

Оценивая полученные результаты проведенного метаанализа следует заключить, что несмотря на большое число проксимальных эндоподтеканий в интраоперационном периоде, достоверно статистической разницы по этому первичному конечному событию на 5-летней дистанции наблюдения не отмечено. Были выявлены сопоставимые результаты в группах с благоприятной и неблагоприятной анатомией проксимальной шейки и по вторичным конечным событиям в течение 5-летнего срока наблюдения: частоте любых повторных вмешательств, связанных с первоначальной процедурой; частоте летальных исходов.

Исходя из проработанных данных: риск развития интраоперационного 1А эндоподтекания при неблагоприятной анатомии шейки был в 2 раза выше, чем при ее благоприятной анатомии (ОР 2,05, 95% ДИ 1,71—2,46; $p<0,001$). Вместе с тем по обобщенным результатам 30-дневного периода наблюдения достоверной разницы по числу зафиксированных случаев эндоподтеканий в группах достигнуто не было (ОШ 1,76, 95% ДИ 0,39—7,95; $p=0,46$). Такие значения демонстрируют, что неблагоприятные критерии анатомии проксимальной шейки вне всякого сомнения оказывают свое влияние на имплантацию эндоваскулярного протеза. Результаты некоторых других исследований показывают увеличение риска проксимальных эндоподтеканий после эндопротезирования в большей степени у пациентов с короткой проксимальной шейкой [25, 26]. A. Mathlouthi и соавт. сообщают о двухкратном увеличении смертности от всех причин в группе пациентов с короткой проксимальной инфраренальной шейкой аорты (ОР 2, 95% ДИ 1,02—3,8; $p=0,04$) [11]. Тем не менее если эндоподтекание замечено и качественно скорректировано в интраоперационном периоде, предполагается, что в дальнейшем эти результаты могут быть близки к результатам больных с благоприятной анатомией. По данным нашего метаанализа, оценивающего 5-летний период наблюдения, статистически достоверной разницы тоже не наблюдалось (ОШ 1,05, 95% ДИ 0,63—1,74; $p=0,85$). В работе G.A. Antonio и соавт. за 30-дневный период

наблюдения были продемонстрированы похожие результаты (ОШ 2,467, 95% ДИ 0,562—10,823; *p*=0,232) [20]. При этом по результатам наблюдения за 1 год шанс эндоподтекания в группе неблагоприятной анатомии был в 4,6 раз выше, чем при благоприятной анатомии проксимальной шейки (ОШ 4,563, 95% ДИ 1,430—14,558; *p*=0,010), а оценка более отдаленных результатов не проводилась. Таким образом, можно заметить тенденцию к улучшению отдаленных результатов лечения пациентов при неблагоприятной анатомии проксимальной шейки исходя из полученных данных. При этом, надо полагать, важную роль по показателю эндоподтекания 1А за последнее 10-летие стали играть не только ранее описанные этапы эволюции инструментария, а также и более тщательный, дифференцированный и точный отбор пациентов по анатомическим характеристикам для планируемого лечения. Осторожность и внимательный подход в отборе в совокупности с грамотным всесторонним предоперационным планированием в настоящее время позволяет достигать сопоставимых результатов с пациентами, имеющими благоприятную анатомию шейки [3].

Анализируя вторичное конечное событие (результаты повторных вмешательств по любым причинам, связанным с первичной процедурой эндопротезирования аорты сроком наблюдения в 5 лет), достоверная статистическая разница тоже не была достигнута (ОШ 1,24, 95% ДИ 0,90—1,71; *p*=0,20). В работе 2013 г. коллектив авторов при оценке частоты повторных вмешательств, связанных с имплантируемым устройством, также не наблюдал разницы по повторным процедурам (ОШ 0,99, 95% ДИ 0,547—1,792; *p*=0,974) [20]. Однако сильной стороной метаанализа 2013 г. являлся более дифференцированный подход (повторные вмешательства, *связанные с имплантируемым устройством*). Как бы то ни было, срок наблюдения не позволял в полной мере провести оценку более отдаленных результатов. Суммируя общую информацию, за прошедшие годы отмечается тенденция к сопоставимости отдаленных результатов по изучаемому конечному событию, что также может быть объяснимо, в том числе вышеупомянутым тщательным и осторожным отбором пациентов. При оценке другого вторичного конечного события, подразумевающего исследование летальных исходов за 30-дневный период наблюдения, статистической разницы выявлено не было (ОШ 1,05, 95% ДИ 0,46—2,41; *p*=0,90). При этом 2 исследования, отслеживающие отдаленные результаты по этому конечному событию, не имели за этот период наблюдения летальных исходов в обеих группах, в связи с чем не учитывались в метаанализе оценки результатов [4, 7]. При изучении смертности от всех причин за 5 лет в метаанализ было включено всего 3 статьи из отобранных 12. В работе A. Mathlouthi и соавт. отмечалась значимая достоверная разница по частоте исходов (ОР 2, 95% ДИ 1,02—3,8; *p*=0,04) [11]. Кроме того, в крупном исследовании L.E.V.M. De Guerre и соавт. разницы по частоте летальных исходов от всех причин за 5 лет наблюдения не было (ОШ 1,1, 95% ДИ 1,0—1,3; *p*=0,22) [13]. Несмотря на такие результаты, обобщенная оценка данных значимой разницы по конечному событию не выявила, однако отмечалась значительная гетерогенность показателя: I^2=54%, *p*=0,11. А преимуществом раннего метаанализа [20] являлось изучение *аорто-ассоциированной* частоты летальных исходов. Принимая во внимание дизайн и количество имеющейся информации, в нашем случае выполнялась оценка смертности *от всех причин*. В метаанализе же G.A. Antonio и соавт. при изучении аорто-ассоциированной летальности за 1 год была выявлена достоверная разница (ОШ 9,378, 95% ДИ 1,595—55,137; *p*=0,013) [20]. Предполагается, что такая разница в результатах объясняется в том числе и значимо большим числом зарегистрированных эндоподтеканий типа 1А, а значит и более высокими рисками разрыва аневризм в группе пациентов с неблагоприятной анатомией шейки.

Из ограничений метаанализа следует выделить, что несмотря на то, что объединенная оценка информации основана на включении 12 исследований с участием 17 720 пациентов, ни в один из метаанализов не было включено все 12 работ. Большинство вошедших работ имели небольшое количество исследуемых больных, отсутствие информации о сопоставимости групп, а также короткий период наблюдения. В ходе поиска публикаций не было обнаружено рандомизированных исследований, подавляющее большинство имели ретроспективный характер. Также с учетом наличия в поисковом запросе слов о применении эндофиксаторов на завершающем этапе поиска ни одно из исследований не включалось ввиду отсутствия подходящих критериев для включения. Еще одно из ограничений заключалось в разнице критериев, определяющих параметры неблагоприятной анатомии шейки и применении различных типов стент-графтов.

Выводы

На основании вышеизложенного заметна положительная тенденция в эндоваскулярном лечении инфраренальных аневризм аорты с неблагоприятной шейкой за прошедшее 10-летие. Эволюция поколений устройств и модернизация инструментария вносят весомый вклад в рентгенохирургическое лечение аневризм брюшной аорты. Тщательное планирование оперативного вмешательства является первостепенным этапом предоперационной подготовки, непосредственно влияющим на отдаленные результаты. Ожидается проведение более крупных, рандомизированных исследований по обсуждаемой проблеме. Предполагается, что будущие работы позволят оценить вклад каждого из факторов неблагоприятной анатомии в развитие осложнений и летальных исходов.

Авторы заявляют об отсутствии конфликта интересов.
The authors declare no conflicts of interest.

ЛИТЕРАТУРА/REFERENCES

1. DerSimonian R, Laird N. Meta-analysis in clinical trials. *Controlled Clinical Trials*. 1986;7:177-188. https://doi.org/10.1016/0197-2456(86)90046-2
2. Lee JT, Ullery BW, Zarins CK, Olcott C, Harris EJ, Dalman RL. EVAR Deployment in Anatomically Challenging Necks Outside the IFU. *European Journal of Vascular and Endovascular Surgery*. 2013;46:65-73. https://doi.org/10.1016/j.ejvs.2013.03.027

3. Igari K, Kudo T, Toyofuku T, Jibiki M, Inoue Y. Outcomes Following Endovascular Abdominal Aortic Aneurysm Repair Both Within and Outside of the Instructions for Use. *Annals of Thoracic and Cardiovascular Surgery*. 2014;20:61-66. https://doi.org/10.5761/atcs.oa.12.02059
4. Speziale F, Sirignano P, Setacci F, Menna D, Capoccia L, Mansour W, Galzerano G, Setacci C. Immediate and Two-year Outcomes after EVAR in «On-label» and «Off-label» Neck Anatomies Using Different Commercially Available Devices. Analysis of the Experience of Two Italian Vascular Centers. *Annals of Vascular Surgery*. 2014;28(8):1892-1900. https://doi.org/10.1016/j.avsg.2014.06.057
5. Broos PPHL, 't Mannetje YW, Cuypers PhWM, van Sambeek MRHM, Teijink JAW. Endovascular Treatment of Ruptured Abdominal Aortic Aneurysms with Hostile Aortic Neck Anatomy. *European Journal of Vascular and Endovascular Surgery*. 2015;50:313-319. https://doi.org/10.1016/j.ejvs.2015.04.017
6. Walker J, Tucker L-Y, Goodney P, Candell L, Hua H, Okuhn S, et al. Adherence to endovascular aortic aneurysm repair device instructions for use guidelines has no impact on outcomes. *Journal of Vascular Surgery*. 2015;61:1151-1159. https://doi.org/10.1016/j.jvs.2014.12.053
7. Hernández Mateo MM, Martínez López I, Revuelta Suero S, Marqués de Marino P, Cernuda Artero I, Cabrero Fernández M, Serrano Hernando FJ. Impact of the Repositionable C3 Excluder System on the Endovascular Treatment of Abdominal Aortic Aneurysms With Unfavorable Neck Anatomy. *Journal of Endovascular Therapy*. 2016;23(4):593-598. https://doi.org/10.1177/1526602816646550
8. Cerini P, Guzzardi G, Divenuto I, Parziale G, Brustia P, Carriero A, Fossaceca R. Are abdominal aortic aneurysms with hostile neck really unsuitable for EVAR? Our experience. *Radiologia Medica*. 2016;121(6):528-535. https://doi.org/10.1007/s11547-016-0620-y
9. Giménez-Gaibar A, González-Cañas E, Solanich-Valldaura T, Herranz-Pinilla C, Rioja-Artal S, Ferraz-Huguet E. Could Preoperative Neck Anatomy Influence Follow-up of EVAR? *Annals of Vascular Surgery*. 2017;43:127-133. https://doi.org/10.1016/j.avsg.2016.12.011
10. Karathanos C, Spanos K, Kouvelos G, Athanasoulas A, Koutsias S, Matsagkas M, Giannoukas AD. Hostility of proximal aortic neck anatomy in relation to abdominal aortic aneurysm size and its impact on the outcome of endovascular repair with the new generation endografts. *Journal of Cardiovascular Surgery*. 2020;61(1):60-66.
11. Mathlouthi A, Khan MA, Al-Nouri O, Barleben A, Aburahma A, Malas MB. The correlation of aortic neck length to late outcomes following EVAR with the Ovation stent graft. *Journal of Vascular Surgery*. 2022;75:1890-1895.e1. https://doi.org/10.1016/j.jvs.2021.12.065
12. D'Oria M, Galeazzi E, Veraldi GF, Garriboli L, Saccà S, Farneti F, Mezzetto L, Mastrorilli D, Lepidi S; ITA-ENDOBOOT registry collaborators. Impact of Proximal Neck Anatomy on Short-Term and Mid-Term Outcomes After Treatment of Abdominal Aortic Aneurysms With New-Generation Low-Profile Endografts. Results From the Multicentric «ITAlian North-East Registry of ENDOvascular Aortic Repair With the BOltOn Treo Endograft (ITA-ENDOBOOT)». *Annals of Vascular Surgery*. 2022;80:37-49. https://doi.org/10.1016/j.avsg.2021.08.059
13. De Guerre LEVM, O'Donnell TFX, Varkevisser RRB, Swerdlow NJ, Li C, Dansey K, van Herwaarden JA, Schermerhorn ML, Patel VI. The association between device instructions for use adherence and outcomes after elective endovascular aortic abdominal aneurysm repair. *Journal of Vascular Surgery*. 2022;76(3):690-698.e2. https://doi.org/10.1016/j.jvs.2022.02.037
14. Yokoyama Y, Kuno T, Takagi H. Meta-analysis of phase-specific survival after elective endovascular versus surgical repair of abdominal aortic aneurysm from randomized controlled trials and propensity score-matched studies. *J Vasc Surg*. 2020;72:1464-1472.e6. https://doi.org/10.1016/j.jvs.2020.03.041
15. Patel R, Sweeting MJ, Powell JT, Greenhalgh RM. Endovascular versus open repair of abdominal aortic aneurysm in 15-years' follow-up of the UK endovascular aneurysm repair trial 1 (EVAR trial 1): a randomised controlled trial. *The Lancet*. 2016;388:2366-2374. https://doi.org/10.1016/S0140-6736(16)31135-7
16. Hyhlik-Dürr A, Bischoff MS, Hakimi M, Von Tengg-Kobligk H, Böckler D. Technical aspects of EVAR for infrarenal AAA. *Journal of Cardiovascular Surgery*. 2012;53:111-118.
17. Schanzer A, Greenberg RK, Hevelone N, Robinson WP, Eslami MH, Goldberg RJ, Messina L. Predictors of Abdominal Aortic Aneurysm Sac Enlargement After Endovascular Repair. *Circulation*. 2011;123(24):2848-2855. https://doi.org/10.1161/CIRCULATIONAHA.110.014902
18. Carpenter JP, Baum RA, Barker CF, Golden MA, Mitchell ME, Velazquez OC, Fairman RM. Impact of exclusion criteria on patient selection for endovascular abdominal aortic aneurysm repair. *Journal of Vascular Surgery*. 2001;34(6):1050-1054. https://doi.org/10.1067/mva.2001.120037
19. Абугов С.А., Пурецкий М.В., Поляков Р.С., Марданян Г.В., Пиркова А.А., Кудринский А.В., Вартанян Э.Л., Шайхутдинов Б.И. Устройства проксимальной фиксации стент-графта при эндоваскулярном лечении аневризмы брюшного отдела аорты с неблагоприятной анатомией проксимальной шейки. *Хирургия. Журнал им. Н.И. Пирогова*. 2019;(11):100-108.
Abugov SA, Puretskiy MV, Polyakov RS, Mardanyan GV, Pirkova AA, Kudrinskiy AV, Vartanyan EL, Shaikhutdinov BI. Proximal fixation devices in endovascular repair of abdominal aortic aneyrysm with unfavourable proximal neck anatomy. *Pirogov Russian Journal of Surgery*. 2019;(11):100-108. (In Russ.). https://doi.org/10.17116/hirurgia2019111100
20. Antoniou GA, Georgiadis GS, Antoniou SA, Kuhan G, Murray D. A meta-analysis of outcomes of endovascular abdominal aortic aneurysm repair in patients with hostile and friendly neck anatomy. *Journal of Vascular Surgery*. 2013;57:527-538. https://doi.org/10.1016/j.jvs.2012.09.050
21. Kim HO, Yim NY, Kim JK, Kang YJ, Lee BC. Endovascular Aneurysm Repair for Abdominal Aortic Aneurysm: A Comprehensive Review. *Korean Journal of Radiology*. 2019;20:1247. https://doi.org/10.3348/kjr.2018.0927
22. Имаев Т.Э., Саличкин Д.В., Лепилин П.М., Медведева И.С., Колегаев А.С., Комлев А.Е., Акчурин Р.С. Использование стент-графтов нового поколения при эндопротезировании аневризмы инфраренального отдела аорты с неблагоприятной анатомией. *Диагностическая и интервенционная радиология*. 2016;10(2):62-67.
Imaev TE, Salichkin DV, Lepilin PM, Medvedeva IS, Kolegaev AS, Komlev AE, Akchurin RS. Use of novel stent-graft in endovascular treatment of infrarenal abdominal aortic aneurism with adverse anatomic features. *Diagnostic interventional radiology*. 2016;10(2):62-67. (In Russ.).
23. Morikage N, Nishimura J, Mizoguchi T, Takeuchi Y, Nagase T, Samura M, Harada T, Aga K, Masuda M, Hamano K. Reverse slider technique using the Endurant stent graft for accurate proximal sealing in hostile neck endovascular aneurysm repair. *Journal of Vascular Surgery Cases, Innovations and Techniques*. 2019;5(3):332-337. https://doi.org/10.1016/j.jvscit.2019.03.012
24. Dohi S, Yokoyama Y, Yamamoto T, Kuwaki K, Hariya A, Kajimoto K, Yamaoka H, Shimada A, Tsuruta R, Amano A. Push-Up Technique and Anatomical Deployment With the Endurant Stent-Graft System for Severely Angulated Aneurysm Necks. *Journal of Endovascular Therapy*. 2017;24(3):435-439. https://doi.org/10.1177/1526602817692790
25. Lefeng Qu, Raithel D. Experience With the Endologix Powerlink Endograft in Endovascular Repair of Abdominal Aortic Aneurysms With Short and Angulated Necks. *Perspectives in Vascular Surgery and Endovascular Therapy*. 2008;20:158-166.
26. Jordan WD, de Vries J-PPM, Ouriel K, Mehta M, Varnagy D, Moore WM, Arko FR, Joye J, Henretta J. Midterm Outcome of EndoAnchors for the Prevention of Endoleak and Stent-Graft Migration in Patients With Challenging Proximal Aortic Neck Anatomy. *Journal of Endovascular Therapy*. 2015;22(2):163-170. https://doi.org/10.1177/1526602815574685

Поступила 15.03.2023
Received 15.03.2023
Принята к печати 28.03.2023
Accepted 28.03.2023