Кардиологический вестник
2022, Т. 17, №4, с. 76–81
https://doi.org/10.17116/Cardiobulletin20221704176

Russian Cardiology Bulletin
2022, Vol. 17, No. 4, pp. 76–81
https://doi.org/10.17116/Cardiobulletin20221704176

Клинический пример использования перфузионной стресс-МРТ сердца с аденозинтрифосфатом у больной сахарным диабетом 2 типа с микрососудистой дисфункцией и обструктивным атеросклерозом коронарных артерий

© А.И. ПИВОВАРОВА, Г.Н. СОБОЛЕВА, О.В. СТУКАЛОВА, Е.В. КОЗЛОВА, В.В. ЛОПУХОВА, С.К. ТЕРНОВОЙ, Ю.А. КАРПОВ

ФГБУ «Национальный медицинский исследовательский центр кардиологии им. акад. Е.И. Чазова» Минздрава России, Москва, Россия

Резюме

Сердечно-сосудистые осложнения остаются ведущей причиной смертности среди больных, страдающих сахарным диабетом 2-го типа, в связи с этим актуальна ранняя диагностика поражения сердца и сосудов у этой группы пациентов. На данном клиническом примере продемонстрированы диагностические возможности стресс-МРТ сердца с натрия аденозинтрифосфатом в выявлении ишемии миокарда, обусловленной сочетанием стенозирующего поражения коронарных артерий и коронарной микрососудистой дисфункции.

Ключевые слова: *сахарный диабет, ишемическая болезнь сердца, коронарная микрососудистая дисфункция, стресс-МРТ сердца, перфузия миокарда.*

Информация об авторах:
Пивоварова А.И. — https://orcid.org/0000-0003-0670-778X
Соболева Г.Н. — https://orcid.org/0000-0002-6484-5884
Стукалова О.В. — https://orcid.org/0000-0001-8377-2388
Козлова Е.В. — https://orcid.org/0000-0002-6847-4080
Лопухова В.В. — https://orcid.org/0000-0002-7667-9043
Терновой С.К. — https://orcid.org/0000-0003-4374-1063
Карпов Ю.А. — https://orcid.org/0000-0003-1480-0458
Автор, ответственный за переписку: Пивоварова А.И. — e-mail: hl.barbashova@gmail.com

Как цитировать:
Пивоварова А.И., Соболева Г.Н., Стукалова О.В., Козлова Е.В., Лопухова В.В., Терновой С.К., Карпов Ю.А. Клинический пример использования перфузионной стресс-МРТ сердца с аденозинтрифосфатом у больной сахарным диабетом 2 типа с микрососудистой дисфункцией и обструктивным атеросклерозом коронарных артерий. *Кардиологический вестник.* 2022;17(4):76–81.
https://doi.org/10.17116/Cardiobulletin20221704176

Perfusion stress cardiac MRI with adenosine triphosphate in a patient with type 2 diabetes mellitus, microvascular dysfunction and obstructive atherosclerosis of coronary arteries

© A.I. PIVOVAROVA, G.N. SOBOLEVA, O.V. STUKALOVA, E.V. KOZLOVA, V.V. LOPUKHOVA, S.K. TERNOVOY, YU.A. KARPOV

Chazov National Medical Research Center of Cardiology, Moscow, Russia

Abstract

Cardiovascular complications are still the leading cause of mortality in patients with type 2 diabetes mellitus. Therefore, early diagnosis of heart and vascular lesions is important in these patients. The authors describe diagnostic capabilities of perfusion stress cardiac MRI with sodium adenosine triphosphate in detecting myocardial ischemia caused by a combination of coronary artery disease and microvascular dysfunction.

Keywords: *diabetes mellitus, coronary artery disease, coronary microvascular dysfunction, cardiac stress MRI, myocardial perfusion*

Information about the authors:
Pivovarova A.I. — https://orcid.org/0000-0003-0670-778X
Soboleva G.N. — https://orcid.org/0000-0002-6484-5884
Stukalova O.V. — https://orcid.org/0000-0001-8377-2388
Kozlova E.V. — https://orcid.org/0000-0002-6847-4080
Lopukhova V.V. — https://orcid.org/0000-0002-7667-9043
Ternovoy S.K. — https://orcid.org/0000-0003-4374-1063
Karpov Yu.A. — https://orcid.org/0000-0003-1480-0458
Corresponding author: Pivovarova A.I. — e-mail: hl.barbashova@gmail.com

To cite this article:
Pivovarova AI, Soboleva GN, Stukalova OV, Kozlova EV, Lopukhova VV, Ternovoy SK, Karpov YuA Perfusion stress cardiac MRI with adenosine triphosphate in a patient with type 2 diabetes mellitus, microvascular dysfunction and obstructive atherosclerosis of coronary arteries. *Russian Cardiology Bulletin*. 2022;17(4):76–81. (In Russ.). https://doi.org/10.17116/Cardiobulletin20221704176

Введение

Заболеваемость сахарным диабетом (СД) 2 типа продолжает расти, что дает основания предполагать, что к 2045 г. СД будут болеть >600 млн человек во всем мире, и примерно у такого же числа разовьется предиабет. Аналогичная тенденция характерна и для Российской Федерации: на 01.01.19 на диспансерном наблюдении по поводу СД состояли 4,58 млн человек (3,1% населения). В структуре заболеваемости СД 92% больных (4,2 млн) имели СД 2 типа, 6% (256 тыс.) — СД 1 типа и у 2% (90 тыс.) был выявлен СД, который не относится к 1 или 2 типу [1]. По результатам Государственного регистра сахарного диабета Российской Федерации сердечно-сосудистые осложнения (ССО), включая хроническую сердечную недостаточность (ХСН), нарушения мозгового кровообращения, инфаркт миокарда (ИМ), занимают ведущие позиции (54,9%) в структуре смертности больных СД 2 типа [2].

Особенности поражения сосудистого русла и клинического течения сердечно-сосудистых заболеваний (ССЗ) у пациентов с СД, вследствие диабетической микро- и макроангиопатии, осложняют тактику ведения данной группы больных. Например, у больных ХСН с СД 2 типа чаще отмечаются повторные госпитализации с большей продолжительностью лечения и более высокой летальностью по сравнению с больными с ХСН без СД [3]. Причиной такого состояния может быть коронарная микрососудистая дисфункция (КМД), патофизиологическим субстратом которой является нарушение вазодилатации сосудов микроциркуляторного русла, приводящее к неадекватному увеличению кровотока для удовлетворения потребностей миокарда в кислороде, развитию ишемии миокарда, микрососудистой стенокардии (МСС) и формированию гемодинамически значимых атеросклеротических бляшек в коронарных артериях (КА) [4]. Безболевая форма ишемии миокарда у лиц с СД как следствие вегетативной нейропатии, оставаясь зачастую нераспознанной, сопровождается прогрессированием дисфункции эндотелия, атеросклероза, формированием многососудистого поражения КА с развитием осложнений (ИМ, ХСН).

В целях предупреждения развития каскада атерогенеза с соответствующими ССО, которые проявляются уже на поздней стадии заболевания, очевидна необходимость раннего диагностирования КМД или МСС у больных СД 2 типа. Для подтверждения МСС помимо характерной клинической картины стенокардии и исключения стенозирующего поражения КА, необходимо выявление ишемии миокарда доступными диагностическими методами и при технических возможностях подтверждение нарушений микроциркуляции с помощью инвазивного измерения резерва коронарного кровотока [5]. В настоящее время методы, основанные на выявлении нарушений перфузии миокарда, одним из которых является стресс-магнитно-резонансная томография (стресс-МРТ) сердца, приобретают широкую распространенность в диагностике всех форм стабильной ИБС [6]. Благодаря высокому пространственному разрешению МРТ возможно определить нарушения перфузии миокарда в субэндокардиальной зоне, что позволяет подтверждать ишемию миокарда вследствие КМД.

В данной статье представлен клинический пример ишемии миокарда, диагностированный методом перфузионной стресс-МРТ сердца с применением аденозинтрифосфата (АТФ) в качестве фармакологической нагрузки, у пациентки с длительным анамнезом СД 2 типа.

Клинический случай

Пациентка *Ф.*, 70 лет, находилась на лечении в отделе ангиологии НИИ клинической кардиологии им. А.Л. Мясникова ФГБУ «НМИЦ кардиологии им. акад. Е.И. Чазова» в связи с жалобами на давящие боли, ощущение «жжения» в левой половине грудной клетки и одышку, возникающие при ходьбе в умеренном темпе, а также на повышение артериального давления (АД) до 190/90 мм рт.ст.

У пациентки длительный анамнез артериальной гипертонии с максимальными показателями АД до 220/100 мм рт.ст. С 2004 г. страдает СД 2 типа. С 2017 г. пациентка находится на инсулинотерапии. С декабря 2021 г. отметила ухудшение состояния в виде учащения эпизодов болей в грудной клетке, дестабилизации показателей уровня АД. В марте 2022 г. проводилась коронароангиография, по результатам которой были выявлены стенозы 50% в устье огибающей артерии (ОА), 75% в артерии тупого края (АТК) и окклюзия интермедиарной артерии. В связи с наличием риска периоперационных осложнений при выполнении эндоваскулярного лечения, отсутствия подтверждения гемодинамической значимости стенозов КА, эндоваскулярное лечение не проводилось. К моменту поступления пациентка находилась на терапии: ацетилсалициловая кислота

75 мг/сут, лозартан 100 мг/сут, розувастатин 20 мг/сут, амлодипин 10 мг/сутки, индапамид 2,5 мг/сут, метопролол 50 мг/сут, эмпаглифлозин 25 мг/сут, инсулин короткого действия по 10 Ед перед приемом пищи, инсулин длительного действия 36 Ед на ночь.

Объективный статус при поступлении: рост — 152 см, вес — 65 кг, индекс массы тела — 28. При физикальном осмотре были выявлены признаки повышения АД до 160/80 мм рт.ст.

По результатам лабораторно-инструментальных данных показатели общих анализов крови и мочи были в пределах нормальных значений. В биохимическом анализе крови отмечалась гипертриглицеридемия до 2,12 ммоль/л, недостижение целевого значения холестерина липопротеинов низкой плотности (ЛПНП) — 2,18 ммоль/л при очень высоком риске ССО. На электрокардиограмме (ЭКГ) при поступлении регистрировался синусовый ритм с частотой сердечных сокращений (ЧСС) 71 уд/мин, отклонение электрической оси сердца влево. Нарушение процессов реполяризации миокарда в виде депрессии сегмента ST до 1 мм по передней и переднебоковой стенкам миокарда левого желудочка в отведениях I, II, avL.

По результатам суточного мониторирования ЭКГ от 10—11.04.2022 регистрировался синусовый ритм со среднесуточной ЧСС 69 уд/мин., максимальная ЧСС — 99 уд/мин., минимальная — ЧСС 52 уд/мин. Ишемической динамики, значимых нарушений ритма и проводимости не было выявлено. По результатам эхокардиографии от 13.04.22 имелись признаки уплотнения аорты и створок аортального клапана (АК), наличие кальцинатов на створках и кольце АК с развитием стеноза устья аорты легкой степени, аортальной недостаточности I степени. Полости сердца были не расширены. Выявлена гипертрофия миокарда левого желудочка (ЛЖ): индекс массы миокарда ЛЖ (по ASE) — 112,3 г/м^2. Преимущественное утолщение базального отдела межжелудочковой перегородки до 1,3 см без признаков обструкции выносящего тракта ЛЖ. Глобальная сократимость миокарда ЛЖ удовлетворительная. Зон нарушения локальной сократимости не обнаружено. Диастолическая функция миокарда ЛЖ была нарушена по 1 типу. Признаков легочной гипертензии не отмечалось. При проведении фокусированного ультразвукового исследования периферических артерий были выявлены признаки атеросклеротических изменений сонных артерий с максимумом стеноза 50—55% левой общей сонной артерии, атеросклеротические изменения бедренных артерий с максимумом стеноза 50—55% правой общей бедренной артерии.

Пациентке с длительным стажем СД 2 типа для подтверждения гемодинамической значимости стенозирования КА и в последующем решения вопроса о необходимости проведения эндоваскулярного лечения в качестве метода диагностики ишемии миокарда была выполнена стресс-МРТ сердца с внутривенным введением АТФ **(рисунок)**. Стресс-эхокардиография с физической нагрузкой не проводилась в связи с наличием артроза коленных суставов.

Исследование проводилось на магнитно-резонансном томографе Magnetom Aera (Siemens) с напряженностью магнитного поля 1,5 Т. Перфузия миокарда оценивалась в покое и на фоне введения стресс-агента АТФ из расчета 140 мкг/кг/мин в течение 4 мин. На максимуме нагрузки отмечался прирост частоты сердечных сокращений на 23 уд/мин (ЧСС исх. — 68 уд/мин, ЧСС макс. — 91 уд/мин). Введение вазодилататора сопровождалось ощущением тяжести в грудной клетке, которое купировалось самостоятельно сразу после окончания инфузии АТФ. Перфузия миокарда на фоне нагрузки оценивалась при первом прохождении контрастного препарата на последней минуте инфузии АТФ. В покое дефектов контрастирования миокарда ЛЖ не выявлено.

На фоне введения АТФ на высоте нагрузки были обнаружены стресс-индуцированные дефекты перфузии миокарда различной глубины поражения. При проведении отсроченного контрастирования зон накопления контрастного препарата не обнаружено.

При интерпретации результатов полученных томограмм у пациентки были выявлены трансмуральный и субэндокардиальные дефекты контрастирования миокарда, обусловленные не только различной степенью атеросклеротического поражения, но и, вероятно, наличием КМД на фоне длительного стажа СД 2 типа. Трансмуральный дефект контрастирования соответствует бассейну кровоснабжения окклюзированной интермедиарной артерии. В то же время наличие циркулярного дефекта верхушечных сегментов, наиболее вероятно, обусловлено диабетической КМД. Субэндокардиальные дефекты контрастирования нижнебоковой, переднебоковой стенок могут быть спровоцированы смешанным характером поражения вследствие стенотического поражения АТК, ОА и наличием КМД. Для определения гемодинамической значимости «пограничного» стенозирования АТК и ОА было рекомендовано измерение фракционного резерва кровотока (ФРК), однако данное исследование ввиду технических возможностей не выполнялось.

Таким образом, данный пример демонстрирует обширное нарушение перфузии миокарда у пациентки с СД не только вследствие изменения магистральных КА, но и в результате диабетической ангиопатии.

С учетом клинической картины стенокардии напряжения, верификации ишемии миокарда среднего сегмента передней стенки ЛЖ, нижнебоковой и переднебоковой стенок ЛЖ по данным стресс-МРТ пациентке было выполнено чрескожное коронарное вмешательство со стентированием АТК и реканализация хронической окклюзии интермедиарной артерии методом баллонной ангиопластики. В послеоперационном периоде ангинозные боли не рецидивировали, в том числе и при расширении физической активности.

Обсуждение

Больные с СД имеют особенности поражения КА и клинического течения ИБС. Вследствие вегетативной нейропатии при СД возможно отсутствие клинических симптомов стенокардии напряжения, однако наличие высокого сердечно-сосудистого риска требует повышенного внимания врачей к данной категории больных. По результатам исследований для больных с СД характерно диффузное поражение дистальных отделов КА [7]. Необратимому атеросклеротическому поражению КА с последующим развитием осложнений СД предшествуют изменения, ассоциированные с развитием КМД, преимущественно обусловленной патофизиологическими процессами, возникающими в результате нарушений углеводного обмена. Совокупность патофизиологических процессов при СД может приводить к развитию и прогрессированию КМД, вызывающей ишемию миокарда на уровне микроциркуляторного

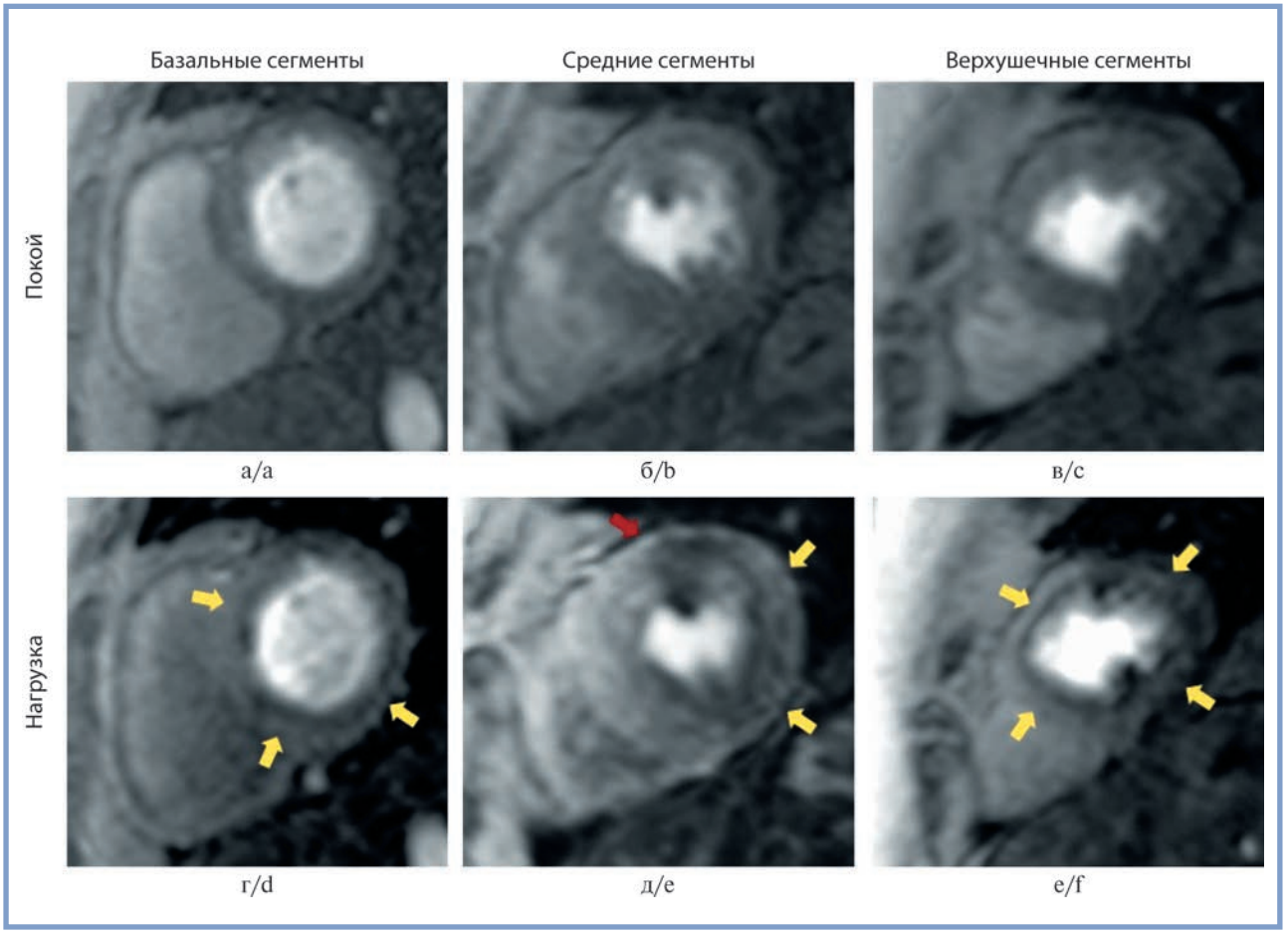

Перфузионная стресс-МРТ сердца с АТФ у пациентки с СД 2 типа и жалобами на боли за грудиной.
Перфузионные МР-томограммы миокарда при первом прохождении контрастного препарата на фоне фармакологической нагрузки АТФ (нижний ряд) и в покое (верхний ряд) по короткой оси ЛЖ на уровне базальных (а, г), средних (б, д) и верхушечных сегментов (в, е). На стресс-МРТ определяются: трансмуральный дефект контрастирования (указан красной стрелкой) передней стенки миокарда на уровне средних сегментов (д); субэндокардиальные дефекты контрастирования (указаны желтыми стрелками) переднеперегородочного, нижнего, нижнебокового базальных сегментов (г); нижнебокового, переднебокового средних сегментов (д); циркулярный дефект верхушечных сегментов (е).

Figure. Perfusion stress cardiac MRI with ATP
Perfusion MR-tomograms of the myocardium during the first passage of the contrast preparation against the background of the pharmacological load of ATP (lower row) and at rest (upper row) along the short axis of the LV at the level of the basal (a, d), middle (b, d) and apical segments (c, e). Stress-CMR determines: transmural contrast defect (indicated by the red arrow) of the anterior myocardial wall at the level of the middle segments (e); subendocardial contrast defects (indicated by the yellow arrows) of the anteroseptal, inferior, inferoseptal basal segments (d); inferolateral, anterolateral mid-ventricular segments (e); circular defect of the apical segments (e).

русла, с развитием МСС. В то же время КМД может быть проявлением начального этапа атерогенеза и прогрессировать по мере увеличения обструкции КА [4, 8].

Инсулинорезистентность и гиперинсулинемия, хроническая гипергликемия способствуют прогрессированию эндотелиальной дисфункции. Нарушение метаболизма свободных жирных кислот (СЖК) и избыточное накопление триглицеридов и липопротеины очень низкой плотности в печени приводят к развитию характерной для СД диабетической дислипидемии, которая характеризуется гипертриглицеридемией, увеличением концентрации ЛПНП и снижением концентрации липопротеинов высокой плотности [9]. Ожирение, часто ассоциированное с СД 2 типа, приводит к отложению висцерального абдоминального и эпикардиального жира, избыток которого способствует повышенной продукции СЖК, поддерживающих хроническое системное воспаление; нарушению продукции NO с развитием эндотелиальной дисфункции и прогрессированию коронарного атеросклероза [10].

С целью предупреждения ССО у больных с СД необходимо своевременное выявление ИБС не только на этапе необратимого атеросклеротического поражения КА, но и на стадии КМД как наиболее ранней стадии поражения артериального русла у пациентов с СД с целью дальнейшей оптимизации медикаментозной терапии, в том числе гипогликемической, и улучшения прогноза ССЗ. Группой международного исследования коронарных вазомоторных расстройств (COVADIS) было выполнено проспективное когортное исследование с участием 7 стран, доказавшее высокий риск ССО у пациентов с МСС, в том числе с СД, что подтверждает актуальность выявления КМД у данной группы больных с целью влияния на прогноз [11].

Современная стратегия лечения пациентов с КМД или МСС заключается в уменьшении симптомов и коррекции факторов риска ССЗ: таким образом рекомендованным остается назначение антиангинальной терапии, а также препаратов с благоприятным влиянием на прогноз за счет улучшения эндотелиальной функции, к которым относятся

ингибиторы ангиотензинпревращающего фермента или блокаторы рецепторов ангиотензина II, статины и антиагреганты [12].

В настоящее время широкую распространенность в диагностике скрытой коронарной недостаточности приобретают неинвазивные визуализирующие перфузионные методы с физической или фармакологической нагрузкой (МРТ, компьютерная томография (КТ), позитронно-эмиссионная томография, однофотонная эмиссионная КТ). По данным проведенного метаанализа, в котором сопоставлялись функциональные визуализирующие методы в оценке гемодинамической значимости стенозирования КА в сравнении с измерением ФРК, стресс-МРТ сердца продемонстрировала наибольшую эффективность (чувствительность 90%, специфичность 94%) [13].

Благодаря высокому пространственному разрешению МРТ возможно выявление зон субэндокардиальной ишемии миокарда. Другими преимуществами МРТ является отсутствие лучевой нагрузки, дополнительная оценка структурной патологии сердца и выявление зон фиброза миокарда вследствие перенесенного ИМ, кардиомиопатии или воспалительных изменений. Ограничениями метода служат его высокая стоимость, а также невозможность проведения исследования пациентам с имплантированными устройствами.

У пациентов с СД выявление КМД, или диагностика сбалансированной ишемии миокарда при диффузном многососудистом коронарном поражении становится более эффективной благодаря полуколичественной и количественной оценке показателей миокардиального кровотока при проведении перфузионных визуализирующих тестов, в том числе и при стресс-МРТ сердца. В качестве диагностики МСС МРТ демонстрирует хорошую корреляцию оценки микроциркуляции миокарда с данными инвазивных измерений [14]. Также в исследованиях, посвященных оценке перфузии миокарда, у пациентов с СД выявлено снижение коронарного резерва кровотока, по данным МРТ, вне зависимости от наличия или отсутствия осложнений СД по сравнению с группой здоровых лиц [15, 16].

В качестве стресс-агентов в мировой практике широко распространено применение вазодилататоров, таких как аденозин, регаденозон, дипиридамол. В нашей практике используется аналог аденозина — АТФ. Введение АТФ вызывает вазодилатацию интактных КА и увеличение кровоснабжения миокарда, а в зонах, пораженных атеросклерозом и при изменении сосудов микроциркуляторного русла, возникает эффект «обкрадывания» за счет уменьшения прироста миокардиального кровотока.

В исследовании, посвященном сравнению эффектов применения АТФ и аденозина, продемонстрирована сопоставимая эффективность проведения стресс-МРТ сердца с применением АТФ. При введении АТФ отмечались менее выраженные клинические симптомы по сравнению с введением аденозина [17]. В соответствии с протоколами Общества сердечно-сосудистого магнитного резонанса АТФ рекомендован в качестве стресс-агента для проведения перфузионной стресс-МРТ [18]. Критериями эффективности фармакологической пробы с АТФ, позволяющими оценить адекватность нагрузки, являются увеличение ЧСС не менее чем на 10 уд/мин, снижение показателя систолического АД не менее чем на 10 мм рт. ст. Еще одним эффективным способом становится уменьшение сигнала от селезенки на фоне нагрузки за счет сужения сосудов органов брюшной полости [19].

Заключение

Данный клинический случай демонстрирует возможности стресс-МРТ сердца с фармакологической пробой с АТФ в выявлении стресс-индуцированной ишемии миокарда при различной степени поражения КА и сопутствующего СД 2 типа. Высокое пространственное разрешение МРТ позволяет выявлять ишемию миокарда в субэндокардиальной зоне, создавая дополнительные преимущества метода для визуализации ишемии, не только ассоциированной с поражением эпикардиальных КА, но и в результате нарушений микроциркуляции, позволяя предполагать о наличии КМД или МСС. Стоит отметить, что неинвазивная диагностика КМД остается сложной задачей и требует дальнейшего изучения.

Авторы заявляют об отсутствии конфликта интересов.
The authors declare no conflicts of interest.

ЛИТЕРАТУРА/REFERENCES

1. Дедов И.И., Шестакова М.В., Викулова О.К., Исаков М.А., Железнякова А.В. Атлас регистра сахарного диабета Российской Федерации, статус 2018 г. *Сахарный диабет*. 2019;22(2S):4-61.
Dedov II, Shestakova MV, Vikulova OK, Isakov MA, Zheleznyakova AV. Atlas of Diabetes Register in Russian Federation, status 2018. *Diabetes Mellitus*. 2019;22(2S):4-61. (In Russ.)
https://doi.org/10.14341/DM12208
2. Дедов И.И., Шестакова М.В., Викулова О.К., Железнякова А.В., Исаков М.А. Сахарный диабет в Российской Федерации: распространенность, заболеваемость, смертность, параметры углеводного обмена и структура сахароснижающей терапии по данным Федерального регистра сахарного диабета, статус 2017 г. *Сахарный диабет*. 2018;21(3):144-159.
Dedov II, Shestakova MV, Vikulova OK, Zheleznyakova AV, Isakov MA. Diabetes mellitus in Russian Federation: prevalence, morbidity, mortality, parameters of glycaemic control and structure of glucose lowering therapy according to the Federal Diabetes Register, status 2017. *Diabetes Mellitus*. 2018;21(3):144-159. (In Russ.).
https://doi.org/10.14341/DM9686
3. Sarma S, Mentz RJ, Kwasny MJ, Fought AJ, Huffman M, Subacius H, Nodari S, Konstam M, Swedberg K, Maggioni AP, Zannad F, Bonow RO, Gheorghiade M, & EVEREST investigators (2013). Association between diabetes mellitus and post-discharge outcomes in patients hospitalized with heart failure: findings from the EVEREST trial. *European Journal of Heart Failure*. 2013;15(2):194-202.
https://doi.org/10.1093/eurjhf/hfs153
4. Vancheri F, Longo G, Vancheri S, Henein M. Coronary Microvascular Dysfunction. *Journal of Clinical Medicine*. 2020;9(9):2880.
https://doi.org/10.3390/jcm9092880
5. Ong P, Camici PG, Beltrame JF, Crea F, Shimokawa H, Sechtem U, Kaski JC, Merz BCN, Coronary Vasomotion Disorders International Study Group (COVADIS). International standardization of diagnostic criteria for microvascular angina. *International Journal of Cardiology*. 2018;250:16-20.
https://doi.org/10.1016/j.ijcard.2017.08.068
6. Sakuma H, Ishida M. Advances in Myocardial Perfusion MR Imaging: Physiological Implications, the Importance of Quantitative Analysis, and Impact on Patient Care in Coronary Artery Disease. *Magnetic Resonance in Medicine*. 2022;21(1):195-211.
https://doi.org/10.2463/mrms.rev.2021-0033

7. Марданов Б.У., Кокожева М.А., Шукуров Ф.Б., Руденко Б.А., Мамедов М.Н. Особенности клинико-гемодинамических параметров и коронарного кровотока больных хронической ишемической болезнью сердца и сахарным диабетом 2 типа. *Российский кардиологический журнал*. 2021;26(12):4639.
Mardanov BU, Kokozheva MA, Shukurov FB, Rudenko BA, Mamedov MN. Clinical and hemodynamic characteristics and coronary blood flow in patients with chronic coronary artery disease and type 2 diabetes. *Russian Journal of Cardiology*. 2021;26(12):4639. (In Russ.).
https://doi.org/10.15829/1560-4071-2021-4639

8. Usui E, Yonetsu T, Kanaji Y, Hoshino M, Yamaguchi M, Hada M, Fukuda T, Sumino Y, Ohya H, Hamaya R, Kanno Y, Yuki H, Murai T, Lee T, Hirao K, Kakuta T. Optical Coherence Tomography-Defined Plaque Vulnerability in Relation to Functional Stenosis Severity and Microvascular Dysfunction. *JACC. Cardiovascular Interventions*. 2018;11(20):2058-2068.
https://doi.org/10.1016/j.jcin.2018.07.012

9. Ormazabal V, Nair S, Elfeky O, Aguayo C, Salomon C, Zuñiga FA. Association between insulin resistance and the development of cardiovascular disease. *Cardiovascular Diabetology*. 2018;17(1):122.
https://doi.org/10.1186/s12933-018-0762-4

10. Goeller M, Achenbach S, Marwan M, Doris MK, Cadet S, Commandeur F, Chen X, Slomka PJ, Gransar H, Cao JJ, Wong ND, Albrecht MH, Rozanski A, Tamarappoo BK, Berman DS, Dey D. Epicardial adipose tissue density and volume are related to subclinical atherosclerosis, inflammation and major adverse cardiac events in asymptomatic subjects. *Journal of Cardiovascular Computed Tomography*. 2018;12(1): 67-73.
https://doi.org/10.1016/j.jcct.2017.11.007

11. Shimokawa H, Suda A, Takahashi J, Berry C, Camici PG, Crea F, Escaned J, Ford T, Yii E, Kaski JC, Kiyooka T, Mehta PK, Ong P, Ozaki Y, Pepine C, Rimoldi O, Safdar B, Sechtem U, Tsujita K, Yasuda S, Beltrame JF, Merz CNB. Clinical characteristics and prognosis of patients with microvascular angina: an international and prospective cohort study by the Coronary Vasomotor Disorders International Study (COVADIS) Group. *European Heart Journal*. 2021;42(44):4592-4600.
https://doi.org/10.1093/eurheartj/ehab282

12. Merz BCN, Pepine CJ, Shimokawa H, Berry C. Treatment of coronary microvascular dysfunction. *Cardiovascular Research*. 2020;116(4):856-870.
https://doi.org/10.1093/cvr/cvaa006

13. Danad I, Szymonifka J, Twisk J, Norgaard BL, Zarins CK, Knaapen P, Min JK. Diagnostic performance of cardiac imaging methods to diagnose ischaemia-causing coronary artery disease when directly compared with fractional flow reserve as a reference standard: a meta-analysis. *European Heart Journal*. 2017;38(13):991-998.
https://doi.org/10.1093/eurheartj/ehw095

14. Kotecha T, Martinez-Naharro A, Boldrini M, Knight D, Hawkins P, Kalra S, Patel D, Coghlan G, Moon J, Plein S, Lockie T, Rakhit R, Patel N, Xue H, Kellman P, Fontana M. Automated Pixel-Wise Quantitative Myocardial Perfusion Mapping by CMR to Detect Obstructive Coronary Artery Disease and Coronary Microvascular Dysfunction: Validation Against Invasive Coronary Physiology. *JACC: Cardiovascular Imaging*. 2019;12(10):1958-1969.
https://doi.org/10.1016/j.jcmg.2018.12.022

15. Sørensen MH, Bojer AS, Broadbent DA, Plein S, Madsen PL, Gæde P. Cardiac perfusion, structure, and function in type 2 diabetes mellitus with and without diabetic complications. *European Heart Journal — Cardiovascular Imaging*. 2020;21(8):887-895.
https://doi.org/10.1093/ehjci/jez266

16. Larghat AM, Swoboda PP, Biglands JD, Kearney MT, Greenwood JP, Plein S. The microvascular effects of insulin resistance and diabetes on cardiac structure, function, and perfusion: a cardiovascular magnetic resonance study. *European Heart Journal — Cardiovascular Imaging*. 2014;15(12):1368-1376.
https://doi.org/10.1093/ehjci/jeu142

17. García-Baizán A, Millor M, Bartolomé P, Ezponda A, Pueyo JC, Gavira JJ, Bastarrika G. Adenosine triphosphate (ATP) and adenosine cause similar vasodilator effect in patients undergoing stress perfusion cardiac magnetic resonance imaging. *The International Journal of Cardiovascular Imaging*. 2019;35(4):675-682.
https://doi.org/10.1007/s10554-018-1494-y

18. Kramer CM, Barkhausen J, Bucciarelli-Ducci C, Flamm SD, Kim RJ, Nagel E. Standardized cardiovascular magnetic resonance imaging (CMR) protocols: 2020 update. *Journal of Cardiovascular Magnetic Resonance*. 2020;22(1):17.
https://doi.org/10.1186/s12968-020-00607-1

19. Hosking A, Koulouroudias M, Zemrak F, Moon JC, Rossi A, Lee A, Barnes MR, Boubertakh R, Pugliese F, Manisty C, Petersen SE. Evaluation of splenic switch off in a tertiary imaging centre: validation and assessment of utility. *European Heart Journal — Cardiovascular Imaging*. 2017;18(11):1216-1221.
https://doi.org/10.1093/ehjci/jew205

Поступила 02.10.2022
Received 02.10.2022
Принята к печати 27.10.2022
Accepted 27.10.2022