Флебология 2025, т. 19, №3, с. 216–228
https://doi.org/10.17116/flebo202519031216

Journal of Venous Disorders 2025, vol. 19, no 3, pp. 216–228
https://doi.org/10.17116/flebo202519031216

Неотложные ситуации в клинической флебологии

© Ю.Л. ШЕВЧЕНКО, Ю.М. СТОЙКО, М.Н. ЯШКИН, В.А. БАТРАШОВ, О.Г. СЕРГЕЕВ, С.С. ЮДАЕВ, Д.И. МАРЧАК, К.В. ПОПОВА

ФГБУ «Национальный медико-хирургический Центр им. Н.И. Пирогова» Минздрава России, Москва, Россия

РЕЗЮМЕ

Флебология как раздел медицины, изучающий патологию венозной системы, сталкивается с рядом критических состояний, требующих незамедлительного хирургического вмешательства. В статье представлена серия авторских клинических наблюдений пациентов с заболеваниями вен. На основе анализа собственного опыт и данных литературы, к экстренным ситуациям в лечении пациентов с заболеваниями вен были отнесены не только интраоперационные осложнения, но и острые заболевания в системе нижней полой вены, обусловленные тромбозом, эмболией, кровотечением, воспалительным процессом. Изложенные состояния несут прямую угрозу жизни пациента, что диктует необходимость экстренной диагностики и активной хирургической тактики. Успех лечения в этих обстоятельствах зависит от слаженной работы мультидисциплинарной команды, включающей хирургов, сосудистых хирургов, рентгенэндоваскулярных хирургов и кардиологов.

Ключевые слова: *экстренная флебология, повреждение вен, венозный тромбоз, венозное стентирование.*

ИНФОРМАЦИЯ ОБ АВТОРАХ:
Шевченко Ю.Л. — https://orcid.org/0000-0001-7473-7572
Стойко Ю.М. — https://orcid.org/0000-0001-9843-8956
Яшкин М.Н. — https://orcid.org/0000-0003-0994-4430
Батрашов В.А. — https://orcid.org/0009-0002-9766-4518
Сергеев О.Г. — https://orcid.org/0009-0002-2294-8137
Юдаев С.С. — https://orcid.org/0009-0005-1946-3069
Марчак Д.И. — https://orcid.org/0000-0003-2482-0946
Попова К.В. — https://orcid.org/0009-0004-3079-1672
Автор, ответственный за переписку: Шевченко Ю.Л. — e-mail: yashkin-vmeda@yandex.ru

КАК ЦИТИРОВАТЬ:
Шевченко Ю.Л., Стойко Ю.М., Яшкин М.Н., Батрашов В.А., Сергеев О.Г., Юдаев С.С., Марчак Д.И., Попова К.В. Неотложные ситуации в клинической флебологии. *Флебология.* 2025;19(3):216–228. https://doi.org/10.17116/flebo202519031216

Urgent Situations in Clinical Phlebology

© YU.L. SHEVCHENKO, YU.M. STOIKO, M.N. YASHKIN, V.A. BATRASHOV, O.G. SERGEEV, S.S. YUDAEV, D.I. MARCHAK, K.V. POPOVA

Pirogov National Medical Surgical Center, Moscow, Russia

ABSTRACT

Phlebology as a branch of medicine studying venous diseases is faced with some critical conditions requiring immediate surgical intervention. The authors present several patients with venous diseases. Considering own experience and literature data, the authors recognized not only intraoperative complications, but also acute lesions of inferior vena cava caused by thrombosis, embolism, bleeding and inflammation as emergency situations in the treatment of patients with venous diseases. These conditions pose a direct threat to the patient's life and necessitate emergency diagnosis and active surgical strategy. Successful treatment of these circumstances depends on the coordinated work of a multidisciplinary team, including surgeons, vascular surgeons, endovascular surgeons and cardiologists.

Keywords: *emergency phlebology, venous injury, venous thrombosis, venous stenting.*

INFORMATION ABOUT THE AUTHORS:
Shevchenko Yu.L. — https://orcid.org/0000-0001-7473-7572
Stoiko Yu.M. — https://orcid.org/0000-0001-9843-8956
Yashkin M.N. — https://orcid.org/0000-0003-0994-4430
Batrashov V.A. — https://orcid.org/0009-0002-9766-4518
Sergeev O.G. — https://orcid.org/0009-0002-2294-8137
Yudaev S.S. — https://orcid.org/0009-0005-1946-3069
Marchak D.I. — https://orcid.org/0000-0003-2482-0946
Popova K.V. — https://orcid.org/0009-0004-3079-1672
Corresponding author: Shevchenko Yu.L. — e-mail: yashkin-vmeda@yandex.ru

TO CITE THIS ARTICLE:
Shevchenko YuL, Stoiko YuM, Yashkin MN, Batrashov VA, Sergeev OG, Yudaev SS, Marchak DI, Popova KV. Urgent Situations in Clinical Phlebology. *Journal of Venous Disorders.* 2025;19(3):216–228. (In Russ.). https://doi.org/10.17116/flebo202519031216

Повреждения бедренных сосудов при плановой комбинированной флебэктомии

Несмотря на широкое распространение эндовенозных методов устранения патологического вено-венозного рефлюкса, классическая или комбинированная флебэктомия сохраняет свою актуальность. Согласно годовому отчету Российского общества ангиологов и сосудистых хирургов [1], в 2023 г. в 138 отделениях сосудистой хирургии Российской Федерации выполнено 25 344 флебэктомий, 12 546 эндовенозных лазерных и 3087 эндовенозных радиочастотных облитераций.

Провести анализ интраоперационных осложнений хирургических вмешательств на венозной системе непросто. Публикаций об интраоперационных осложнениях не много, и они носят характер единичных клинических наблюдений.

Всесторонний анализ повреждений бедренных сосудов при комбинированной флебэктомии приведен в монографии «Ошибки, опасности и осложнения в хирургии вен» под редакцией проф. Ю.Л. Шевченко в 1999 г. [2]. По данным авторов, в общехирургических стационарах Санкт-Петербурга в 1965—1966 гг. было зарегистрировано 34 случая повреждения бедренных сосудов, из них артерий — 10, вен — 24. При этом признаки хронической венозной недостаточности после осложнения развились в 14 случаях, в 1 случае была выполнена ампутация конечности, в 1 случае зафиксирован летальный исход.

С учетом анализа научных публикаций и собственного опыта мы выделили 6 наиболее часто встречающиеся технических ошибок при выполнении комбинированной флебэктомии [3]:

1) надрыв, либо отрыв устья большой подкожной вены (БПВ) от бедренной вены;
2) отрыв удвоенного устья или крупной ветви;
3) пересечение бедренной вены;
4) лигирование бедренной вены;
5) удаление сегмента бедренной вены вместо БПВ;
6) соскальзывание лигатуры с культи БПВ в послеоперационном периоде.

Случаи серьезных ятрогенных осложнений, таких как повреждение бедренной артерии и бедренной вены в области бедренного треугольника, регистрируются примерно в 0,03—0,08% случаев [4].

В НМХЦ им. Н.И. Пирогова с 2002 по 2024 г. нами были пролечены 2 пациента с повреждением бедренных сосудов.

Клиническое наблюдение №1

Пациент *С.*, 42 года, в 2008 г. поступил в клинику с диагнозом: варикозная болезнь правой нижней конечности в бассейне БПВ с классом С2 по CEAP. В плановом порядке пациенту была выполнена комбинированная флебэктомия. На этапе проведения кроссэктомии (операции Троянова—Тренделенбурга) была повреждена общая бедренная вена выше сафено-феморального соустья.

Развившееся интраоперационное кровотечение удалось остановить пальцевым прижатием места повреждения вены. Ниже и выше повреждения вены наложены зажимы типа «бульдог». Выполнен вено-венозный анастомоз «конец-в-конец» (пролен 3/0). После снятия зажимов признаков кровотечения не отмечено, просвет вены сохранен. В послеоперационном периоде пациент получал антикоагулянтную терапию в профилактической дозе (надропарин кальция 0,3 мл) в течение 7 сут, носил компрессионный трикотаж (чулки) 2-го класса.

Вероятной причиной технической ошибки явился неправильно выбранный оперативный доступ к сафено-феморальному соустью, что привело к выделению поверхностно расположенной общей бедренной вены и ошибочному ее пересечению.

В отдаленном периоде у пациента через 7 лет появились признаки посттромботической болезни с классом С3—4 по CEAP.

Клиническое наблюдение №2

Пациентка *М.*, 38 лет, в 2017 г. поступила в клинику с диагнозом: варикозное расширение вен правой нижней конечности в бассейне БПВ с клиническим классом С2 по CEAP. В плановом порядке пациентке выполнена комбинированная флебэктомия. На этапе проведения кроссэктомии (операции Троянова—Тренделенбурга) бедренная артерия ошибочно была принята за БПВ и полностью пересечена.

В связи с тем, что края артерии были повреждены зажимами Бильрота, было принято решение выполнить протезирование бедренной артерии синтетическим материалом диаметром 8 мм. В послеоперационном периоде пациентка получала антикоагулянтную профилактику (эноксапарин натрия 40 мг) в течение 7 сут, ацетилсалициловую кислоту 100 мг на протяжении 6 мес, носила компрессионный трикотаж (чулки) 2-го класса.

Ранний и отдаленные периоды протекали без признаков венозной и артериальной недостаточности.

Следует признать, что хирург, выполняющий флебэктомию, в обоих случаях был недостаточно подготовлен, что явилось предпосылкой к осложнениям оперативного вмешательства.

Во избежание грубых хирургических ошибок оперирующий хирург должен владеть методом ультразвуковой (УЗ) диагностики, чтобы иметь представление об анатомической картине бедренного треугольника до проведения операции и свести к минимуму вероятность ятрогенных повреждений.

Недостаток знаний у врача, отсутствие клинической школы и практического опыта — одни из главных причин таких ошибок.

Осложнения эндовенозной термооблитерации в лечении пациентов с варикозной болезнью

За последние 20 лет эндовенозные методы термооблитерации получили широкое распространение для ликвидации патологического рефлюкса крови в поверхностных венах [5].

Осложнениями эндовенозных термических методов ликвидации патологического вено-венозного рефлюкса, требующих экстренных хирургических решений, являются фрагментация световода и элементов его доставки (катетера, интродьюсера) [6, 7], а также венозные тромбоэмболические осложнения. В литературе имеются описания повреждения ветвей бедренной артерии при проведении тумесцентной анестезии [8].

Статистические данные о частоте фрагментации и миграции частей световода при эндовенозной лазерной облитерации отсутствуют. Случаев фрагментации радиочастотных электродов в литературе не описано.

В НМХЦ им. Н.И. Пирогова с 2002 по 2024 г. хирурги-флебологи имели опыт лечения 7 пациентов, у которых интраоперационно была выявлена фрагментация световода.

Клиническое наблюдение №3

Пациентка *П.*, 47 лет, в 2011 г. обратилась в клинику с диагнозом: варикозная болезнь левой нижней конечности в бассейне БПВ, класс С3 по CEAP. В плановом порядке пациентке выполнили лазерную облитерацию БПВ. Под УЗ-контролем пунктировали ствол вены в верхней трети голени, установили внутривенный периферический катетер 18G, по катетеру в просвет вены ввели световод с торцевой эмиссией излучения. Позиционировали световод и выполнили тумесцентную анестезию. После нескольких секунд коагуляции при УЗ-контроле визуализировали конец световода, однако при этом отсутствовали характерные признаки «парообразования» в просвете вены. Коагуляция была прекращена, из вены удален световод. При осмотре световода выявлен дефект оплетки: отсутствовал проксимальный конец световода. Под местной анестезией пациентке была проведена кроссэктомия, из приустьевого отдела БПВ извлекли инородное тело — фрагмент световода **(рис. 1)**. Через 14 сут успешно выполнена повторная лазерная облитерация БПВ и минифлебэктомия. Послеоперационный период протекал без осложнений.



***Рис. 1.* Фотография. Фрагмент удаленного торцевого световода.**
***Fig. 1.* Fragment of removed laser bare fiber.**

Причиной фрагментации световода с торцевой эмиссией лазерного излучения стало повреждение световода иглой во время проведения тумесцентной анестезии.

В 6 случаях мы столкнулись с фрагментацией световода с радиальной эмиссией лазерного излучения. Один из так случаев приведем ниже.

Клиническое наблюдение №4

Пациентка *Г.*, 37 лет, в 2018 г. обратилась в клинику с диагнозом: варикозная болезнь левой нижней конечности в бассейне БПВ, класс С2 по CEAP. В плановом порядке пациентке провели лазерную облитерацию БПВ. Под УЗ-контролем пунктировали ствол вены в верхней трети голени, установили интродьюсер 7Fr, по которому в просвет вены ввели световод с радиальной эмиссией излучения. Позиционировали световод и выполнили тумесцентную анестезию. После нескольких секунд коагуляции был слышен «хлопок», при УЗ-контроле визуализировали конец световода, однако при этом отсутствовали характерные признаки «парообразования» в просвете вены. Коагуляцию прекратили, световод извлекли и обнаружили, что отсутствовала внешняя кварцевая колба. Под местной анестезией выполнили кроссэктомию, из приустьевого отдела БПВ извлекли фрагмент световода с кварцевой колбой **(рис. 2)**.

Через 2 нед успешно провели лазерную облитерацию БПВ и минифлебэктомию Послеоперационный период протекал без осложнений.

Причинами фрагментации световода с радиальной эмиссией лазерного излучения могут быть дефект производства, повторное использование све-

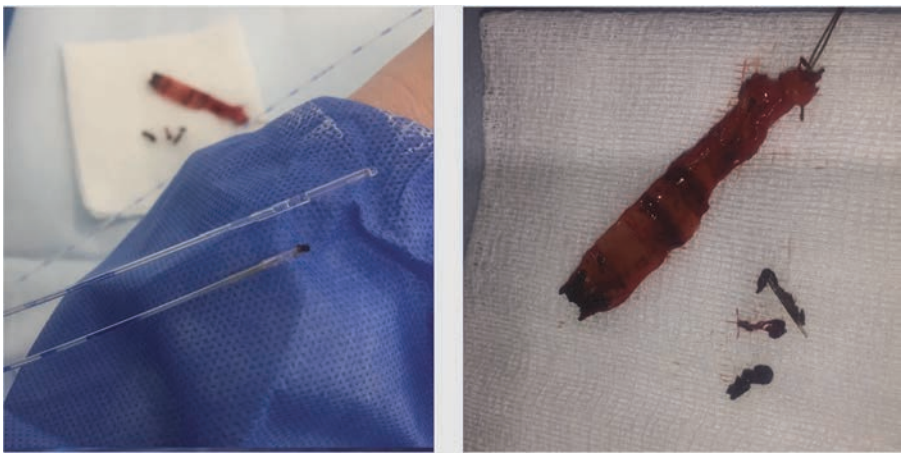

Рис. 2. **Фотография. Фрагментация радиального световода.**
Fig. 2. **Fragmentation of laser radial fiber.**

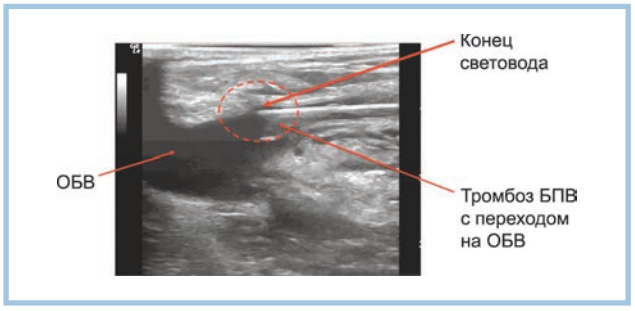

Рис. 3. **Ультразвуковая сканограмма. Формирование тромба на конце световода при эндовазальной лазерной облитерации.**
Fig. 3. **US scan. Clot at the distal end of the laser fiber during endovenous laser ablation.**

товодов, повреждение световода иглой при создании тумесцентной анестезии.

К венозным тромбоэмболическим осложнениям эндовенозной термооблитерации относятся:

— термо-индуцированный тромбоз (endothermal heat-induced thrombosis, EHIT);
— тромбоз глубоких вен нижних конечностей;
— тромбоэмболия легочной артерии (ТЭЛА).

В 2006 г. L.S. Kabnick [9] предложил термин «endothermal heat-induced thrombosis» (EHIT), то есть термо-индуцированный тромбоз, развивающийся во время **(рис. 3)** или после проведения эндовенозной лазерной или радиочастотной облитерации. Нами был проведен анализ частоты венозных тромбоэмболических осложнений после эндовенозных термооблитераций в отделении сосудистой хирургии и двух поликлиниках НМХЦ им. Н.И. Пирогова, где было выполнено 9675 операций у 8722 пациентов **(см. таблицу)**.

В настоящее время не существует доказательной базы относительно факторов риска возникновения EHIT, чтобы придерживаться определенных мер профилактики его развития. Также отсутствуют регламентированные схемы лечения EHIT.

При выявлении EHIT в НМХЦ им. Н.И. Пирогова нами используются следующие схемы лечения:

— при EHIT 1-го типа — компрессионный трикотаж 2-го класса в дневное время, динамическое наблюдение, УЗ-контроль вен нижних конечностей через 2 недели;
— при EHIT 2-го типа — компрессионный трикотаж 2-го класса в дневное время, низкомолекулярный гепарин в лечебной дозе не менее 5 суток с дальнейшим переходом на прямые оральные антикоагулянты (ПОАК), УЗ-контроль вен нижних конечностей через 2 недели;
— при EHIT 3-го типа — компрессионный трикотаж 2-го класса в дневное время, ПОАК в лечебной дозе 3 месяца, УЗ-контроль вен нижних конечностей через 2 недели, 3 месяца.

Опыта лечения и наблюдения пациентов с EHIT 4-го типа, когда тромбоз глубокой вены носит окклюзивный характер, у нас нет. Тем не менее считаем, что в данной ситуации необходимо выполнить компьютерную томографическую (КТ) ангиопульмонографию с целью исключения ТЭЛА, проводить компрессионную и антикоагулянтную терапию, как в случаях с EHIT 3-го типа.

Хирургическое лечение пациентов с тромбозом глубоких вен нижних конечностей

Основой лечения тромбоза глубоких вен любой локализации является антикоагулянтная терапия.

При проксимальных эмболоопасных тромбозах глубоких вен нижних конечностях выполняют:

— катетерный тромболизис;

Частота венозных тромбоэмболических осложнений после эндовенозной лазерной облитерации (ЭВЛО) и эндовенозной радиочастотной облитерации (РЧО)
Incidence of Venous Thromboembolism Following Endovenous Laser Ablation and Radiofrequency Ablation

Операция	Всего	ЕНІТ 1	ЕНІТ 2	ЕНІТ 3	ЕНІТ 4	Всего ЕНІТ	ТГВ	ТЭЛА
ЭВЛО (1470 нм, торцевой световод)	4115	16	7	1	–	24 (0,6%)	5	1
ЭВЛО (1470 нм, радиальный световод)	829	4	1	–	–	15 (0,6%)	–	–
ЭВЛО (1024 нм, торцевой световод)	4541	34	15	1	–	50 (1,1%)	3	1
РЧО	190	3	–	–	–	3 (1,6%)	–	–

Примечание. ТГВ — тромбоз глубоких вен; ТЭЛА — тромбоэмболия легочной артерии.

— фармако-механическую тромбэктомию;
— механическую катетерную тромбэктомию.

При отсутствии возможности выполнить эндоваскулярное вмешательство, допустимы открытая радикальная тромбэктомия или паллиативная открытая тромбэктомия и перевязка поверхностной бедренной вены.

Современные позиции по консервативному и хирургическому лечению пациентов с тромбозом глубоких вен нижних конечностей отражены в клинических рекомендациях Ассоциации флебологов России [10]. Несмотря на подробный разбор показаний и противопоказаний к каждому хирургическому методу лечения, остается ряд вопросов, которые не отражены в клинических рекомендациях, относительно того, как поступить в конкретной клинической ситуации.

Приведем клиническое наблюдение, в котором нами применены два эндоваскулярных метода лечения пациента с тромбозом глубоких вен, осложненного ТЭЛА.

Клиническое наблюдение №5

Пациент *К.*, 53 года, в 2020 г. госпитализирован в отделение сосудистой хирургии с жалобами на выраженный отек правой нижней конечности, который развился через 3 нед после травмы голени.

По данным ультразвукового исследования (УЗИ) вен нижних конечностей выявлен окклюзивный тромбоз глубоких вен голени, подколенной вены, поверхностной бедренной вены, общей бедренной вены, наружной подвздошной вены правой нижней конечности. Визуализировать проксимальную границу тромба не удалось. Выполнены КТ-флебография подвздошных вен и нижней полой вены, КТ-ангиопульмонография.

По данным КТ-флебографии выявлен окклюзивный тромбоз наружной и общей подвздошной вен, неокклюзивный тромбоз нижней полой вены **(рис. 4)**.

По данным КТ-ангиопульмонографии выявлена тромбоэмболия сегментарных ветвей легочной артерии (2 балла).

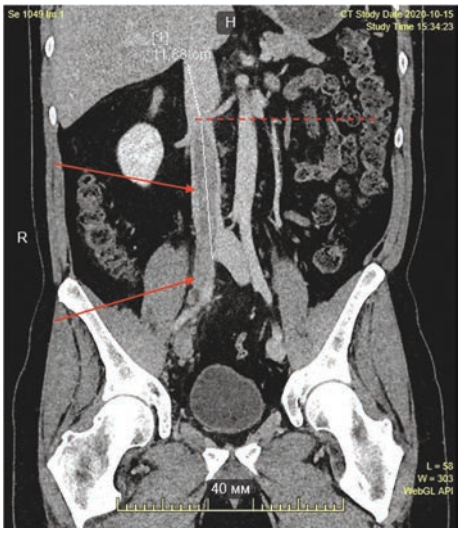

***Рис. 4.* Изображение компьютерно-томографической флебографии подвздошных вен и нижней полой вены.**
По данным КТ-флебографии выявлен окклюзивный тромбоз общей подвздошной вены справа, флотирующий тромб в просвете нижней полой вены (12 см) (отмечены стрелками), уровень тромбоза — выше правой почечной вены (отмечен пунктиром).
***Fig. 4.* CT venography of iliac veins and inferior vena cava.**
Occlusive thrombosis of the right common iliac vein and floating thrombus (12 cm) in inferior vena cava (arrows). The thrombus extended proximal to the right renal vein (dashed line).

Пациенту выставлен диагноз: спровоцированный илиофеморальный флеботромбоз справа, тромбоз нижней полой вены, осложненный ТЭЛА (низкий риск ТЭЛА-ассоциированной смерти по PESI).

Выполнить пациенту катерный тромболизис не представлялось возможным, поскольку предполагаемые сроки развития тромбоза превышали рекомендованные 14 сут.

Выполнение механической катетерной тромбэктомии было сопряжено с высоким риском массивной тромбоэмболии, учитывая длину флотирующего тромба (12 см) в просвете нижней полой вены.

Выполнить имплантацию кава-фильтра для предотвращения рецидива ТЭЛА также не представлялось возможным, т.к. тромб достигал правой почечной вены. В данной ситуации было принято реше-

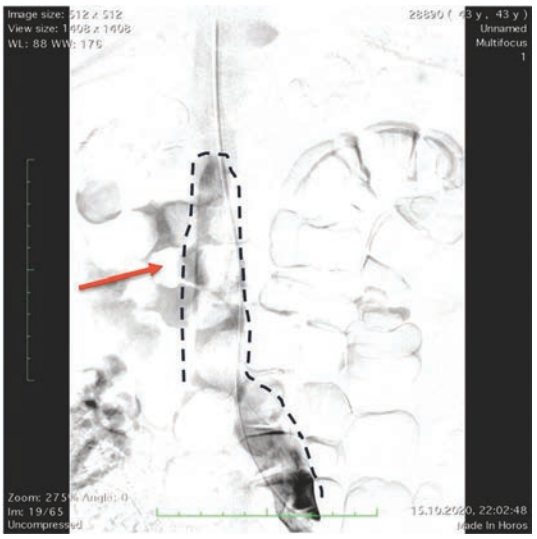

Рис. 5. **Изображение ретроградной контрастной флебографии нижней полой вены (НВП), подвздошных вен. Флотирующий тромб в просвете НПВ.**

Fig. 5. **Retrograde contrast-enhanced venography of inferior vena cava and iliac veins. Floating thrombus in inferior vena cava.**

ние в срочном порядке выполнить эндоваскулярную тромбэктомию из нижней полой вены с имплантацией временного кава-фильтра для профилактики рецидива ТЭЛА.

Под местной инфильтрационной анестезией пациенту выполнили открытый доступ к внутренней яремной вене справа. Во внутреннюю яремную вену ввели интродьюсер, диагностический катетер. При ретроградной контрастной флебографии диагноз подтвержден **(рис. 5)**.

В левую общую подвздошную вену, свободную от тромботических масс, установили гидрофильный проводник, по которому заведели устройство для удаления тромбов «ТРЭКС» (Россия). Без технических сложностей успешно удалили флотирующую часть тромба из нижней полой вены до правой общей подвздошной вены **(рис. 6)**.

После удаления флотирующей части тромба имплантировали временный кава-фильтр в стандартной позиции ниже почечных вен **(рис. 7)**.

В послеоперационном периоде проводили антикоагулянтную терапию ПОАК (апиксабан 10 мг 2 раза в сутки в течение 7 суток, далее 5 мг 2 раза в сутки не менее 6 месяцев). При контрольной КТ-флебографии ретромбоза не выявили, кава-фильтр был проходим. Через 2 недели временный кава-фильтр удален без осложнений. Пациент наблюдается сосудистым хирургом, кардиологом. Признаков посттромботической болезни правой нижней конечности нет.

Миграция кава-фильтра

Имплантация временного кава-фильтра является эффективным методом хирургической профилактики ТЭЛА у пациентов с эмболоопасным проксимальным тромбозом глубоких вен нижних конечностей. На сегодняшний день абсолютными показаниями к имплантации кава-фильтра являются:



Рис. 6. **Интраоперационные фото. Через яремный доступ извлечены устройство «ТРЭКС» и тромботические массы.**

Fig. 6. **Intraoperative images. The TREKS device and clots are extracted via jugular access.**



***Рис. 7.* Изображение ретроградной контрастной флебографии нижней полой вены, подвздошных вен. Нижняя полая вена проходима, установлен кава-фильтр ниже почечных вен.**

***Fig. 7.* Retrograde contrast-enhanced venography of inferior vena cava and iliac veins. Patent inferior vena cava, infrarenal inferior vena cava filter.**

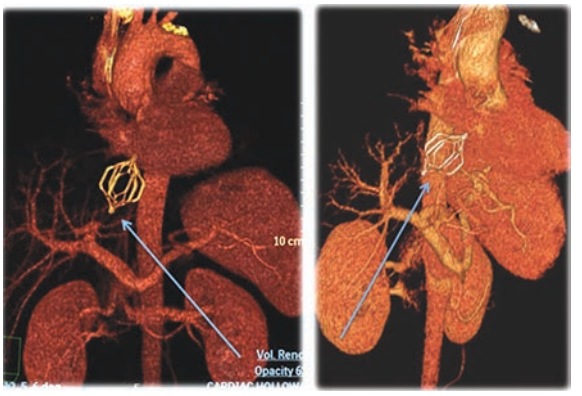

***Рис. 8.* Изображение компьютерно-томографической ангиопульмонографии. Миграция кава-фильтра в правое предсердие, нижний край фильтра расположен в устье нижней полой вены, признаков тромбоэмболии легочных артерий нет.**

***Fig. 8.* CT pulmonary angiography. Migration of inferior vena cava filter into the right atrium, inferior edge of the device within inferior vena cava orifice, no pulmonary embolism.**

— отсутствие возможности проведения лечебной антикоагулянтной терапии при проксимальном тромбозе глубоких вен нижних конечностей;
— рецидив ТЭЛА на фоне проведения лечебной антикоагулянтной терапии [10].

Столь строгие показания к имплантации кава-фильтра обусловлены возможным развитием послеоперационных осложнений. В литературе описываются случаи миграции кава-фильтра выше почечных вен, в правое предсердие, до трикуспидального клапана, в правый желудочек [11]. Также встречаются другие осложнения имплантации кава-фильтра, такие как тромбоз кава-фильтра, перфорация стенок нижней полой вены, пенетрация ножек фильтра в полые органы брюшной полости, фрагментация кава-фильтра.

Возможными осложнениями миграции кава-фильтра в сердце, которые могут привести к смерти пациента, являются нарушение ритма сердца и аритмогенный шок, перфорация миокарда и гемоперикард [11].

Подходы к лечению пациентов с миграцией кава-фильтра в сердце различны:
— открытое удаление кава-фильтра стернотомическим доступом;
— эндоваскулярное удаление кава-фильтра;
— консервативное лечение, динамическое наблюдение.

По данным литературы, большинство авторов отдают предпочтение открытому стернотомическому вмешательству, обусловливая это возможностью устранения повреждений клапанов, миокарда и большими возможностями в контроле кава-фильтра при его удалении, предотвращении его дальнейшей миграции [11].

Клиническое наблюдение №6

Пациентка *Б.*, 52 года, в 2014 г. проходила лечение в одном из стационаров Москвы по поводу рака слизистой левой щеки $T_3N_1M_x$. В послеоперационном периоде был выявлен тромбоз глубоких вен правой нижней конечности, по поводу чего имплантирован временный кава-фильтр Optease. Через 2 недели после выписки пациентка отметила перебои в работе сердца, одышку. С подозрением на массивную ТЭЛА пациентка госпитализирована в отделение интенсивной терапии кардиологии НМХЦ им. Н.И. Пирогова.

По данным КТ-ангиопульмонографии, данных за ТЭЛА не получено, выявлена миграция имплантированного ранее кава-фильтра в правое предсердие **(рис. 8)**. По данным КТ-флебографии выявлен тромбоз правой общей подвздошной вены, нижней полой вены до почечных вен **(рис. 9)**.

По данным эхокардиографии (ЭхоКГ), глобальная систолическая функция левого желудочка не нарушена, поражения аортального, митрального клапанов нет, жидкости в перикарде нет, систолическое

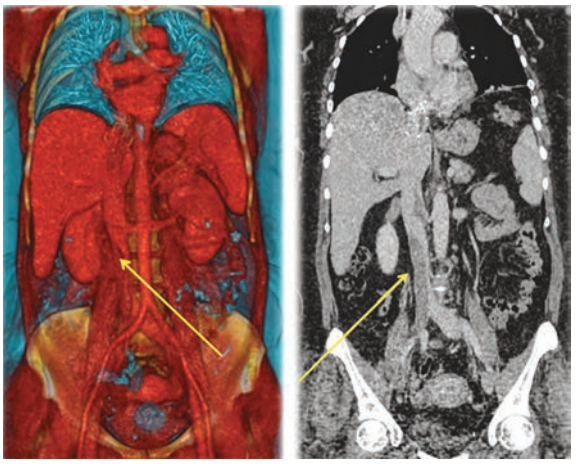

Рис. 9. **Изображение компьютерно-томографической флебографии подвздошных вен и нижней полой вены. Неокклюзивный тромб в просвете нижней полой вены и правой общей подвздошной вене.**

Fig. 9. **CT venography of iliac veins and inferior vena cava. Non-occlusive thrombus in inferior vena cava and right common iliac vein.**

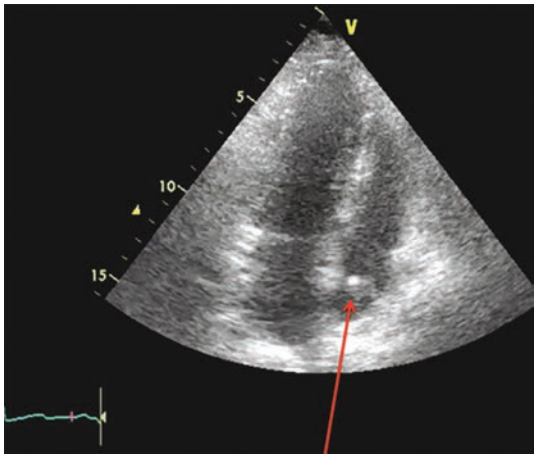

Рис. 10. **Эхокардиографичекая сканограмма. В правом предсердии тень кава-фильтра.**

Fig. 10. **Echocardiography. Inferior vena cava filter is visualized in the right atrium.**

давление в легочной артерии 25 мм рт.ст., тень кава-фильтра в правом предсердии **(рис. 10)**.

Для дальнейшего лечения пациентка переведена в отделение кардиохирургической реанимации. Проведен консилиум в составе кардиохирурга, сосудистого хирурга, эндоваскулярного хирурга, кардиолога и анестезиолога-реаниматолога. В виду крайне высокого риска интра- и послеоперационных осложнений от оперативного вмешательства решено воздержаться. В условиях отделения кардиохирургической реанимации проводили терапию нефракционированным гепарином. В течение 7 сут признаков нарушения ритма сердца, прогрессирования тромбоза не отметили. После перевода в отделение сосудистой хирургии назначена терапия варфарином с достижением целевого значения МНО 2—3. Пациентка выписана в удовлетворительном состоянии.

На амбулаторном этапе пациентка наблюдалась сосудистым хирургом, кардиологом, онкологом. По данным контрольных ЭхоКГ, через 9, 12, 24 мес после выписки из стационара глобальная систолическая функция левого желудочка не нарушена, поражения аортального, митрального клапанов нет, жидкости в перикарде нет, систолическое давление в легочной артерии 24 мм рт.ст., отрицательной динамики не отмечено.

Выбранная нами консервативная тактика лечения была эффективна.

Тромбоз венозного стента

В последнее десятилетие в лечении хронических заболеваний вен нижних конечностей, обусловленных патологией подвздошных вен, активно внедряются эндоваскулярные технологии. Как мире, так и в НМХЦ им. Н.И. Пирогова, набирается опыт стентирования подвздошных вен и нижней полой вены при посттромботической болезни и экстравазальной компрессии подвздошных вен (синдром Мея—Тернера) [12].

В НМХЦ им. Н.И. Пирогова венозного стентирования с 2015 по 2024 г. проведено 249 операций:

— 152 операции при экстравазальной компрессии подвздошных вен (синдроме Мея—Тернера);
— 97 операций при посттромботической болезни.

Наиболее частое осложнение таких операций — интраоперационный и послеоперационный тромбоз стентов. Нами накоплен опыт лечения 6 пациентов с тромбозом стента в подвздошной вене. Зачастую тромбоз стента происходит в отдаленном периоде. Тем не менее отмечены случаи интраоперационного тромбоза стента, требующие экстренных решений.

Клиническое наблюдение №7

Пациентка *К.*, 47 лет, в 2019 г. госпитализирована в отделение сосудистой хирургии для эндоваскулярного лечения посттромботической болезни правой нижней конечности, вторичного варикозного расширения вен малого таза, синдрома тазового венозного полнокровия.

Первым этапом пациентке проведены реканализация, ангиопластика, стентирование подвздошных вен справа. Вторым этапом выполнена эмболизация яичниковой вены. При контрольной флебо-

графии выявлен тромбоз имплантированного стента **(рис. 11)**. Выполнен катетерный тромболизис с рестентированием. При контрольной флебографии получен хороший ангиографический результат, стенты проходимы **(рис. 12)**. В послеоперационном периоде проводили антикоагулянтную (ривароксабан 20 мг в сутки) и дезагрегантную терапию (плавикс 75 мг в сутки).

Гнойный тромбофлебит

Данных о частоте гнойного тромбофлебита поверхностных вен конечностей мы в литературе не обнаружили. Причинами гнойного тромбофлебита могут являться нарушение правил установки и ухода за внутривенным катетером, установленным в вены локтевой ямки и предплечья [13]. В собственной хирургической практике мы встретили случай постъинекционного гнойного тромбофлебита. Эта патология является абсолютным показанием к госпитализации пациента в стационар и требует хирургического лечения — дренирования первичного очага инфекции.

Клиническое наблюдение №8

Пациент *С.*, 67 лет, был госпитализирован в отделение торакальной хирургии НМХЦ им. Н.И. Пирогова с нестабильностью грудины после ранее выполненного аортокоронарного шунтирования по поводу ишемической болезни сердца, стенокардии напряжения III функционального класса. На предыдущем этапе лечения пациенту как интраоперационно, так и после операции проводили внутривенные инфузии через катетер, установленный в одну из вен кубитальной ямки. При физикальном осмотре у пациента выявлены признаки выраженного тромбофлебита поверхностных вен левой верхней конечности **(рис. 13)**, по данным лабораторных исследований — лейкоцитоз, повышение маркеров системной воспалительной реакции. По данным ультразвукового исследования, выявлен окклюзивный тромбоз поверхностных вен левого предплечья с признаками паравазального воспаления **(рис. 14)**.

Учитывая клиническую картину, данные лабораторных и инструментальных исследований, пациенту установили диагноз: гнойный тромбофлебит поверхностных вен левой верхней конечности, флегмона левого предплечья. В срочном порядке выполнили: иссечение пораженных поверхностных вен, санацию и дренирование очага инфекции. Послеоперационный период протекал без осложнений, рана зажила вторичным натяжением на 7-е сутки после операции **(рис. 15)**.



Рис. 11. **Изображение компьютерно-томографической флебографии подвздошных вен, вен малого таза. Тромбоз стента, выявленный на госпитальном этапе лечения.**
Fig. 11. **CT venography of iliac and pelvic veins. Stent thrombosis detected at the in-hospital stage.**



Рис. 12. **Изображение компьютерно-томографической флебографии подвздошных вен. При контрольной флебограмме стенты проходимы, также визуализируются спирали-эмболизаты в яичниковой вене.**
Fig. 12. **CT venography of iliac veins. Patent stents, embolization coils in ovarian vein.**



Рис. 13. **Фотография. Вид левой верхней конечности до оперативного вмешательства.**
Клиническая картина гнойного тромбофлебита, развившегося после установки внутривенного катетера.
Fig. 13. **Left upper limb with severe inflammation signs before surgery.**
Purulent thrombophlebitis following intravenous catheter placement.



Рис. 15. **Фотография. Вид левой верхней конечности после оперативного вмешательства.**
Состояние конечности после вскрытия и дренирования флегмоны, резекции вены.
Fig. 15. **Left upper limb after surgery.**
Postoperative limb status following incision and drainage of phlegmon with concomitant vein resection.

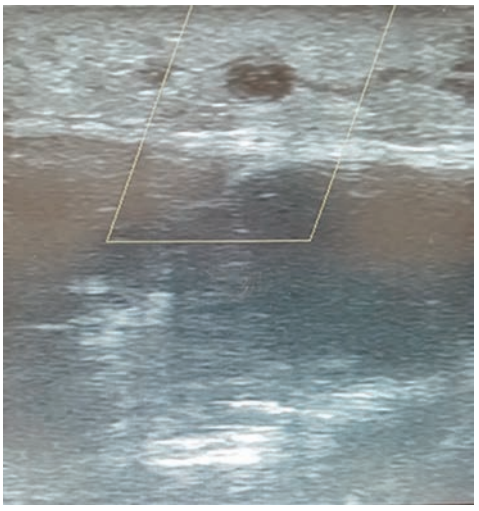

Рис. 14. **Ультразвуковая сканограмма. По данным УЗИ, кровоток в вене отсутствует, определяется паравазальная инфильтрация мягких тканей.**
Fig. 14. **Duplex ultrasound image. No venous flow in the vein; perivascular soft tissue infiltration.**

Пациент продолжил лечение основного заболевания с проведением ранней эмпирической антибактериальной терапии. Коррекция антибактериальной терапии была проведена после получения результата бактериологического исследования гнойного отделяемого.

Кровотечение из варикозно расширенных вен нижних конечностей

Спонтанное кровотечение и кровотечение из поврежденных варикозных вен вне стационара являются потенциально опасными для жизни пациента осложнениями. Риск наружного кровотечения повышается у пациентов с белой атрофией кожи (C4b по CEAP), «флебэктатической короной» (C4c по CEAR) и трофической язвой (C6 по CEAR). При массивном кровотечении из варикозно расширенных вен в литературе описываются случаи летального исхода [14—16].

Для остановки кровотечения из варикозно расширенных вен нижних конечностей используют:
- наложение асептической повязки и бинтование конечности;
- наложение асептической повязки и компрессионный трикотаж (гольфы или чулки с компрессией 23—46 мм рт.ст.);
- прошивание источника кровотечения.

В нашей практике мы неоднократно встречались с пациентами с кровотечением из варикозно расширенных вен нижних конечностей.



Рис. 16. **Фотография. Вид правой голени. Кровотечение из варикозно расширенной вены правой голени.**
Fig. 16. **Right lower leg. Bleeding from varicose vein of the right lower leg.**



Рис. 17. **Фотография. Момент выполнения пенной склерооблитерации варикозно расширенных вен — источника кровотечения.**
Fig. 17. **Foam sclerotherapy of varicose veins as the source of bleeding.**

Клиническое наблюдение №9

Пациентка *П.*, 64 года, направлена в приемное отделение стационара из поликлиники с диагнозом: варикозное расширение вен правой нижней конечности. Описание заболевания по CEAP: Dxt: C1, 2, 4c, S Ep As, *p* Pr:Tel, Ret, GSVa, GSVb, CPV LII (20.06.2024), Sin: C1A Ep As, Pr:Tel, Ret LII (20.06.2024), осложненные кровотечением из варикозно расширенных вен правой голени. На догоспитальном этапе пациентке выполнено эластичное бинтование конечности, кровотечение остановлено.

В условиях перевязочного кабинета отделения сосудистой хирургии был снят эластичный бинт, венозное кровотечение возобновилось **(рис. 16.)**. Выполнили пункцию варикозно расширенной вены ниже места кровотечения, через катетер ввели 10 мл пенный раствор 1% полидоканола **(рис. 17)**. Кровотечение было остановлено без дополнительной компрессионной повязки или трикотажа **(рис. 18)**. В плановом порядке пациентке рекомендовано хирургическое лечение варикозной болезни. Рецидива кровотечения из варикозно расширенных вен за время до хирургического лечения не отмечено.



Рис. 18. **Фотография. Кровотечение остановлено, эффект достигнут без дополнительной компрессии.**
Fig. 18. **Hemostasis was achieved without adjunct compression therapy.**

Заключение

При выполнении операций на венах флебологическая служба медицинского учреждения должна быть готова к устранению возможных опасных осложнений. Выполнение оперативных вмешательств на венах в случае развития интраопера-

ционных осложнений требует высокого профессионализма оперирующего хирурга. Пациенты с наиболее сложными клиническими случаями заболеваний вен или их повреждениями должны получать специализированную хирургическую помощь в многопрофильном медицинском учреждении, где есть соответствующий опыт и условия. Выполнение реконструктивных восстановительных операций на сосудах должно быть прерогативой сосудистых отделений, укомплектованных хирургической бригадой и необходимым специальным оснащением.

Участие авторов:
Концепция и дизайн исследования — Шевченко Ю.Л., Стойко Ю.М., Яшкин М.Н.
Сбор и обработка материала — Яшкин М.Н., Сергеев О.Г., Марчак Д.И., Юдаев С.С., Попова К.В.
Написание текста — Яшкин М.Н., Батрашов В.А., Сергеев О.Г., Юдаев С.С.
Редактирование и утверждение окончательного варианта статьи — Шевченко Ю.Л., Стойко Ю.М.

Авторы заявляют об отсутствии конфликта интересов.
The authors declare no conflicts of interest.

ЛИТЕРАТУРА/REFERENCES

1. Акчурин Р.С., Карпенко А.А., Осипова О.С., Вачев А.Н. Состояние сосудистой хирургии в Российской Федерации в 2023 г. Ангиология и сосудистая хирургия. *Журнал имени академика А.В. Покровского*. 2024;30(Специальный выпуск).
Akchurin RS, Karpenko AA, Osipova OS, Vachev AN. State of vascular surgery in the Russian Federation in 2023. Angiology and Vascular Surgery. *Journal named after Academician A.V. Pokrovsky*. 2024;30(Supplement). (In Russ.).
2. *Ошибки, опасности и осложнения в хирургии вен*. Руководство под ред. проф. Ю.Л. Шевченко. СПб.: Питер Ком; 1999.
Oshibki, opasnosti i oslozhneniya v khirurgii ven. Rukovodstvo pod red. prof. Yu.L. Shevchenko. Sankt-Peterburg: Piter Kom; 1999. (In Russ.).
3. Шевченко Ю.Л., Стойко Ю.М., Батрашов В.А., Сабельников В.В., Мазайшвили К.В., Сучков А.С. Ятрогенные повреждения проксимальных отделов магистральных вен в хирургии варикозной болезни. *Вестник Национального медико-хирургического Центра им. Н.И. Пирогова*. 2012;7(2):9-13.
Shevchenko YuL, Stoiko YuM, Batrashov VA, Sabel'nikov VV, Mazaishvili KV, Suchkov AS. Yatrogennye povrezhdeniya proksimal'nykh otdelov magistral'nykh ven v khirurgii varikoznoi bolezni. *Vestnik Natsional'nogo mediko-khirurgicheskogo Tsentra im. N.I. Pirogova* 2012;7(2):9-13. (In Russ.).
4. Defty C, EardLey N, TayLor M, Jones DR, Mason PF. A comparison of the compLication rates foLLowing uniLateraL and biLateraL varicose vein surgery. *Eur J Vasc Endovasc Surg*. 2008;35(6):745-749.
https://doi.org/10.1016/j.ejvs.2008.01.009
5. Камаев А.А., Булатов В.Л., Вахратьян П.Е., Волков А.М., Волков А.С., Гаврилов Е.К., Головина В.И., Ефремова О.И., Иванов О.О., Илюхин Е.А., Каторкин С.Е., Кончугова Т.В., Кравцов П.Ф., Максимов С.В., Мжаванадзе Н.Д., Пиханова Ж.М., Прядко С.И., Смирнов А.А., Сушков С.А., Чаббаров Р.Г., Шиманко А.И., Якушкин С.Н., Апханова Т.В., Деркачев С.Н., Золотухин И.А., Калинин Р.Е., Кириенко А.И., Кульчицкая Д.Б., Пелевин А.В., Петриков А.С., Рачин А.П., Селиверстов Е.И., Стойко Ю.М., Сучков И.А. Варикозное расширение вен. *Флебология*. 2022;16(1):41-108.
Kamaev AA, Bulatov VL, Vakhratyan PE, Volkov AM, Volkov AS, Gavrilov EK, Golovina VI, Efremova OI, Ivanov OO, Ilyukhin EA, Katorkin SE, Konchugova TV, Kravtsov PF, Maksimov SV, Mzhavanadze ND, Pikhanova ZhM, Pryadko SI, Smirnov AA, Sushkov SA, Chabbarov RG, Shimanko AI, Yakushkin SN, Apkhanova TV, Derkachev SN, Zolotukhin IA, Kalinin RE, Kirienko AI, Kulchitskaya DB, Pelevin AV, Petrikov AS, Rachin AP, Seliverstov EI, Stoyko YuM, Suchkov IA. Varicose Veins. *Journal of Venous Disorders*. 2022;16(1):41-108. (In Russ.)
https://doi.org/10.17116/flebo20221601141
6. Bozoglan O, Mese B, Inci MF, Eroglu E. A Rare Complication of Endovenous Laser Ablation: Intravascular Laser Catheter Breakage. *BMJ Case Rep*. 2013 Mar;2013:bcr2013009012.
https://doi.org/10.1136/bcr-2013-009012
7. Селиверстов Е.И., Балашов А.В., Лебедев И.С., Ан Е.С., Солдатский Е.Ю. Случай фрагментации световода в большой подкожной вене после эндовенозной лазерной облитерации. *Флебология*. 2014; 8(4):55-58.
Seliverstov EI, Balashov AV, Lebedev IS, An ES, Soldatskii EYu. Sluchai fragmentatsii svetovoda v bol'shoi podkozhnoi vene posle endovenoznoi lazernoi obliteratsii. *Journal of Venous Disorders*. 2014;8(4):55-58. (In Russ.).
8. Билалова А.А., Алексеев А.Н., Киселев М.А., Моминов А.Б., Платонов С.А., Кандыба Д.В., Габел Инче Бурун Т.А., Тулупов А.Н. Пульсирующая гематома бедра после эндовазальной лазерной облитерации большой подкожной вены. *Флебология*. 2025;19(2):120-124.
Bilalova AA, Alekseev AN, Kiselev MA, Mominov AB, Platonov SA, Kandyba DV, Gabel Inche Burun TA, Tulupov AN. Pulsating Hematoma of the Thigh after Endovenous Laser Obliteration of the Great Saphenous Vein. *Journal of Venous Disorders*. 2025;19(2):120-124. (In Russ.)
https://doi.org/10.17116/flebo202519021120
9. Kabnick LS, Sadek M, Bjarnason H, Coleman DM, Dillavou ED, Hingorani AP, Puggioni A. Classification and treatment of endothermal heat-induced thrombosis: Recommendations from the American Venous Forum and the Society for Vascular Surgery. *J Vasc Surg Venous Lymphat Disord*. 2021 Jan;9(1):6-22.
https://doi.org/10.1016/j.jvsv.2020.06.008
10. Селиверстов Е.И., Лобастов К.В., Илюхин Е.А., Апханова Т.В., Ахметзянов Р.В., Ахтямов И.Ф., Баринов В.Е., Бахметьев А.С., Белов М.В., Бобров С.А., Божкова С.А., Бредихин Р.А., Булатов В.Л., Вавилова Т.В., Варданян А.В., Воробьева Н.А., Гаврилов Е.К., Гаврилов С.Г., Головина В.И., Горин А.С., Дженина О.В., Дианов С.В., Ефремова О.И., Жуковец В.В., Замятин М.Н., Игнатьев И.А., Калинин Р.Е., Камаев А.А., Каплунов О.А., Каримова Г.Н., Карпенко А.А., Касимова А.Р., Кательницкая О.В., Кательницкий И.И., Каторкин С.Е., Князев Р.И., Кончугова Т.В., Копенкин С.С., Кошевой А.П., Кравцов П.Ф., Крылов А.Ю., Кульчицкая Д.Б., Лаберко Л.А., Лебедев И.С., Маланин Д.А., Матюшкин А.В., Мжаванадзе Н.Д., Моисеев С.В., Муштин Н.Е., Николаева М.Г., Пелевин А.В., Петриков А.С., Пирадов М.А., Пиханова Ж.М., Поддубная И.В., Порембская О.Я., Потапов М.П., Пырегов А.В., Рачин А.П., Рогачевский О.В., Рябинкина Ю.В., Сапелкин С.В., Сонькин И.Н., Сорока В.В., Сушков С.А., Счастливцев И.В., Тихилов Р.М., Трякин А.А., Фокин А.А., Хороненко В.Э., Хруслов М.В., Цатурян А.Б., Цед А.Н., Черкашин М.А., Чечулова А.В., Чуйко С.Г., Шиманко А.И, Шмаков Р.Г., Явелов И.С., Яшкин М.Н., Кириенко А.И., Золотухин И.А., Стойко Ю.М., Сучков И.А. Профилактика, диагностика и лечение тромбоза глубоких вен. Рекомендации российских экспертов. *Флебология*. 2023;17(3):152-296.
Seliverstov EI, Lobastov KV, Ilyukhin EA, Apkhanova TV, Akhmetzyanov RV, Akhtyamov IF, Barinov VE, Bakhmet'ev AS, Belov MV, Bobrov SA, Bozhkova SA, Bredikhin RA, Bulatov VL, Vavilova TV, Vardanyan AV, Vorob'eva NA, Gavrilov EK, Gavrilov SG, Golovina VI, Gorin AS, Dzhenina OV, Dianov SV, Efremova OI, Zhukovets VV, Zamyatin MN, Ignat'ev IA, Kalinin RE, Kamaev AA, Kaplunov OA, Karimova GN, Karpenko AA, Kasimova AR, Katel'nitskaya OV, Katel'nitskii II, Katorkin SE, Knyazev RI, Konchugova TV, Kopenkin SS, Koshevoi AP, Kravtsov PF, Krylov AYu, Kul'chitskaya DB, Laberko LA, Lebedev IS, Malanin DA, Matyushkin AV, Mzhavanadze ND, Moiseev SV, Mushtin NE, Nikolaeva MG, Pelevin AV, Petrikov AS, Piradov MA, Pikhanova ZhM, Poddubnaya IV, Porembskaya OYa, Potapov MP, Pyregov AV, Rachin AP, Rogachevskii OV, Ryabinkina YuV, Sapelkin SV, Son'kin IN, Soroka VV, Sushkov SA, Schastlivtsev IV, Tikhilov RM, Tryakin AA, Fokin AA, Khoronenko VE, Khruslov MV, Tsaturyan AB, Tsed AN, Cherkashin MA, Chechulova AV, Chuiko SG, Shimanko AI, Shmakov RG, Yavelov IS, Yashkin MN, Kirienko AI, Zolotukhin IA, Stoiko YuM, Suchkov IA. Prevention, Diagnostics and Treatment of Deep Vein Thrombosis. Russian Experts Consensus. *Journal of Venous Disorders*. 2023;17(3):152-296. (In Russ.).
https://doi.org/10.17116/flebo202317031152

11. Owens CA, Bui JT, Knuttinen MG, Gaba RC, Carrillo TC, Hoefling N, Layden-Almer JE. Intracardiac migration of inferior vena cava filters: review of published data. *Chest*. 2009 Sep;136(3):877-887. https://doi.org/10.1378/chest.09-0153
12. Seager MJ, Busuttil A, Dharmarajah B, Davies AH. A Systematic Review of Endovenous Stenting in Chronic Venous Disease Secondary to Iliac Vein Obstruction. *Eur J Endovasc Surg*. 2016;51(1):100-120. https://doi.org/10.1016/j.jvs.2015.12.005
13. Lipe DN, Foris LA, King KC. Septic Thrombophlebitis. Septic Thrombophlebitis. Treasure Island (FL): StatPearls Publishing; 2020.
14. Evans GA, Evans DM, Seal RM, Craven JL. Spontaneous fatal haemorrhage caused by varicose veins. *Lancet*. 1973;1:1359-1361. https://doi.org/10.1016/s0140-6736(73)93325-4
15. Byard RW, Gilbert JD. The incidence and characteristic features of fatal haemorrhage due to ruptured varicose veins: a 10-year autopsy study. *Am J Forensic Med Pathol*. 2007;28:299-302. https://doi.org/10.1097/paf.0b013e31814250b3
16. Serinelli S, Bonaccorso L, Gitto L. Fatal bleeding caused by a ruptured varicose vein. *Med Leg J*. 2020;88(1):41-44. https://doi.org/10.1177/0968533219885621

Поступила 18.03.2025
Received 18.03.2025
Принята к печати 13.06.2025
Accepted 13.06.2025