Оценка функции перфорантных вен голени при варикозной болезни с помощью методики радионуклидной флебографии

Д.м.н., гл.н.с. И.А. ЗОЛОТУХИН*, д.м.н., проф. А.В. КАРАЛКИН, асп. А.Н. ЯРИЧ, чл.-корр. РАМН, д.м.н., проф. А.И. КИРИЕНКО

Evaluation of perforating veins' function with radionuclide phlebography

I.A. ZOLOTUKHIN, A.V. KARALKIN, A.N. YARICH, A.I. KIRIENKO

Кафедра факультетской хирургии (зав. — акад. РАН и РАМН проф. В.С. Савельев) Российского государственного медицинского университета, Городская клиническая больница №1 им. Н.И. Пирогова, Москва

Значение несостоятельности перфорантных вен при варикозной болезни, частота выявления перфорантного рефлюкса требуют уточнения. Разработка способа радионуклидной визуализации венозного кровотока и оценка функции перфорантных вен. Обследованы 48 пациентов с поражением бассейна большой подкожной вены (клинические классы С2—С5). Проведены ультразвуковое сканирование, а также радионуклидная флебография той конечности, на которой планировали хирургическое вмешательство. Радиофлебографию выполняли по модифицированной методике, предусматривающей вместо жгута над лодыжками для направления всего изотопа в глубокие вены использование пневматической манжеты. Сдавление манжетой мягких тканей голени предотвращало смыв радиофармпрепарата в проксимальном направлении по подкожным венам из места введения, последующие движения пальцами стопы обеспечивали, благодаря наличию бесклапанных перфорантов, равномерное распределение болюса в венах стопы. После дефляции манжеты пациент выполнял сгибательно-разгибательные движения в голеностопе. Беспрепятственное движение изотопа фиксировали с помощью гамма-камеры. У 37 (77%) больных радиофармпрепарат эвакуировался только по глубоким венам. Перфорантный сброс не фиксировали. Спустя 20—40 с происходило ретроградное заполнение изотопом большой подкожной вены и лишь затем контрастировались перфоранты, по которым кровь поступала в естественном направлении — из поверхностных вен в глубокие, снова включаясь в антеградный кровоток. Перфоранты, даже будучи несостоятельными, продолжали выполнять свою дренирующую функцию. Выполнение радиофлебографии с помощью пневматической манжеты обеспечивает оценку естественного кровотока в максимально приближенных к физиологическим условиях. У большинства пациентов с варикозной болезнью перфорантный рефлюкс отсутствует. Перфоранты, которые по данным ультразвукового сканирования признают несостоятельными, при физической нагрузке продолжают обеспечивать нормальное направление кровотока.

Ключевые слова: перфорантные вены, несостоятельность, радионуклидная флебография, варикозная болезнь.

The significance of perforating vein incompetence in patients with primary varicosis and the frequency of detection of perforating vein reflux need clarification. To develop a method for radionuclide visualization of venous blood flow and to evaluate the functional capacity of perforating veins. Forty eight patients presenting with disturbances in the greater saphenous vein basin (CEAP clinical classes C2—C5). All of them were examined by ultrasound scanning and radionuclide phlebography of the limb scheduled for surgery. Radiophlebography was performed by a modified technique using a pneumatic cuff instead of an ankle tourniquet to direct the total amount of the isotope into deep veins. Compression of the lower leg soft tissues with the cuff prevented washout of the radionuclide from the injection site in the proximal direction through subcutaneous veins; thereafter, toe movements ensured the uniform bolus distribution (through valveless perforating veins) in the remaining foot veins. After cuff deflation, the patients were asked to make ankle flexion-extension movements. A gamma-chamber was used to monitor the unobstructed transport of the radioisotope. In 37 (77%) patients, the radionuclide was evacuated only through the deep veins. No derivative circulation was documented. The retrograde filling of the greater saphenous vein with the radioisotope occurred within 20—40 seconds after the injection. Only then, it penetrated into the perforating veins through which the blood went naturally from subcutaneous to deep veins to again enter the antegrade flow. Thus, the perforating veins (even if incompetent) continued to perform their draining function. Radiophlebography with the use of a pneumatic cuff makes it possible to evaluate natural blood flow under conditions maximally close to the physiological ones. The majority of the patients presenting with primary varicosis do not exhibit perforating vein reflux. The perforating veins considered incompetent based on the results of ultrasound scanning continue to maintain the natural direction of the blood flow.

Key words: perforating veins, incompetence, radionuclide phlebography, primary varicosis.

Несостоятельность перфорантных вен считают одним из ведущих звеньев патогенеза варикозной болезни (ВБ) и ее осложнений. Способом, с помощью которого в клинической практике и при проведении научных исследований выявляют перфорантный рефлюкс, служит ультразвуковое ангиосканирование. Метод позволяет визуализировать перфорантные вены и определить направление кровотока по ним. Вместе с тем методика ультразвукового исследования перфорантных вен имеет ряд ограничений, вызывающих серьезные сомнения в точности оценки их функции [1]. Тесты для определения состоятельности перфорантов нестандартизированы, критерии их недоста-

© Коллектив авторов, 2011

*e-mail: zoloto70@bk.ru

точности размыты, что в рутинной практике реализуется в привычном для многих врачей ультразвуковой диагностики проведении исследования в горизонтальном положении пациента и использовании в качестве пробы для выявления несостоятельности перфорантных вен мануальной компрессии конечности выше точки локации. В результате «несостоятельные» перфоранты находят едва ли не у всех пациентов с ВБ, в чем, может быть, и не было бы большой беды, если бы в последующем эти перфоранты не становились объектом хирургических вмешательств.

С другой стороны, даже проведение ультразвукового исследования в максимально приближенных к физиологическим условиях (т.е. стоя и с имитацией ходьбы) позволяет достоверно оценить лишь, есть ли в данный момент в данной перфорантной вене *кратковременное* (локация вены и определение направления кровотока по ней длится обычно несколько секунд) движение крови из глубоких вен в поверхностные. Никакой информации об особенностях функционирования исследуемой перфорантной вены, о том, как именно, в каком направлении течет по ней кровь при ходьбе, даже самое идеальное ультразвуковое сканирование дать не может. В современной флебологии существует лишь один инструментальный метод, позволяющий получить картину венозного оттока в реальном времени, — радионуклидная флебография [2].

Цель исследования — разработка способа оценки функции перфорантных вен у больных с ВБ при помощи радионуклидной визуализации венозного кровотока.

Материал и методы

Под наблюдением находились 48 пациентов в возрасте от 23 до 69 лет (средний возраст 47,6 года) с ВБ в бассейне большой подкожной вены (класс С2 — у 8 больных, С3 — у 21, С4 — у 14, С5 —у 5), госпитализированных в стационар для выполнения флебэктомии.

Всем больным провели ультразвуковое дуплексное сканирование венозной системы нижних конечностей, а также радионуклидную флебографию той конечности, на которой планировали вмешательство.

Исследование выполняли по следующей методике. На нижнюю треть голени пациента, находившегося в вертикальной позиции, накладывали пневматическую манжету. В ней создавали давление 170—180 мм рт.ст. с расчетом на полное перекрытие просвета подкожных и глубоких вен на этом уровне и прекращение кровотока по ним. Затем в одну из вен тыла стопы болюсно вводили изотоп (^{99m}Tc-пертехнетат). Пациент производил 10 сгибательно-разгибательных движений пальцами стопы, что позволяло обеспечить распределение изотопа между глубокими и поверхностными сосудами стопы. Затем из манжеты выпускали воздух и просили пациента при фиксированной пятке выполнять сгибательно-разгибательные движения в голеностопном суставе в течение около 1 мин, имитируя тем самым ходьбу. Продвижение препарата с кровотоком фиксировали с помощью детектора гамма-камеры.

Результаты и обсуждение

На сегодняшний день радионуклидная флебосцинтиграфия признается малоинвазивным, безопасным и высокоинформативным методом выявления нарушений венозного кровообращения. Методика исследования в ее классическом варианте была разработана сотрудниками кафедры факультетской хирургии в 80-е годы XX века [2] и заключается в следующем. В вертикальном положении пациента в нижней трети голени накладывают жгут. В одну из вен тыла стопы вводят изотоп в дозе 200—280 МБк. Наложение жгута над лодыжками необходимо для того, чтобы изотоп полностью поступал в глубокую венозную систему через прямые бесклапанные перфорантные вены тыла стопы. Сразу после введения препарата пациент выполняет сгибательно-разгибательные движения в голеностопном суставе при фиксированной пятке с частотой одно движение в секунду, что необходимо для активизации и работы мышечно-венозной помпы голени. Запись прохождения радиофармпрепарата по берцовым венам происходит в течение 60 с со скоростью регистрации один кадр в секунду. Детектор гамма-камеры располагают по задней поверхности голени при исследовании берцового и подколенного сегментов, а для исследования бедренного и подвздошного детектор перемещают в переднюю проекцию. Обработку получаемых данных выполняют с помощью компьютера, оснащенного необходимой аналитической программой. На дисплее компьютера получают изображение всего венозного русла от медиальной лодыжки до нижней полой вены.

Радиофлебографию выполняют в вертикальном положении больного и этот момент является принципиальным, поскольку в положении лежа давление в глубокой и поверхностной венозной системах выравнивается, в связи с чем становится невозможной корректная оценка венозного кровотока по перфорантным венам [3]. В положении пациента стоя при клапанной недостаточности подкожных, глубоких и перфорантных вен выявляют соответствующие рефлюксным потокам крови перемещения изотопа.

Радиофлебография по данной методике на протяжении почти четверти века служила основой как рутинной радионуклидной диагностики хронических заболеваний вен, так и научных исследований в нашей клинике. Вместе с тем к концу прошлого десятилетия, когда собственные клинические наблюдения и опыт ультразвуковой визуализации венозной системы вкупе с данными других исследователей [4—6] позволили взглянуть на перфорантный сброс при ВБ по-иному, стало ясно, что использовавшаяся нами методика радиофлебографии обладает довольно значительным недостатком.

Речь идет об использовании жгута, накладываемого над лодыжками с целью направления по глубоким венам всего изотопа, введенного в поверхностную вену на тыле стопы. Вместе с тем в физиологических условиях кровь из вен стопы, как из глубоких, так и из поверхностных, благодаря тому, что перфорантные вены стопы не имеют клапанов, должна беспрепятственно поступать как в берцовые, так и в большую и/или малую подкожную вены. Наложение же жгута вызывает сдавление подкожных вен, поступление крови по ним на голень полностью прекращается. В результате мы наблюдаем не естественный, физиологичный, кровоток в исследуемом сегменте, а извращенный, деформированный искусственным выключением части путей венозного возврата. По глубокой вене к месту ее слияния с перфорантной веной поступает увеличенный объем крови, в то время как по поверхностной вене к месту отхождения перфоранта кровь практически перестает поступать. Такой дисбаланс не может не вызвать развитие локального градиента давления, кровь начинает перемещаться из зоны, где ее объем больше, в зону, где ее объем меньше. На дисплее мы видим, как запол-

няются изотопом глубокие вены голени, и почти сразу вслед за этим появляется изображение перфорантных (в случае их расширения и несостоятельности) и подкожных сосудов – мы зафиксировали рефлюкс (рис. 1).

Но может ли такая находка иметь клиническое значение? С одной стороны, мы проводим исследование физиологично, т.е. в вертикальном положении пациента при имитации ходьбы. С другой — мы наложили жгут и искусственно перераспределили объемы крови, что никак нельзя назвать физиологичным: никто из наших пациентов в обычной обстановке не ходит, наложив себе жгут над лодыжками. К сожалению, выявленный нами таким образом рефлюкс получен в условно физиологичной ситуации при наблюдении за искусственно деформированным кровотоком, а значит использовать такие данные для решения клинических задач будет некорректно.

Придя к данному выводу, мы вынуждены признать, что изучение функции перфорантных вен с помощью классической методики радиофлебографии не позволит получить достоверных сведений. Необходимо было отказаться от использования жгута. Но в таком случае, если бы мы фиксировали движение изотопа после инъекции его в поверхностную вену тыла стопы, то следовало ожидать, что весь или бóльшая часть болюса препарата «уйдет» проксимально по подкожным венам сразу после начала выполнения пациентом сгибательно-разгибательных движений в голеностопном суставе. Нужно было распределить болюс препарата в венах стопы таким образом, чтобы мы могли фиксировать кровоток, который бы происходил одновременно, без каких-либо внешних препятствий, как по глубоким, так и по поверхностным венам стопы и голени. Решению задачи помогло использование пневматической манжеты. Создаваемое с ее помощью сдавление мягких тканей голени предотвращало смыв радиофармпрепарата в проксимальном направлении по подкожным венам из места его введения, а последующие движения пальцами стопы обеспечивали, благодаря наличию бесклапанных перфорантов, более или менее равномерное распределение болюса в венозной системе стопы. После дефляции манжеты с началом выполнения пациентом сгибаний-разгибаний голеностопного сустава кровь из стопы (а вместе с ней и радиофармпрепарат) начинала беспрепятственное движение, а мы могли зафиксировать максимально приближенный к естественному кровоток.

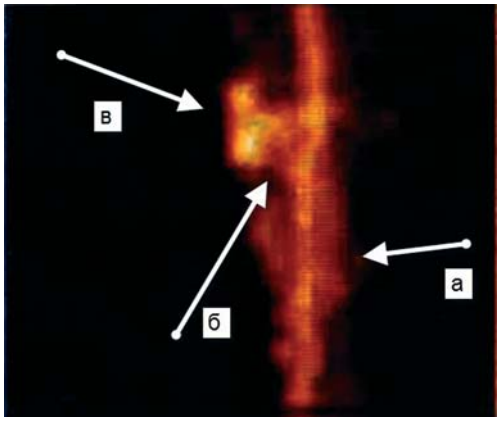

Рис. 1. **Радионуклидная флебограмма пациента с ВБ. Контрастируются глубокие вены голени (а), несостоятельная перфорантная вена (б) и конгломерат варикозно-измененных вен (в).**

Модифицировав таким образом методику радиофлебографии, мы в результате получили весьма впечатляющие данные. У 37 (77%) больных радиофармпрепарат эвакуировался из стопы и голени только по глубоким венам. Перфорантного сброса и соответственно контрастирования подкожных вен не фиксировали. Спустя 5—15 с происходило ретроградное заполнение изотопом большой подкожной вены и лишь затем контрастировались перфоранты, как правило, медиальной группы (Коккетта), по которым кровь поступала в естественном направлении — из поверхностных вен в глубокие, снова включаясь в антеградный кровоток по глубоким венам.

Таким образом, кровоток носил «циркулярный» характер: глубокие вены — несостоятельное сафенофеморальное соустье — несостоятельный ствол большой подкожной вены— варикозно-измененные притоки большой подкожной вены — перфорант — глубокие вены (рис. 2). При этом только кровоток по большой подкожной вене носил патологический, ретроградный характер. Глубокие и перфорантные вены функционировали нормально, обеспечивая дренаж крови.

Лишь у 11 (23%) пациентов при исследовании было выявлено движение крови из глубоких вен в подкожные через несостоятельные перфорантные вены (рефлюкс). При этом, как правило, объем рефлюкса был невелик и изотоп, вышедший в подкожные вены по перфоранту, снова возвращался в глубокое русло вместе с изотопом, поступившим в эту зону с рефлюксным потоком по подкожным венам.

Мы сравнили полученные нами данные о функции контрастированных перфорантов с информацией, предоставленной ультразвуковым сканированием. Действительно, при ультразвуковом исследовании многие вены были расширенными и по ним регистрировалось кратковременное движение крови в момент мышечной систолы, что можно было трактовать как несостоятельность перфоранта. Тем не менее эти сосуды, даже будучи морфологически несостоятельными, продолжали выполнять, согласно данным радиофлебографии, свою дренирующую функцию, исходно заложенную в них природой.

Если сравнивать долю перфорантов, которые были сочтены несостоятельными по данным обоих исследований, то цифры также будут примечательными. При ультразвуковом исследовании было визуализировано всего 148 перфорантных вен, из которых недостаточными признаны 129 (89%). При радиофлебографии контрастированы 77 перфорантов, рефлюкс крови из глубоких вен в подкожные обнаружили только по 19 (25%) сосудам.

Другими словами, можно говорить о том, что несостоятельность перфорантных вен у большинства больных с ВБ существует как анатомический феномен, который выявляют при ультразвуковом исследовании, но не существует как феномен функциональный, что подтверждается данными радиофлебографии.

Полученные результаты подтверждают высказанное нами ранее [1] мнение относительно механизма формирования несостоятельности перфорантов при ВБ. На наш взгляд, она носит вторичный характер — по мере развития и увеличения варикозной трансформации подкожных вен увеличивается объем крови, который должны дренировать связанные с ними перфоранты. Нагрузка объемом

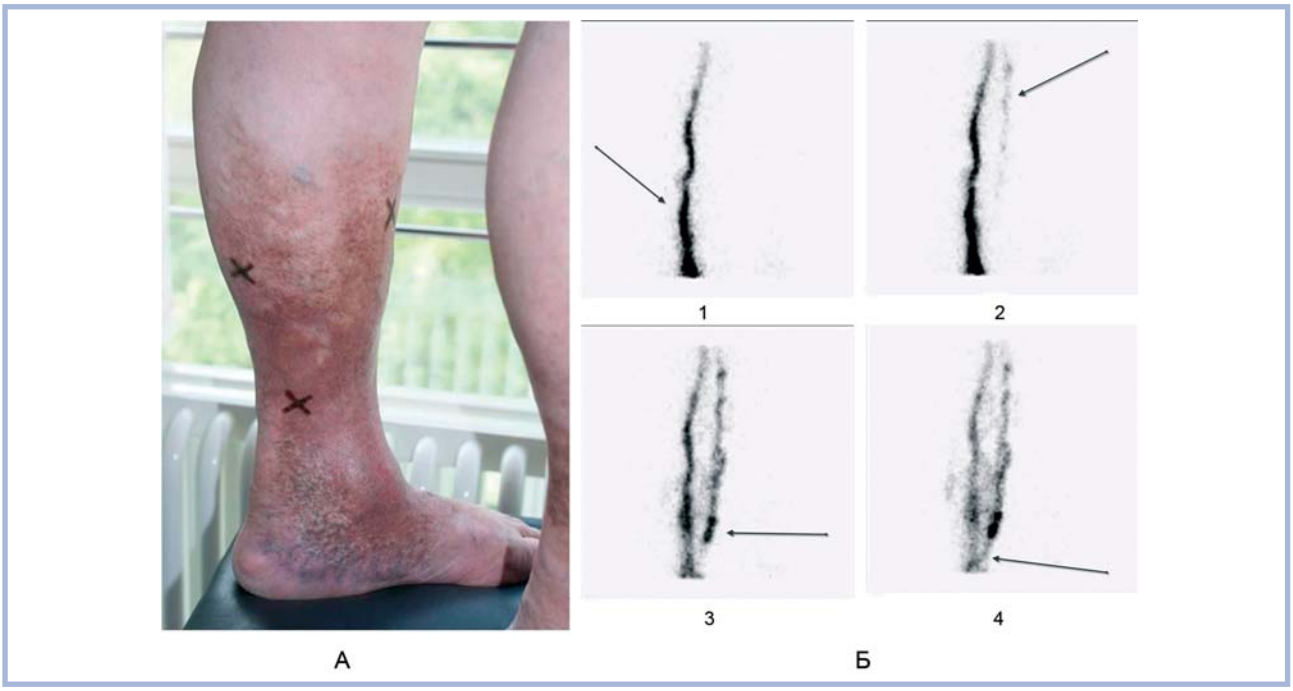

Рис. 2. А — нижняя конечность пациентки (С5) с маркированными при ультразвуковом сканировании местами расположения перфорантных вен. Б — радионуклидные флебограммы этой же пациентки.

1 — 5-я секунда исследования. Визуализируются берцовые вены (стрелка); 2 — 7-я секунда исследования. Начало ретроградного заполнения большой подкожной вены (стрелка); 3 — 14-я секунда исследования. Рефлюксный поток заполнил конгломерат варикозно-измененных притоков большой подкожной вены в нижней трети голени (стрелка); 4 — 18-я секунда исследования. Начало визуализации расширенной перфорантной вены (стрелка), которая обеспечивает дренирование крови из расширенных подкожных вен в глубокие.

приводит к постепенному расширению перфорантов и, как следствие, к формированию их несостоятельности. Тем не менее даже по несостоятельному перфоранту кровоток носит вполне нормальное направление — из подкожных вен в глубокие.

Наше исследование имеет ряд ограничений: мы не изучали особенности функции перфорантных вен у пациентов с ВБ в системе малой подкожной вены, передней добавочной подкожной вены, у пациентов с начальными стадиями заболевания в бассейне большой подкожной вены. Несмотря на то что теоретически и в этих бассейнах кровоток должен носить сходный характер, полученные нами данные пока нельзя полностью экстраполировать на таких пациентов. Следует оговориться, что мы также не проводили обследование пациентов с посттромботической болезнью, венозная система которых функционирует совершенно по иным законам, и изучение роли перфорантных вен у них с помощью модифицированной методики радиофлебографии мы планируем в ближайшем будущем.

Выводы

1. Модифицированная методика радиофлебографии, выполняемая с помощью пневматической манжеты, обеспечивает оценку естественного кровотока в максимально приближенных к физиологическим условиям.

2. У большинства пациентов с ВБ перфорантный рефлюкс отсутствует. Даже несостоятельные (по данным ультразвукового сканирования) перфорантные вены при физической нагрузке продолжают выполнять свою естественную дренирующую функцию.

Конфликт интересов отсутствует.

Участие авторов:
Концепция и дизайн исследования: И.З., А.В.К., А.И.К.
Сбор и обработка материала: И.З., А.В.К., А.Я.
Статистическая обработка данных: —
Написание текста: И.З., А.Я.
Редактирование: И.З., А.В.К., А.И.К.

ЛИТЕРАТУРА

1. *Золотухин И.А., Богачев В.Ю., Кузнецов А.Н., Кириенко А.И.* Недостаточность перфорантных вен: критерии и частота выявления. Флебология 2008;2:1:21—26.
2. *Каралкин А.В., Гаврилов С.Г.* Радионуклидная диагностика в хирургии хронической венозной недостаточности. Монография. М 2003;74.
3. *Савельев В.С., Думпе Э.П., Яблоков Е.Г.* Болезни магистральных вен. М: Медицина 1972;440.
4. *Padberg F.T.Jr., Pappas P.J., Araki C.T. et al.* Hemodynamic and clinical improvement after superficial vein ablation in primary combined venous insufficiency with ulceration. J Vasc Surg 1996;24:711—718.
5. *Fitridge R.A., Dunlop C., Raptis S. et al.* A prospective randomized trial evaluating the hemodynamic role of incompetent calf perforating veins. Aust N Z J Surg 1999;69:3:214—216.
6. *Danielsson G., Eklof B., Kistner R.L.* What is the role of incompetent perforator veins in chronic venous disease? Aust N Z J Surg 2001;71:2:114—116.