Эндоскопическая хирургия
2022, т. 28, №6, с. 45–52
https://doi.org/10.17116/endoskop20222806145

Endoscopic Surgery =
Endoskopicheskaya khirurgiya 2022, vol. 28, no 6, pp. 45–52
https://doi.org/10.17116/endoskop20222806145

Проблемы «управляемости» гемостаза при хирургических вмешательствах у пациентов с ингибиторной формой гемофилии

© С.А. ШУТОВ[1], К.И. ДАНИШЯН[1], Н.В. ПРАСОЛОВ[1], Н.И. ЗОЗУЛЯ[1], Т.Ю. ПОЛЯНСКАЯ[1], Е.А. КИЦЕНКО[2]

[1]ФГБУ «Национальный медицинский исследовательский центр гематологии» Минздрава России, Москва, Россия;
[2]ФБГНУ «Российский научный центр хирургии им. акад. Б.В. Петровского», Москва, Россия

Резюме

Обоснование. Наличие ингибиторов к факторам свертывания крови осложняет течение заболевания у 15—32% больных гемофилией. Любое оперативное вмешательство у пациентов этой группы сопряжено с высоким риском развития тяжелых геморрагических осложнений как во время операции, так и в послеоперационном периоде, что требует обеспечения надежного гемостаза и четкого лабораторного контроля эффективности проводимой гемостатической терапии.

Цель исследования. Обозначить проблемы обеспечения гемостаза при выполнении хирургического вмешательства у больных ингибиторной формой гемофилии.

Материал и методы. Осуществлен анализ 5 хирургических вмешательств у больных с ингибиторной формой гемофилии. Все операции проведены в ФГБУ НМИЦ гематологии в 2016—2020 гг. Медиана возраста составила 46 лет. Все хирургические вмешательства выполнены на органах брюшной полости: 4 операции с использованием лапароскопического доступа (1 холецистэктомия, 2 герниопластики, 1 уретеролитотомия) и 1 «открытое» оперативное вмешательство — герниопластика. Гемостатическая терапия осуществлялась препаратами антиингибиторного коагулянтного комплекса и rFVIIa.

Результаты. Осложнения в послеоперационном периоде зафиксированы у 4 больных: у 3 были геморрагические осложнения, у 1 — тромботические. Геморрагические осложнения наблюдались в 1-е сутки после операции и требовали коррекции гемостатической терапии. Решающим фактором критического тромбоза селезеночной артерии одного из пациентов явилось повышение коагуляционного потенциала крови при введении rFVIIa на фоне истощения фибринолитической системы (удлинение XIIa-зависимого фибринолиза с 25 до 75 мин) и снижения концентрации антитромбина III, участвующего в инактивации FVIIa, до 81%.

Заключение. Применение стандартных протоколов гемостатической терапии не обеспечивает надежного и безопасного гемостаза при ингибиторной форме гемофилии. При назначении гемостатической терапии больным гемофилией необходимо учитывать индивидуальные характеристики каждого конкретного пациента: компенсаторные механизмы свертывающей системы, сочетанную патологию, изменение клинической ситуации. Для персонализированного подбора схемы гемостатической терапии и контроля системы гемостаза в реальных физиологических условиях необходимо до хирургического вмешательства и на протяжении периоперационного периода оценивать результаты всех возможных гемостазиологических тестов, как общепринятых, так и интегральных, для снижения риска развития геморрагических и тромботических осложнений.

Ключевые слова: *ингибиторная форма гемофилии, геморрагические осложнения, острый артериальный тромбоз, инфаркт селезенки, тромбоэластография.*

ИНФОРМАЦИЯ ОБ АВТОРАХ:
Шутов С.А. — https://orcid.org/0000-0002-5347-2947; eLibrary SPIN: 8698-8529; Author ID: 163127
Данишян К.И. — https://orcid.org/0000-0003-3662-9751; eLibrary SPIN: 1455-9787; Author ID: 716869
Прасолов Н.В. — https://orcid.org/0000-0001-6283-3474; eLibrary SPIN: 3488-6042; Author ID: 414510
Зозуля Н.И. — https://orcid.org/0000-0001-7074-0926; eLibrary SPIN: 4480-5590; Author ID: 327653
Полянская Т.Ю. — https://orcid.org/0000-0002-4143-3094; eLibrary SPIN: 2780-8122; Author ID: 575957
Киценко Е.А. — https://orcid.org/0000-0002-8268-3129; eLibrary SPIN: 1977-0640; Author ID: 343266
Автор, ответственный за переписку: Шутов С.А. — e-mail: oktava08@mail.ru

КАК ЦИТИРОВАТЬ:
Шутов С.А., Данишян К.И., Прасолов Н.В., Зозуля Н.И., Полянская Т.Ю., Киценко Е.А. Проблемы «управляемости» гемостаза при хирургических вмешательствах у пациентов с ингибиторной формой гемофилии. *Эндоскопическая хирургия.* 2022;28(6):45–52. https://doi.org/10.17116/endoskop20222806145

Aspects of hemostasis controllability in patients with inhibitory hemophilia during surgery

© S.A. SHUTOV[1], K.I. DANISHYAN[1], N.V. PRASOLOV[1], N.I. ZOZULYA[1], T.YU. POLYANSKAYA[1], E.A. KITSENKO[2]

[1]National Research Center for Hematology, Moscow, Russia;
[2]Petrovsky National Research Centre of Surgery, Moscow, Russia

Abstract

Background. The presence of blood coagulation factors inhibitors complicates the course of the disease in 15—32% of patients with hemophilia. Any surgical intervention in these patients is associated with a high risk of severe hemorrhagic complications both during surgery and in postoperative period, which requires reliable hemostasis and clear laboratory monitoring of the effectiveness of hemostatic therapy.

Objective. The purpose of the presented observation is to identify the problems of ensuring hemostasis during surgical interventions in patients with an inhibitory form of hemophilia.

Material and methods. The analysis of 5 surgical interventions in patients with inhibitory form of hemophilia was carried out. The operations were performed at the National Medical Research Center for Hematology in the period 2016—2020. The median age is 46 years. All interventions were performed on the abdominal organs: 4 operations using laparoscopic access (1 cholecystectomy, 2 hernioplasty, 1 ureterolithotomy) and 1 hernioplasty. Hemostatic therapy was carried out by AICC and rFVIIa.

Results. Complications in the postoperative period were recorded in 4 cases — in three patients — hemorrhagic complications, in 1 patient — thrombotic. Hemorrhagic complications were observed on the first day after surgery and required correction of hemostatic therapy. The decisive factor in the critical thrombosis of the splenic artery of one of the patients was an increase in the blood coagulation potential with the introduction of rFVIIa against the background of depletion of the fibrinolytic system (prolongation of XIIa-dependent fibrinolysis from 25 to 75 minutes) and a decrease in the concentration of antithrombin III involved in FVIIa inactivation, up to 81%.

Conclusion. The use of standard hemostatic therapy protocols does not provide reliable and safe hemostasis in the inhibitory form of hemophilia. When prescribing hemostatic therapy for patients with hemophilia, it is necessary to take into account individual characteristics of each patient: compensatory mechanisms of the coagulation system, comorbid pathology, changes in the clinical situation. For personalized selection of a hemostatic therapy regimen and control of the hemostatic system under real physiological conditions, it is necessary to evaluate the results of all possible hemostasiological tests, both routine and integral, before surgery and during perioperative period to reduce the risk of hemorrhagic and thrombotic complications.

Keywords: *inhibitory form of hemophilia, hemorrhagic complications, acute arterial thrombosis, splenic infarction, thromboelastography.*

INFORMATION ABOUT THE AUTHORS:
Shutov S.A. — https://orcid.org/0000-0002-5347-2947; eLibrary SPIN: 8698-8529; Author ID: 163127
Danishyan K.I. — https://orcid.org/0000-0003-3662-9751; eLibrary SPIN: 1455-9787; Author ID: 716869
Prasolov N.V. — https://orcid.org/0000-0001-6283-3474; eLibrary SPIN: 3488-6042; Author ID: 414510
Zozulya N.I. — https://orcid.org/0000-0001-7074-0926; eLibrary SPIN: 4480-5590; Author ID: 327653
Polyanskaya T.Yu. — https://orcid.org/0000-0002-4143-3094; eLibrary SPIN: 2780-8122; Author ID: 575957
Kitsenko E.A. — https://orcid.org/0000-0002-8268-3129; eLibrary SPIN: 1977-0640; Author ID: 343266
Corresponding author: Shutov S.A. — e-mail: oktava08@mail.ru

TO CITE THIS ARTICLE:
Shutov SA, Danishyan KI, Prasolov NV, Zozulya NI, Polyanskaya TYu, Kitsenko EA. Aspects of hemostasis controllability in patients with inhibitory hemophilia during surgery. *Endoscopic Surgery = Endoskopicheskaya khirurgiya.* 2022;28(6):45–52. (In Russ.).
https://doi.org/10.17116/endoskop20222806145

Введение

Гемофилия — одно из наиболее часто встречающихся наследственных, сцепленных с полом заболеваний, основной характеристикой которого является нарушение плазменного звена гемостаза. Распространенность заболевания составляет 10—14 больных на 100 тыс. мужчин [1, 2]. Возможность эффективного повышения коагуляционного потенциала крови, основанная на применении современных гемостатических препаратов, значительно снижает риск оперативного вмешательства. При этом введение дефицитных факторов свертывания больным гемофилией не переводит их в разряд «обычных» пациентов. По данным ряда авторов, частота развития послеоперационных осложнений геморрагического характера при плановых операциях у больных гемофилией колеблется от 25 до 32% от числа всех послеоперационных осложнений [3, 4]. Использование концентрированных препаратов факторов свертывания коренным образом изменило возможности хирургического лечения больных гемофилией. Однако применение

препаратов данной группы может вызывать образование аутоантител (ингибиторов) к FVIII, реже к FIX [5]. При ингибиторной форме гемофилии используют лекарственные средства с шунтирующим механизмом действия — антиингибиторный коагулянтный комплекс (АИКК) и рекомбинантный активированный FVII (rFVIIa) [6]. Активация процесса свертывания при их введении осуществляется в обход внутреннего теназного комплекса (FVIIIa + FIXa). Их использование в ряде случаев приводит к тромботическим осложнениям — частота тромбозов составляет от 4 до 8,4 на 100 тыс. инфузий при применении АИКК и 3,75 на 100 тыс. при применении rFVIIa [7].

Цель представленного наблюдения — показать значимость персонализированного подхода к проведению гемостатической терапии при выполнении хирургического вмешательства у больных с ингибиторной формой гемофилии.

Материал и методы

В исследование включены 5 случаев хирургических вмешательств, выполненных в ФГБУ НМИЦ гематологии у больных с ингибиторной формой гемофилии в 2016—2020 гг. Медиана возраста пациентов составила 46 лет. Все операции выполнены на органах брюшной полости: 4 вмешательства с использованием лапароскопического доступа (1 холецистэктомия, 2 герниопластики, 1 уретеролитотомия) и 1 «открытая» операция — герниопластика. Структура хирургических вмешательств представлена в **таблице**. Гемостатическая терапия проводилась препаратами АИКК и rFVIIa. Анестезиологическим пособием при всех оперативных вмешательствах был эндотрахеальный наркоз. Для объективной оценки гемостатического потенциала крови, помимо стандартных коагулологических тестов, мы использовали тромбоэластографию — ТЭГ (аппарат TEG 5000, «Haemonetics», США), позволяющую оценивать параметры системного гемостаза в реальном времени **(рис. 1)**.

Осложнения в послеоперационном периоде зафиксированы у 4 больных: у 3 отмечены геморрагические осложнения, у 1 — тромботические. Геморрагические осложнения наблюдались в 1-е сутки после операции и требовали коррекции гемостатической терапии.

Геморрагические осложнения во всех случаях имели сходный характер — предбрюшинные и забрюшинные гематомы в проекции операционной раны **(рис. 2)**.

Тромботическое осложнение зафиксировано в 1 случае — критический тромбоз селезеночной артерии. Была проведена смена гемостатической терапии с АИКК на rFVIIa (эптаког-альфа активированный) в дозе 120 мкг/кг каждые 3 ч, интервал между последним введением АИКК и первым введением rFVIIa составлял 12 ч. После четвертого введения rFVIIa отмечено развитие у пациента клинической картины острого живота: абдоминальный болевой синдром, симптомы раздражения брюшины. Согласно данным компьютерной томографии (КТ) брюшной полости, диагностирован артериальный тромбоз — как в основном стволе, так и в ветвях селезеночной артерии отмечено появление тромботических масс (в проксимальном отделе артерии — на 5 и 30 мм дистальнее деления чревного ствола, протяженностью до 10 мм, с сужением просвета почти до 50%; в ветвях на уровне ворот и дистальнее этого уровня — с окклюзией просвета части артерий) с развитием обширных инфарктов в селезенке. Кроме того, зафиксировано наличие пристеночных тромботических масс в аорте (на уровне ножек диафрагмы по левой стенке, толщиной до 4 мм, протяженностью 7 мм и каудальнее правой почечной артерии на 27 мм по правой стенке, толщиной до 4,5 мм, протяженностью >10 мм) **(рис. 3)**. Коагулограмма: АЧТВ 149 с, протромбиновый индекс 74%, концентрация фибриногена 2,94 г/л, антитромбин III 81%, XIIa-зависимый фибринолиз 75 мин, FVIII 1,0%.

Отменена гемостатическая терапия, осуществлялся динамический контроль клинической картины и ТЭГ. Болевой синдром регрессировал через 6 ч. По данным ТЭГ, гиперкоагуляция сохранялась через 7 ч после последнего введения rFVIIa в дозе 120 мкг/кг **(рис. 4)**.

Гемостатическая терапия в последующие сутки не проводилась, кровотечение не зафиксировано. На 8-е сутки после остро развившегося тромбоза отмечена положительная динамика по данным УЗИ: диаметр чревного ствола 8—9 мм, просвет анэхогенный, в начальном отделе селезеночной артерии тромб не визуализируется, на видимом протяжении просвет сосуда анэхогенный, признаков нарушения кровотока нет; количественные показатели артериального кровотока в области ворот селезенки нормальные (систолическая скорость кровотока (СКК) 73 см/с, индекс резистентности (ИР) 0, 62), систолические пики острые, вдоль всей дорсальной поверхности селезенки лоцируются признаки ишемии в субкапсулярной зоне, распространенные на разную глубину (максимальный очаг ишемии примерно 40×30 мм в средней части), структура центральной части селезенки умеренно неоднородная со слабыми колебаниями эхогенности **(рис. 5)**.

Имелось формирование фиброза части селезенки. На 10-е сутки после развития тромбоза пациент был выписан в удовлетворительном состоянии.

Обсуждение

При ингибиторной форме гемофилии кровотечения часто приобретают неконтролируемый характер, и обеспечение гемостаза является достаточно сложной задачей. Сложность подбора гемостатической терапии обусловлена как особенностями медикаментозного лечения пациентов с гемофилией,

Структура хирургических вмешательств у больных с ингибиторной формой гемофилии (*n*=5)

Structure of surgical interventions in patients with inhibitory form of hemophilia (*n*=5)

Номер больного	Возраст, годы	Диагноз	Операция	Осложнения	Терапия
1	35	Паховая грыжа	Грыжесечение	Кровотечение	rFVIIa
2	43	Мочекаменная болезнь	Уретеролитотомия	Кровотечение	rFVIIa
3	57	Хронический калькулезный холецистит, паховая грыжа	Холецистэктомия, грыжесечение	Нет	rFVIIa
4	47	Паховая грыжа	Грыжесечение	Кровотечение	АИКК
5	48	Паховая грыжа	Грыжесечение	Тромбоз	rFVIIa

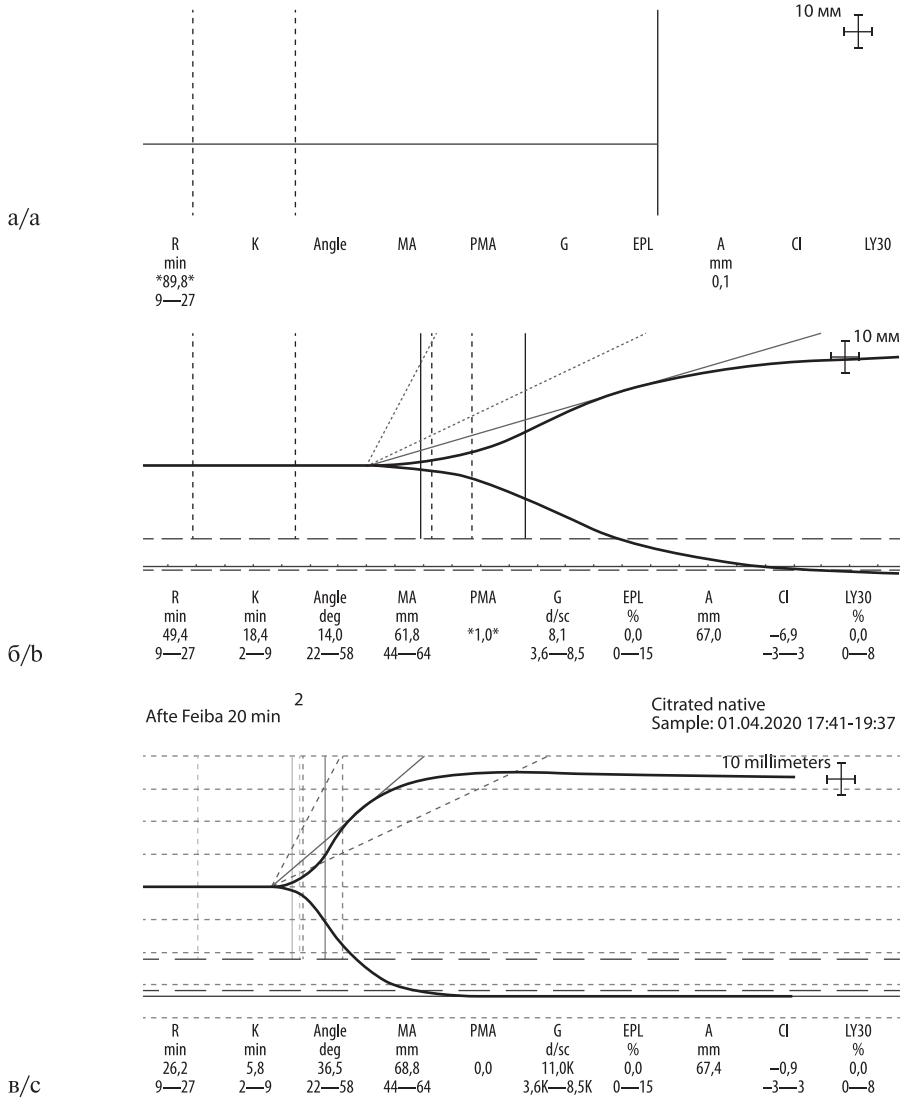

***Рис. 1.* Варианты тромбоэластограмм.**

а — характерная для пациентов с наличием ингибитора к FVIII, отсутствие формирования сгустка в течение >89 мин; б — через 2,5 ч после введения rFVIIa в дозе 7,2 мг: постепенное уменьшение гемостатического эффекта rFVIIa — увеличение временных интервалов образования сгустка (R, K) и скорости образования сгустка (угол α), параметр MA (максимальная амплитуда) без динамики, ориентир для определения интервала для введения следующей дозы rFVIIa; в — через 20 мин после введения АИКК в дозе 140 ед/кг.

***Fig. 1.* Variants of thromboelastograms.**

a — characteristic for patients with the presence of an inhibitor to FVIII, the absence of clot formation for more than 89 minutes; b — 2.5 hours after the administration of rFVIIa at a dose of 7.2 mg: a gradual decrease in the hemostatic effect of rFVIIa — an increase in the time intervals for clot formation (R, K) and the rate of clot formation (angle α), the MA parameter without dynamics, a guideline for determining the interval for administering the next dose of rFVIIa; c — 20 minutes after administration of AICC at a dose of 140 units/kg.

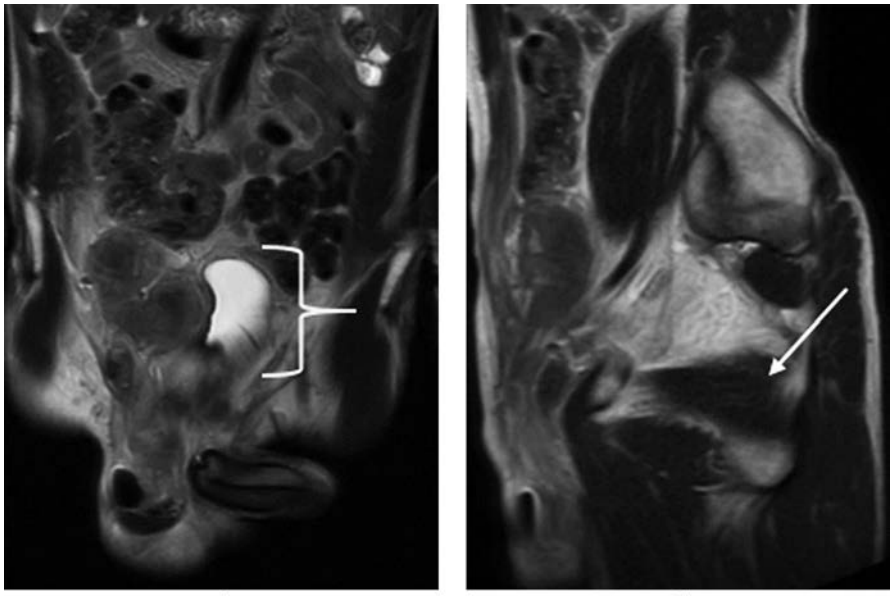

Рис. 2. **Больной *Ф.* Гематома в проекции операционной раны, МРТ Т2-взвешенные изображения.**
а — фронтальная проекция: в правой подвздошной области дополнительное жидкостное образование с продуктами распада гемоглобина, компримирующее стенку мочевого пузыря и распространяющееся через пупартову связку в полость мошонки; грыжевой мешок с элементами геморрагического пропитывания, указан фигурной скобкой; б — сагиттальная проекция: переход дополнительного образования из полости малого таза в мошонку, указан стрелкой.

Fig. 2. **Patient *F.* Hematoma in the projection of the surgical wound, MRI T2-weighted images.**
a — frontal projection: in the right iliac region, an additional liquid formation with hemoglobin breakdown products, compressing the bladder wall and spreading through the pupart ligament into the scrotal cavity; hernial sac with elements of hemorrhagic impregnation, indicated by a curly bracket; b — sagittal projection: transition of an additional formation from the pelvic cavity to the scrotum, indicated by an arrow.

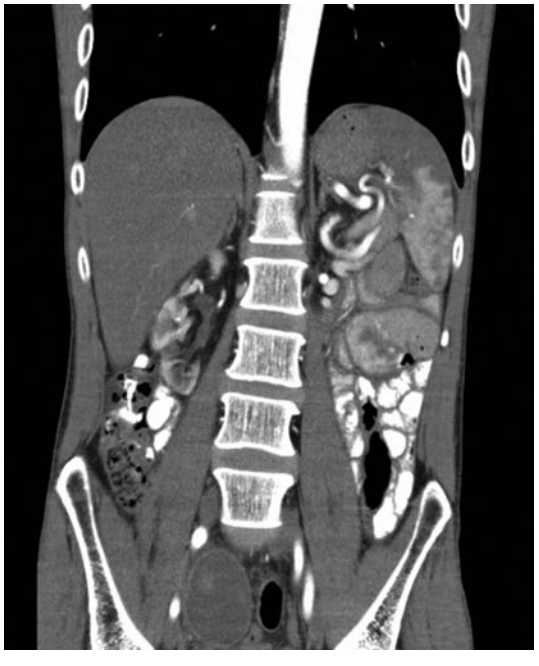

Рис. 3. **Тромбы селезеночной артерии.**
Fig. 3. **Thrombi of the splenic artery.**

так и трудностью мониторинга его эффективности. О том, что эта проблема далека от разрешения, свидетельствует значительное количество послеоперационных геморрагических осложнений, которые возникают при плановых хирургических вмешательствах, выполненных в специализированных медицинских центрах [8]. Следует отметить, что тромботические осложнения, в наибольшей степени обусловленные интенсивным применением средств гемостатической терапии, прежде всего, шунтирующих препаратов, несколько в меньшей — хирургическими вмешательствами, возрастными изменениями и сопутствующими заболеваниями, длительным использованием центральных венозных катетеров, встречаются редко [2]. Так, частота венозных тромбозов составляет 1 на 27 тыс. у больных гемофилией, в то время как среди мужчин в обычной популяции — 1 на 1000—2000 [9]. В нашем исследовании зафиксирован первый случай критического тромбоза одной из ветвей брюшной аорты у больного с ингибиторной формой гемофилии.

По данным литературы, наиболее часто в общей популяции встречается артериальная тромботическая брыжеечная ишемия, составляющая около 30% всех ишемических событий в области ветвей брюш-

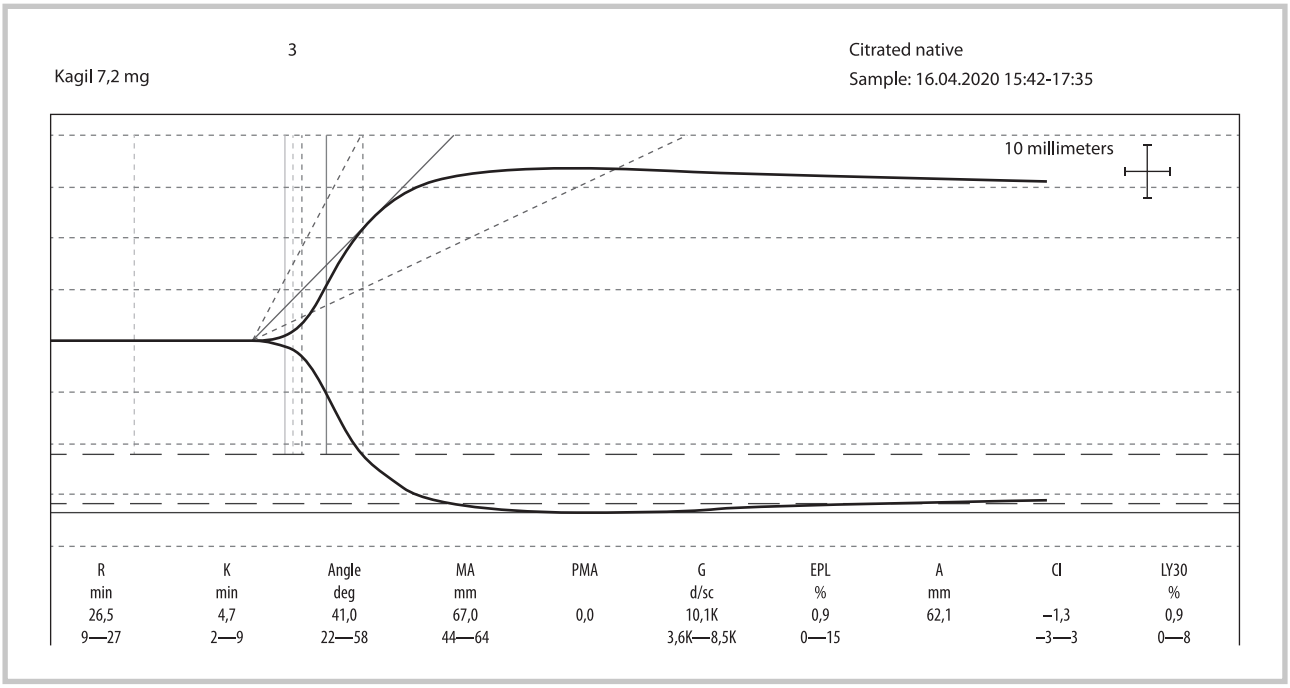

Рис. 4. **Тромбоэластограмма через 7 ч после введения rFVIIa в дозе 7,2 мг.**

Fig. 4. **Thromboelastogram 7 hours after administration of rFVIIa at a dose of 7.2 mg.**

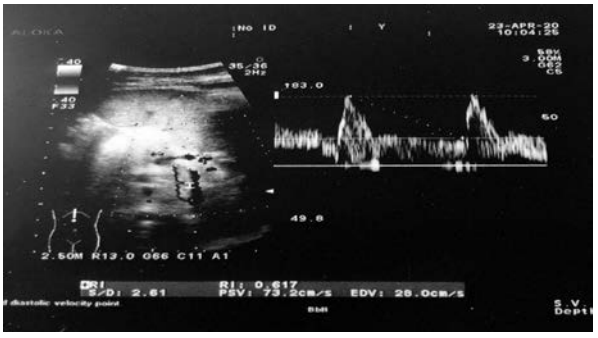

Рис. 5. **Ультразвуковая картина восстановления кровотока по селезеночной артерии и формирования очагов фиброза.**

Fig. 5. **Ultrasound picture of the restoration of blood flow in the splenic artery and the formation of foci of fibrosis.**

ной аорты. Имеются описания единичных случаев острого тромбоза селезеночной артерии, приводящего к образованию инфаркта селезенки. Большинство таких инфарктов встречается у пациентов с онкологической патологией. Данное состояние является смертельным, срок жизни зарегистрированных пациентов варьирует от 1 до 30 дней. Развитию артериального тромбоза способствуют такие факторы, как атеросклероз сосудов, нарушение ритма сердца, длительный прием глюкокортикостероидов, аномалии развития артерий, компрессия сосудов, гепатит С [10, 11].

В ретроспективном (за 14 лет) исследовании P. Vaideeswar и соавт. [10] по аорто-артериальным тромбозам, не связанным с наличием атеросклероза и аневризм, показано, что в 46,5% случаев тромбоз наблюдался в брюшной аорте и ее ветвях, и основной его причиной служило повышение гиперкоагуляционного потенциала крови. L. Taglietti и соавт. [12] описан случай острого тромбоза (без аневризмы и атеросклероза) у женщины с дефицитом протеина S. Большинство авторов в качестве факторов риска венозного тромбоза указывают лейденскую мутацию фактора V, гена протромбина, дефицит протеинов С, S и антитромбина III; факторов риска артериального тромбоза — повышение уровня С-реактивного белка и гомоцистеина. Антифосфолипидный синдром служит фактором риска как венозного, так и артериального тромбоза [12].

У больных гемофилией наиболее частой причиной тромботических осложнений является терапия факторами свертывания крови, приводящая к гиперкоагуляции. Для лечения тромботических осложнений у больных гемофилией в большинстве случаев применялись назначение антикоагулянтов (низкомолекулярный или нефракционированный гепарин) и отмена или уменьшение дозы концентрата дефицитного фактора [2, 9, 13—15]. Нами ранее опубликованы результаты собственного исследования, посвященного вопросам персонализированного подбора гемостатической терапии, основанного не только на показателях плазменной активности фактора свертывания, но и на результатах интегральных тестов — ТЭГ и ТД (тромбодинамика) [14]. Метод ТЭГ позволяет в ходе

оперативных вмешательств у пациентов с тяжелыми нарушениями гемостаза оценить все звенья свертывающей системы крови [7, 16]. На основании интегральных данных о времени и скорости образования сгустка, его плотности и динамики растворения в процессе фибринолиза можно оценить исходное состояние системы гемостаза, эффективность проводимой гемостатической терапии, а также рассчитать временны́е интервалы введения концентратов факторов свертывания в соответствии со снижением их гемостатической активности. Кроме того, есть сообщение Г.М. Галстян и соавт. [2] о методе управляемой естественной гипокоагуляции, заключающемся в уменьшении фактора свертывания до степени, поддерживающей у больного безопасный уровень гипокоагуляции.

На примере представленных в настоящем исследовании клинических случаев продемонстрирована «неуправляемость» гемостаза в периоперационном периоде при ингибиторной форме гемофилии. Общепринятая универсальная тактика подбора гемостатической терапии не обеспечивает поддержания у пациента стабильного и безопасного гемостаза. Кроме того, не устраняется риск возникновения тромботических осложнений, реализовавшийся развитием тромбоза селезеночной артерии у пациента *Ф.* Решающим фактором развития критического тромбоза у данного пациента явилось повышение коагуляционного потенциала крови при введении rFVIIa на фоне истощения фибринолитической системы (удлинение XIIa-зависимого фибринолиза с 25 до 75 мин) и снижения уровня антитромбина III, участвующего в инактивации FVIIa, до 81%. Возможной причиной истощения системы фибринолиза пациента *Ф.* было сочетание острого воспалительного процесса в полости рта и обширной забрюшинной гематомы. Вероятной причиной снижения антитромбина III служило наличие хронического вирусного гепатита С (HCV+, RNA-HCV 4 920 000 мед/мл). Длительность периода гиперкоагуляции после введения стандартной дозы rFVIIa значительно превышала период его полувыведения ($T_{1/2}$), необходимости в продолжении гемостатической терапии не было. Кроме того, целесообразно было изначально принимать во внимание относительно высокую прокоагулянтную активность FVIII (4,4%) при достаточно низком титре ингибитора (2,7 БЕ).

Известно, что rFVIIa инициирует тромбообразование с участием тканевого фактора преимущественно в зоне повреждения сосуда, данный процесс не носит системного характера. В представленном случае не были достоверно зафиксированы атеросклеротическое и аневризматическое поражение селезеночной артерии, аномалия строения или опухолевая компрессия. Нарушений ритма сердца также не обнаружено. Одной из причин формирования тромба именно в просвете селезеночной артерии (самой крупной из ветвей чревного ствола) является сдавление указанной артерии забрюшинной гематомой, что привело к локальному нарушению реологии крови.

Заключение

При назначении гемостатической терапии больным гемофилией необходимо учитывать индивидуальные характеристики каждого конкретного пациента: компенсаторные механизмы свертывающей системы, сопутствующие заболевания, изменение клинической ситуации, прием лекарственных препаратов. Проведенные нами ранее исследования показали, что система гемостаза может нормально функционировать (стационарная скорость роста сгустка будет оставаться в пределах своих физиологических значений) даже при дефиците (в диапазоне 5—30% от нормы) активности факторов свертывания у больных гемофилией без ингибитора.

Для персонализированного подбора схемы гемостатической терапии (дозы и кратности введения препаратов), а также контроля системы гемостаза в реальных физиологических условиях необходимо до хирургического вмешательства и на протяжении периоперационного периода оценивать результаты всех возможных гемостазиологических тестов, как общепринятых (хронометрические показатели, прокоагулянтная активность факторов свертывания, фармакокинетика), так и интегральных (тромбоэластография, тромбодинамика). Проведение комплексного мониторинга повысит безопасность хирургического вмешательства у больных гемофилией и сведет к минимуму риск возникновения геморрагических и тромботических осложнений.

Участие авторов:
Концепция и дизайн исследования — С.А. Шутов
Сбор и обработка материала — С.А. Шутов, К.И. Данишян, Н.В. Прасолов, Н.И. Зозуля, Т.Ю. Полянская, Е.А. Киценко
Написание текста — С.А. Шутов
Редактирование — С.А. Шутов, К.И. Данишян, Н.В. Прасолов, Н.И. Зозуля, Т.Ю. Полянская, Е.А. Киценко

Авторы заявляют об отсутствии конфликта интересов.

Participation of authors:
Concept and design of the study — S.A. Shutov
Data collection and processing — S.A. Shutov, K.I. Danishyan, N.V. Prasolov, N.I. Zozulya, T.Yu. Polyanskaya, E.A. Kitsenko
Text writing — S.A. Shutov
Editing — S.A. Shutov, K.I. Danishyan, N.V. Prasolov, N.I. Zozulya, T.Yu. Polyanskaya, E.A. Kitsenko

The authors declare no conflicts of interest.

ЛИТЕРАТУРА/REFERENCES

1. Галявич А.С., Стекольщикова Н.Ю., Касимова Р.А., Мухамедназарова Ф.И. Инфаркт миокарда и гемофилия. *Российский кардиологический журнал*. 2016;3:117-119.
Galyavich AS, Stekolshchikova NYu, Kasimova RA, Mukhamednazarova FI. Myocardial infarction and hemophilia. *Rossiskii Kardiologicheskii zhurnal*. 2016;3:117-119. (In Russ.).
https://doi.org/10.15829/1560-4071-2016-3-117-119
2. Галстян Г.М., Полеводова О.А., Гавриш А.Ю., Полянская Т.Ю., Зоренко В.Ю., Сампиев М.С., Бирюкова Л.С., Модел С.В., Горгидзе Л.А., Савченко В.Г. Тромботические осложнения у больных гемофилией. *Терапевтический архив*. 2017;7:76-84.
Galstyan GM, Polevodova OA, Gavrish AYu, Polyanskaya TYu, Zorenko VYu, Sampiev MS, Biryukova LS, Model SV, Gorgidze LA, Savchenko VG. Thrombotic events in patients with hemophilia. *Terapevticheskiy arkhiv*. 2017;7:76-84. (In Russ.).
https://doi.org/10.17116/terarkh201789776-84
3. Négrier C, Lienhart A, Numerof R, Stephens D, Wong WY, Baghaei F, Yee TT. SURgical interventions with FEIBA (SURF): international registry of surgery in haemophilia patients with inhibitory antibodies. *Haemophilia*. 2013;19(3):143-150.
https://doi.org/10.1111/hae.12080
4. Ju H, Jang H, Park Y. The efficacy of bypassing agents in surgery of hemophilia patients with inhibitors. *Blood Res.* 2015;50(3):173.
https://doi.org/10.5045/br.2015.50.3.173
5. Berntorp E. Differential response to bypassing agents complicates treatment in patients with haemophilia and inhibitors. *Haemophilia*. 2009;15(1):3-10.
https://doi.org/10.1111/j.1365-2516.2008.01931.x
6. Valentino L, Cooper D, Goldstein B. Surgical Experience with rFVIIa (NovoSeven) in congenital haemophilia A and B patients with inhibitors to factors VIII or IX. *Haemophilia*. 2011;17(4):579-589.
https://doi.org/10.1111/j.1365-2516.2010.02460.x
7. Галстян Г.М., Полеводова О.А., Яковлева Е.В., Щекина А.Е. Применение ротационной тромбоэластометрии для диагностики дефицита факторов свертывания и контроля гемостатической терапии у больных наследственными коагулопатиями. *Гематология и трансфузиология*. 2019;64(3):297-316.
Galstyan GM, Polevodova OA, Yakovleva EV, Shchekina AE. Rotation thromboelastometry for the diagnosis of factor deficiency and management of the hemostatic therapy in patients with inherited coagulation disorders. *Gematologiya i transfuziologiya*. 2019;64(3):297-316. (In Russ.).
https://doi.org/10.35754/0234-5730-2019-64-3-297-316
8. Hermans C, Altisent C, Batorova A, Chambost H, De Moerloose P, Karafoulidou A. et al. Replacement therapy for invasive procedures in patients with haemophilia: literature review, European survey and recommendations. *Haemophilia*. 2009;15:639-658.
https://doi.org/10.1111/j.1365-2516.2008.01950.x
9. Ehrlich HJ, Henzl MJ, Gomperts ED. Safety of factor VIII inhibitor bypass activity (FEIBA): 10-year compilation of thrombotic adverse events. *Haemophilia*. 2002;8:83-90.
https://doi.org/10.1046/j.1365-2516.2002.00532.x
10. Vaideeswar P, Deshpande JR. Non-atherosclerotic aorto-arterial thrombosis: A study of 30 cases at autopsy. *J Postgrad Med*. 2001;47(1):8-14. PMID: 11590283.
11. Cervera R, Serrano R, Pons-Estel GJ, Ceberio-Hualde L, Shoenfeld Y, de Ramón E, Buonaiuto V, Jacobsen S, Zeher MM, Tarr T, Tincani A, Taglietti M, Theodossiades G, Nomikou E, Galeazzi M, Bellisai F, Meroni PL, Derksen RH, de Groot PG, Baleva M, Mosca M, Bombardieri S, Houssiau F, Gris JC, Quéré I, Hachulla E, Vasconcelos C, Fernández-Nebro A, Haro M, Amoura Z, Miyara M, Tektonidou M, Espinosa G, Bertolaccini ML, Khamashta MA; Euro-Phospholipid Project Group (European Forum on Antiphospholipid Antibodies). Morbidity and mortality in the antiphospholipid syndrome during a 10-year period: a multicentre prospective study of 1000 patients. *Ann Rheum Dis*. 2015;74(6):1011-1018.
https://doi.org/10.1136/annrheumdis-2013-204838
12. Taglietti L, Pontoglio S, Di Flumeri G, Vettoretto PREN, Ghilardi G, Barozzi G, Poiatti R, Giovanetti M. Acute thrombosis of abdominal aorta and hypercoagulable disorders. *Int Angiol*. 2008;27(2):157-165.
13. Perez Botero J, Spoon DB, Patnaik MS, Ashrani AA, Trousdale RT, Pruthi RK. Incidence of symptomatic venous thromboembolism in patients with hemophilia undergoing joint replacement surgery: a retrospective study. *Thromb Res*. 2015;135:109-113.
https://doi.org/10.1016/j.thromres.2014.11.010
14. Шутов С.А., Коваленко А.В., Соболева О.А., Прасолов Н.В., Данишян К.И. Хирургическое лечение осложнения мочекаменной болезни у пациента, страдающего ингибиторной формой гемофилии. *Хирургия. Журнал им. Н.И. Пирогова*. 2017;3:104-107.
Shutov SA, Kovalenko AV, Soboleva OA, Prasolov NV, Danishyan KI. Surgical treatment of the complication of urolithiasis in patients with inhibitor form of hemophilia. *Khirurgiya. Zhurnal im. N.I. Pirogova*. 2017;3:104-107. (In Russ.).
https://doi.org/10.17116/hirurgia20173104-107
15. Pradhan SM, Key NS, Boggio L, Pruthi R. Venous thrombosis prophylaxis in haemophilics undergoing major orthopaedic surgery: a survey of haemophilia treatment centres. *Haemophilia*. 2009;15(6):1337-1338. Epub 2009 Aug 21.
16. Шутов С.А., Карагюлян С.Р., Данишян К.И., Зоренко В.Ю., Гржимоловский А.В., Полянская Т.Ю., Шулутко Е.М., Галстян Г.М. Особенности лечения острых хирургических заболеваний органов брюшной полости у больных гемофилией. *Хирургия. Журнал им. Н.И. Пирогова*. 2014;3:25-31.
Shutov SA, Karagiulian SR, Danishian KI, Zorenko VYu, Grzhimolovskii AV, Polianskaia TYu, Shulutko EM, Galstyan GM. The particularities of acute surgical diseases treatment of abdominal cavity organs in patients with haemophilia. *Khirurgiya. Zurnal im. N.I. Pirogova*. 2014;(3):25-31. (In Russ.).

Поступила 18.03.2022
Received 18.03.2022
Принята к печати 03.08.2022
Accepted 03.08.2022