Эндоскопическая хирургия
2022, т. 28, №6, с. 37–44
https://doi.org/10.17116/endoskop20222806137

Endoscopic Surgery =
Endoskopicheskaya khirurgiya 2022, vol. 28, no 6, pp. 37–44
https://doi.org/10.17116/endoskop20222806137

Роль диагностической лапароскопии у пациентов с острой хирургической патологией

© М.В. ТУРБИН[1, 2], М.Ф. ЧЕРКАСОВ[1], В.А. БОНДАРЕНКО[1, 2], Д.М. ЧЕРКАСОВ[1], Ю.В. КРАСЕНКОВ[1], С.Г. МЕЛИКОВА[1], К.А. АЛЕКСЕЕВ[2]

[1]ФГБОУ ВО «Ростовский государственный медицинский университет» Минздрава России, Ростов-на-Дону, Россия;
[2]МБУЗ «Городская больница скорой медицинской помощи города Ростова-на-Дону», Ростов-на-Дону, Россия

Резюме

Цель исследования. Оценка эффективности диагностической лапароскопии у пациентов с острой хирургической патологией органов брюшной полости.

Материал и методы. Представлен опыт диагностики и лечения наиболее распространенной острой абдоминальной патологии с применением видеолапароскопической техники. Проведен анализ результатов лечения 5025 пациентов, госпитализированных в хирургическое отделение МБУЗ «ГБСМП г. Ростова-на-Дону» с подозрением на острую абдоминальную патологию, за период с 2012 по 2020 г. Пациентам выполнялась диагностическая лапароскопия ввиду неэффективности клинической, лабораторной и инструментальной диагностики.

Результаты. При выполнении диагностической лапароскопии у 3445 (68,4%) пациентов предоперационный диагноз был подтвержден. У 1580 (31,4%) пациентов выделены новые патологии, среди которых не только острые хирургические состояния (11,7%), но и желудочно-кишечные и гинекологические заболевания (19,6%). После интраоперационной верификации диагноза выполнялся необходимый объем оперативного вмешательства в зависимости от патологии, также с использованием видеолапароскопической техники.

Заключение. Внедрение лапароскопии в диагностический этап обследования у пациентов с абдоминальной патологией позволило в 31,4% случаев выявить заболевания, отличные от предполагаемых ранее (предварительного диагноза). Установление точного диагноза в кратчайшие сроки, своевременное лечение способствуют быстрой реабилитации пациентов, сокращению длительности пребывания в стационаре, уменьшению расходов на лечение.

Ключевые слова: *диагностическая лапароскопия, острая хирургическая патология, острый аппендицит, острый холецистит, острый панкреатит.*

ИНФОРМАЦИЯ ОБ АВТОРАХ:
Турбин М.В. — https://orcid.org/0000-0002-0015-5542
Черкасов М.Ф. — https://orcid.org/0000-0001-7587-8406
Бондаренко В.А. — https://orcid.org/0000-0002-0142-0555
Черкасов Д.М. — https://orcid.org/0000-0003-0320-7923
Красенков Ю.В. — https://orcid.org/0000-0001-9181-0647
Меликова С.Г. — https://orcid.org/0000-0002-1966-1664
Алексеев К.А. — https://orcid.org/0000-0001-6224-5650
Автор, ответственный за переписку: Черкасов Д.М. — e-mail: doctor1012@inbox.ru

КАК ЦИТИРОВАТЬ:
Турбин М.В., Черкасов М.Ф., Бондаренко В.А., Черкасов Д.М., Красенков Ю.В., Меликова С.Г., Алексеев К.А. Роль диагностической лапароскопии у пациентов с острой хирургической патологией. *Эндоскопическая хирургия*. 2022;28(4):37–44. https://doi.org/10.17116/endoskop20222806137

The role of diagnostic laparoscopy in patients with acute surgical pathology

© M.V. TURBIN[1, 2], M.F. CHERKASOV[1], V.A. BONDARENKO[1, 2], D.M. CHERKASOV[1], YU.V. KRASENKOV[1], S.G. MELIKOVA[1], K.A. ALEKSEEV[2]

[1]Rostov State Medical University, Rostov-on-Don, Russia;
[2]Urban Emergency Hospital, Rostov-on-Don, Russia

Abstract

Objective. Evaluation of the effectiveness of diagnostic laparoscopy in patients with acute surgical pathology of the abdominal organs.

Material and methods. This paper presents the experience of diagnostics and treatment of the most common acute abdominal pathologies using video laparoscopic technique. The analysis of the treatment of 5025 patients admitted to the surgical department of the Rostov State Medical University in Rostov-on-Don with suspected acute abdominal pathology for the period from 2012 to 2020 was carried out. The patients underwent diagnostic laparoscopy due to the ineffectiveness of clinical, laboratory and instrumental diagnostics.

Results. When performing diagnostic laparoscopy in 3445 (68.4%) patients, the preoperative diagnosis was confirmed. In 1580 (31.4%) patients, a new pathology was identified, including not only acute surgical conditions (11.7%), but also gastrointestinal and gynecological diseases (19.6%). After intraoperative verification of the diagnosis, the required amount of surgical intervention was performed, depending on the pathology, also using video-laparoscopic techniques.

Conclusion. The introduction of laparoscopy into the diagnostic stage of examination in patients with abdominal pathology made it possible to identify diseases other than those previously assumed (preliminary diagnosis) in 31.4% of cases. Establishing an accurate diagnosis in the shortest possible time, timely treatment contribute to the rapid rehabilitation of patients, reducing the length of stay in the hospital, and reducing the cost of treatment.

Keywords: *diagnostic laparoscopy, acute surgical pathology, acute appendicitis, acute cholecystitis, acute pancreatitis.*

INFORMATION ABOUT THE AUTHORS:
Turbin M.V. — https://orcid.org/0000-0002-0015-5542
Cherkasov M.F. — https://orcid.org/0000-0001-7587-8406
Bondarenko V.A. — https://orcid.org/0000-0002-0142-0555
Cherkasov D.M. — https://orcid.org/0000-0003-0320-7923
Krasenkov Yu.V. — https://orcid.org/0000-0001-9181-0647
Melikova S.G. — https://orcid.org/0000-0002-1966-1664
Alekseev K.A. — https://orcid.org/0000-0001-6224-5650
Corresponding author: Cherkasov D.M. — e-mail: doctor1012@inbox.ru

TO CITE THIS ARTICLE:
Turbin MV, Cherkasov MF, Bondarenko VA, Cherkasov DM, Krasenkov YuV, Melikova SG, Alekseev KA. The role of diagnostic laparoscopy in patients with acute surgical pathology. *Endoscopic Surgery = Endoskopicheskaya khirurgiya*. 2022;28(4):37–44. (In Russ.). https://doi.org/10.17116/endoskop20222806137

Введение

Несмотря на наличие современных клинических, лабораторных и инструментальных методов диагностики, нередко возникают сложные вопросы в дифференциальной диагностике у пациентов с острой абдоминальной патологией. Такие случаи наблюдаются при стертой симптоматике, резко выраженной полярности острых симптомов, немалую роль играют также такие факторы, как ожирение, возрастные изменения, различные варианты сопутствующей патологии и уровня сознания пациента. В таких случаях приоритетными являются эндоскопические методы диагностики и лечения.

Стоит отметить, что неотложную хирургию в настоящее время нельзя представить без лапароскопии [1—3], так как использование этого метода позволяет осуществить непосредственную визуализацию и оценку патологического процесса в брюшной полости, выявить его распространенность, причины, произвести инструментальную пальпацию, при необходимости выполнить биопсию. Во многих работах отечественных и иностранных исследователей лапароскопия эффективно зарекомендовала себя при диагностике острого аппендицита [2, 4], острого холецистита [5—7], мезентериального тромбоза [8], острой кишечной непроходимости [9, 10], перфорации полого органа [11], острого панкреатита [12], а также редкой патологии органов брюшной полости (перекрут жировых подвесков, дивертикул Меккеля и др.).

Цель исследования — оценка эффективности диагностической лапароскопии у пациентов с острой хирургической патологией органов брюшной полости.

Материал и методы

Представлен опыт диагностики и лечения 5025 больных с острой абдоминальной патологией, госпитализированных в хирургическое отделение МБУЗ «ГБСМП г. Ростова-на-Дону» за период с 2012 по 2020 г. В исследование были включены только те пациенты, полный цикл лечения которых осуществлялся коллективом авторов данной статьи.

Всего в исследование включены 2110 (41,9%) женщин и 2915 (58,1%) мужчин. Возраст пациентов находился в пределах от 18 до 82 лет, большинство из них были в наиболее активном трудоспособном возрасте.

Во всех случаях клиническая картина, данные лабораторного и инструментального обследований были неоднозначны, требовалось дообследование в условиях хирургического стационара.

При обращении пациенты предъявляли жалобы, представленные в **таблице**.

Результаты анализа клинических данных, представленные в **таблице**, были смешанными и в комплексе у одного пациента не давали ясной картины. Патогномоничных клинических симптомов, однозначно описывающих определенную болезнь, не было.

***Таблица*. Клинические проявления заболевания**
***Table*. Clinical manifestations of the disease**

Клинический признак	Частота выявления признака	
	абс.	%
Задержка стула	1082	21,5
Тошнота	3136	62,3
Рвота	1547	30,7
Задержка газов	468	9,3
Тупые боли	2068	41,1
Острые боли	1686	33,5
Ноющие боли	422	8,4
Схваткообразные боли	614	12,2
Отсутствие болей	238	4,7
Вздутие живота	3715	73,8

Диагностический алгоритм при стертой клинической картине и подозрении на острую абдоминальную патологию включал детальный сбор анамнеза; клинический осмотр; ультразвуковое исследование (УЗИ) органов брюшной полости, компьютерную томографию (КТ), рентгенологические исследования органов брюшной полости, эзофагогастродуоденоскопию (ЭФГДС), при необходимости исследование дополнялось выполнением динамического полипозиционного рентгенологического исследования органов брюшной полости, в том числе с применением рентгеноконтрастных методов (пассаж бария).

Стоит отметить, что в некоторых случаях нам приходилось иметь дело с пациентами, страдающими ожирением: I степени — 859 (17%) человек, II степени — 692 (13,8%), III степени — 327 (6,5%), что представляло технические трудности в диагностике: 1 большой слой подкожной жировой клетчатки не позволяет провести адекватную пальпацию передней брюшной стенки; 2) в некоторых случаях подкожная жировая клетчатка может затруднять аппаратное обследование (в нашей практике при использовании портативного ультразвукового аппарата или при недостаточном опыте врача ультразвуковой диагностики встречаются расхождения диагностических данных с клиническими данными, полученными интраоперационно); 3) при выполнении КТ имеются ограничения по массе тела больного, это не всегда позволяет провести полное обследование. В литературе можно встретить описание клинических случаев, при которых рентгеновское исследование органов брюшной полости было неинформативным по тем же причинам.

В условиях хирургического отделения проводилось дообследование: контроль температуры тела, общий и биохимический анализ крови, при необходимости консультации смежных специалистов, повторное выполнение инструментальных диагностических исследований (УЗИ, рентгенография, ЭФГДС).

В предоперационном периоде во время выполнения УЗИ у пациентов, имеющих в анамнезе оперативные вмешательства на органах брюшной полости, осуществлялся поиск ультразвукового окна, обеспечивающего максимально безопасное введение троакаров. При определении безопасных точек введения троакаров под контролем УЗИ осуществлялась предоперационная разметка.

По показаниям пациентам проводили консервативное лечение: симптоматическую и инфузионную терапию, установку назогастрального зонда, выполняли паранефральную новокаиновую блокаду, ставили очистительные клизмы, что в дальнейшем служило элементами предоперационной подготовки.

Пациентов осматривали анестезиолог, терапевт и по показаниям кардиолог. Осуществляли оценку соматического статуса и возможности выполнения лапароскопии.

Показания к диагностической лапароскопии были установлены лечащим врачом или ответственным дежурным хирургом на основании оценки клинической картины, результатов дополнительных исследований и в соответствии с существующими клиническими рекомендациями. Диагностическую лапароскопию выполняли как для уточнения диагноза, так и в качестве диагностического метода перед осуществлением оперативного приема.

После полного обследования и в отсутствие верификации диагноза мы проводили диагностическую лапароскопию с целью уточнения клинического диагноза и определения дальнейшей тактики лечения пациента. Для создания карбоксиперитонеума и снижения риска повреждения органов брюшной полости мы использовали иглу Вереша.

В исследование не вошли пациенты с общепринятыми противопоказаниями к выполнению диагностической лапароскопии в условиях карбоксиперитонеума. Противопоказания к диагностической лапароскопии были следующими: множественные лапаротомии в анамнезе с большим количеством рубцов на передней брюшной стенке; отсутствие ультразвукового окна для введения первого троакара; выраженная сердечно-легочная недостаточность с тяжелыми гемодинамическими нарушениями, наличие большого количества свободной жидкости, верифицированное при проведении УЗИ органов брюшной полости.

После выполнения обзорной лапароскопии показаниями к конверсии считали распространенные формы перитонита; некроз или сомнения в жизнеспособности кишки; спаечный процесс III—IV степени; сложную локализацию патологического процесса, обусловливающую риск развития интраоперационных осложнений ввиду плохой визуализации (на фоне спаечного процесса, выраженного воспаления).

В лечебно-диагностическом процессе принимала участие бригада хирургов, имеющих опыт выполнения лапароскопических вмешательств на органах брюшной полости более 5 лет (на каждого участника). Опыт смежных специалистов имел более широкий диапазон — от 1 года до 10 лет и более.

Оперативное вмешательство выполнялось только под эндотрахеальным наркозом. В качестве оборудования использовали лапароскопическую стойку.

Статистическую обработку полученных данных проводили при помощи программ Statistica 12.0, Microsoft Office 2016 на основании параметрических и статистических методов. Для проверки достоверности различий между средними величинами использовали *t*-критерий Стьюдента с коэффициентом доверия $p<0,05$.

Результаты и обсуждение

Единственным методом для определения клинического диагноза у больных рассматриваемой категории являлась диагностическая лапароскопия.

Перед выполнением диагностической лапароскопии нами были выставлены предварительные диагнозы **(рис. 1)**. Наибольшее число пациентов приходилось на группу с подозрением на острый аппендицит — 59,3% (n=2983), наименьшее — на мезентериальный тромбоз — 1,4% (n=72).

Интраоперационно у 1580 (31,4%) пациентов были выделены новые патологии, среди них не только острые хирургические состояния (11,7%), но и желудочно-кишечные и гинекологические заболевания (19,7%). У 3445 (68,4%) пациентов диагноз был подтвержден. Графическое соотношение предоперационных и послеоперационных диагнозов представлено на **рис. 2**.

Как видно из **рис. 2**, имеются некоторые различия в предварительных и окончательных клинических диагнозах. Так, число случаев с острым аппендицитом оказалось на 14% меньше (2047 вместо 2844; $p<0,05$), с острым холециститом разница составляла 6,9% (499 вместо 845; $p<0,05$). Из патологий, которые не рассматривались в предварительных диагнозах, острый мезаденит составил 14,2% (n=648) случаев — это патология, не требующая хирургического вмешательства; далее следуют перекрут пряди большого сальника — 6,6% (n=301), аднексит — 3% (n=136), разрыв кисты яичника — 2,5% (n=112), перекрут подвеска толстой кишки — 2% (n=92), перфорация рыбьей костью — 1,8% (n=83), рихтеровское ущемление кишки — 1,3% (n=61). Несовпадение входных и интраоперационных диагнозов в общем процентном соотношении составило 31,7%, что явилось статистически значимым различием ($p<0,05$).

Причины несовпадения предварительных диагнозов с интраоперационными мы разделили на четыре ключевых фактора: 1) недостаточный опыт работы смежных специалистов, в частности специалистов аппаратных методов обследования; 2) сопутствующие

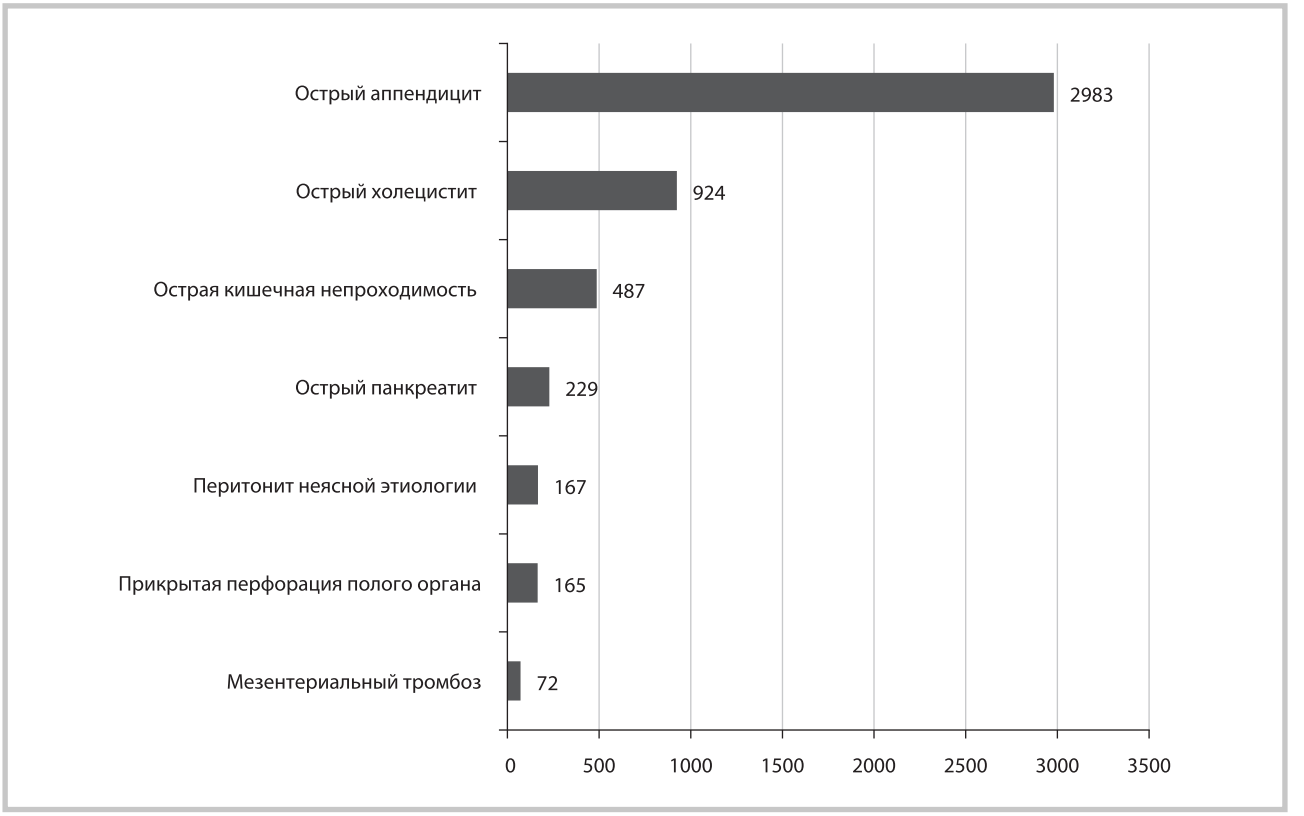

Рис. 1. **Предварительные диагнозы пациентов.**

Fig. 1. **Patient's preliminary diagnoses.**

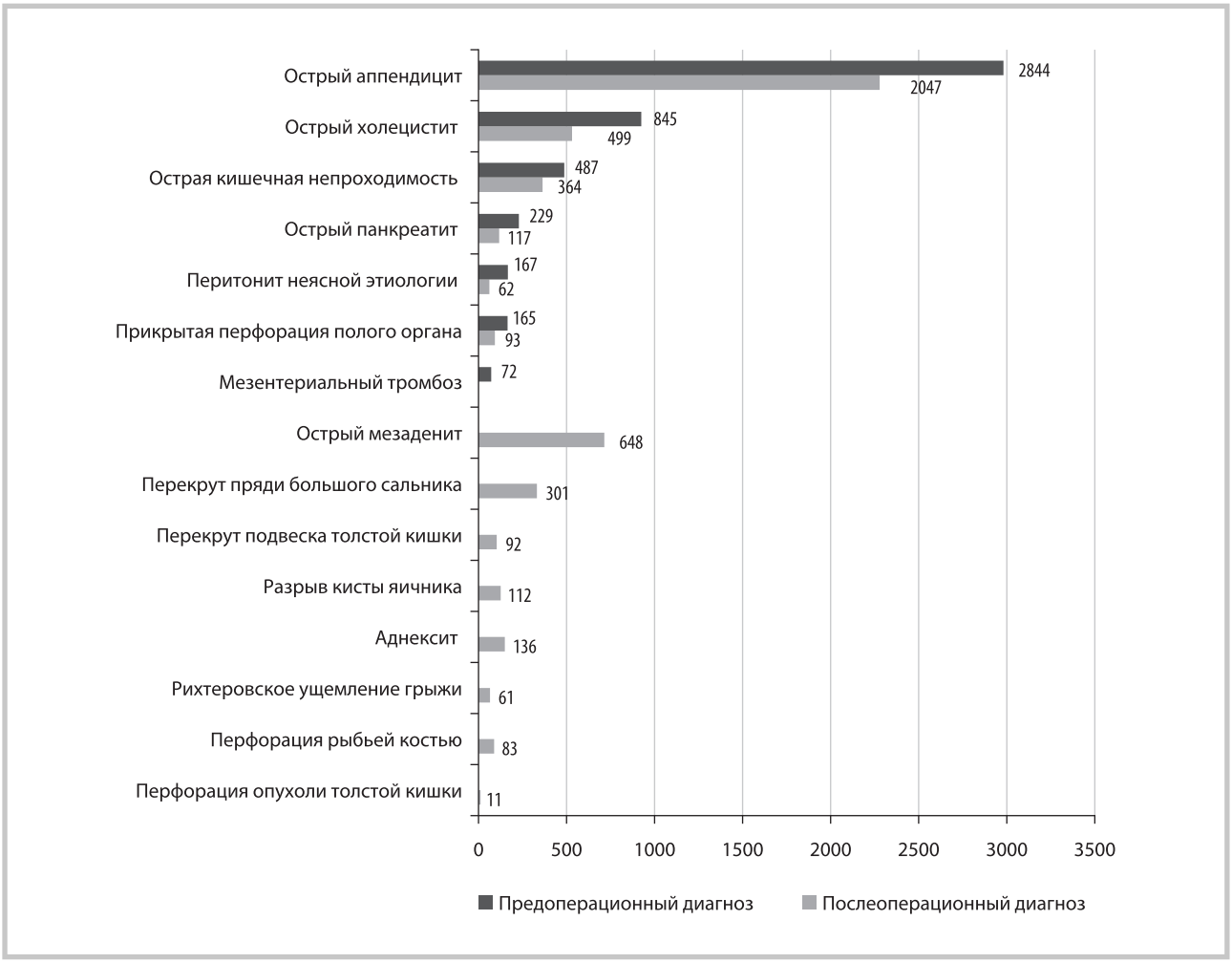

***Рис. 2.* Соотношение предоперационных и послеоперационных диагнозов.**
***Fig. 2.* The ratio of intraoperative and postoperative diagnoses.**

патологии и состояния (сахарный диабет 2-го типа, старость, алкогольное опьянение, остеохондроз в стадии обострения, ожирение, психические расстройства) — клинические маски заболевания, затрудняющие клиническую диагностику; 3) длительный курс самолечения пациента, неконтролируемый прием лекарственных препаратов, который нарушает общую клиническую картину заболевания; 4) ранние стадии заболевания, малый промежуток времени с момента начала заболевания.

После интраоперационной верификации диагноза выполняли оперативное вмешательство необходимого объема в зависимости от патологии.

Острый аппендицит был диагностирован у 2047 пациентов. Нами зафиксированы 1,03% (n=21) случаев конверсии, они обусловлены техническими сложностями при выполнении операции, причиной служила перфорация червеобразного отростка в области основания, что не позволяло его лигировать. В 2020 г. авторы из Казахстанско-Российского медицинского университета (г. Алматы) описали свой опыт проведения 841 лапароскопической аппендэктомии, в котором на долю конверсии пришлось 7,3% (n=61) случаев [13].

При выявлении острого холецистита (n=499) после установки дополнительных троакаров осуществляли субсерозную холецистэктомию «от шейки» желчного пузыря с предварительным лигированием пузырного протока. По показаниям выполняли интраоперационную холангиографию, наружное дренирование культи пузырного протока мочеточниковым катетером (патент РФ №2218949). Было проведено 9 (1,8%) конверсий. В работе коллектива авторов из Тюменского ГМУ рассматривался опыт лапароскопического лечения 321 пациента с желчнокаменной болезнью, в котором зафиксировано 5 (1,5%) конверсий [14]. При обнаружении в ходе диагностической лапароскопии признаков острого панкреатита мы осуществляли лапароскопическое дренирование сальниковой сумки и брюшной полости.

При наличии у пациентов острой спаечной тонкокишечной непроходимости (n=321) с помощью видеолапароскопии устраняли единичные штран-

ги, разделяли спайки между петлями тонкой кишки, ликвидировали узлообразование. Отмечен 1 случай конверсии при выраженном спаечном процессе III уровня сложности. И.С. Малков и соавт. [15] описали 150 случаев лапароскопического адгезиолизиса с 1 случаем конверсии, что свидетельствует о высоком потенциале лапароскопии при спаечной болезни.

В случаях выявления прикрытой перфорации полого органа (n=81) выполняли санацию брюшной полости, экстракорпоральное ушивание дефекта и дренирование брюшной полости. В 8 случаях потребовалась конверсия. В 2020 г. А.В. Шабунин и соавт. [16] представили 84 случая видеоэндоскопического лечения пациентов с перфорацией полых органов, в 8 (9,5%) случаях была выполнена конверсия, что также свидетельствует о достоверной эффективности данного метода.

При обнаружении перекрута пряди большого сальника (n=301) или жирового подвеска (n=92), в случае его некроза выполняли резекцию нежизнеспособного сегмента в пределах здоровых тканей. У пациентов с острым мезаденитом при технической возможности выполняли биопсию лимфатических узлов.

В случае выявления гинекологической патологии — аднексита (n=136), разрыва кисты яичника (n=112) — дальнейшее лечение осуществляли специалисты профильного отделения. Конверсий не было.

Особого внимания заслуживают клинические случаи с вправившимися ущемленными грыжами (n=61), так как длительное динамическое наблюдение за такими пациентами привело бы к трагическим последствиям (своевременно не диагностированный некроз ущемленного органа, развитие перитонита). В нашей работе ущемленные грыжи передней брюшной стенки составили 1,3% случаев. Стоит отметить, что такой предварительный диагноз не был выставлен ни одному пациенту. В большинстве случаев эту группу составляли пациенты с ожирением II и III степени, пальпация у которых оказалась неинформативной, а клиническая картина — стертой и запутанной. При установке первого троакара и наложении карбоксиперитонеума происходило разущемление грыжи, ее вправление в брюшную полость. При ревизии органов брюшной полости в отсутствие признаков нежизнеспособности ущемленного органа осуществляли герниопластику. Из 65 пациентов лапароскопическая герниопластика была выполнена у 58, при этом отмечены 5 случаев перехода к лапаротомии, причиной чего служило признание ущемленного органа нежизнеспособным. Остальным была проведена лапароскопически-ассистированная герниопластика, которая позволила избежать лапаротомии.

Таким образом, из 4548 оперативных вмешательств, которые были начаты с диагностической лапароскопии, 53 (1,17%) были завершены лапаротомией, в 648 (14,3%) случаях потребовалась лишь диагностика (без дренирования брюшной полости).

Подводя итог нашего исследования, стоит отметить широкий список патологических состояний, с которыми нам пришлось столкнуться и которые в 68,4% случаев помогла подтвердить диагностическая лапароскопия. В 31,7% случаев мы столкнулись с расхождением первичного и клинического диагнозов, данное различие является статистически достоверным (p<0,05).

Применение современных лапароскопических технологий сочетает в себе высокую информативность и низкую травматичность [1, 2]. Использование диагностической лапароскопии позволяет установить точные клинические диагнозы и не упустить время, дает возможность предотвратить грозные осложнения, а в некоторых случаях — избежать ненужной лапаротомии [9, 12].

На базе хирургического отделения МБУЗ «ГБСМП г. Ростова-на-Дону» регулярно внедряются новые способы лечебно-диагностических мероприятий у пациентов с острой абдоминальной патологией. Основной задачей работы отделения всегда было эффективное использование накопленного опыта в сочетании с современными технологиями и протоколами лечения.

Заключение

Внедрение лапароскопии в диагностический этап обследования у пациентов с абдоминальной патологией позволило в 31,4% случаев выявить заболевания, отличные от предполагаемых ранее (предварительного диагноза), среди которых не только острые хирургические состояния (11,7%), но и желудочно-кишечные и гинекологические заболевания (19,6%). Установление точного диагноза в кратчайшие сроки, своевременное лечение способствуют быстрой реабилитации пациентов, сокращению длительности пребывания в стационаре, уменьшению расходов на лечение. Использование видеолапароскопии в отсутствие возможности установить клинический диагноз позволило в 68,4% (n=3445) случаев подтвердить предоперационный диагноз; в 11,7% (n=591) случаев была диагностирована острая хирургическая патология, не соответствовавшая предварительному диагнозу, в том числе в 19,6% (n=989) случаев нами была исключена острая хирургическая патология органов брюшной полости (острый мезаденит, разрыв кисты яичника, аднексит).

Интраоперационные и послеоперационные осложнения, связанные с проведением лапароскопии, отсутствовали, возможно, благодаря большому опыту хирургической бригады и поиску ультразвуковых окон у пациентов, имеющих в анамнезе оперативные вмешательства на органах брюшной полости, с целью исключения ранения органов при установке троакаров.

Участие авторов:
Концепция и дизайн исследования — М.В. Турбин, М.Ф. Черкасов
Сбор и обработка материала — Ю.В. Красенков, С.Г. Меликова, К.А. Алексеев
Статистическая обработка — Ю.В. Красенков, К.А. Алексеев
Написание текста — М.В. Турбин, В.А. Бондаренко, Д.М. Черкасов
Редактирование — Д.М. Черкасов, С.Г. Меликова

Авторы заявляют об отсутствии конфликта интересов.

Participation of authors:
Concept and design of the study — M.V. Turbin, M.F. Cherkasov
Data collection and processing — Yu.V. Krasenkov, S.G. Melikova, K.A. Alekseev
Statistical processing of the data — Yu.V. Krasenkov, K.A. Alekseev
Text writing — M.V. Turbin, V.A. Bondarenko, D.M. Cherkasov
Editing — D.M. Cherkasov, S.G. Melikova

The authors declare no conflicts of interest.

ЛИТЕРАТУРА/REFERENCES

1. Mandala V. *The Role of Laparoscopy in Emergency Abdominal Surgery.* Italia: Springer-Verlag; 2012.
2. Yu MC, Feng YJ, Wang W, Fan W, Cheng HT, Xu J. Is laparoscopic appendectomy feasible for complicated appendicitis? A systematic review and meta-analysis. *Int J Surg.* 2017;40:187-197. https://doi.org/10.1016/j.ijsu.2017.03.022
3. Решетников М.Н., Плоткин Д.В., Синицын М.В. Возможности диагностической лапароскопии в диагностике внутрибрюшной лимфаденопатии у больных ВИЧ-инфекцией. *Туберкулез и болезни легких*. 2019;97(6):66-67.
Reshetnikov MN, Plotkin DV, Sinitsyn MV. Opportunities of diagnostic laparoscopy when diagnosing abdominal lymphoadenopathy in HIV patients. *Tuberculosis and Lung Diseases*. 2019;97(6):66-67. (In Russ.). https://doi.org/10.21292/2075-1230-2019-97-6-66-67
4. Шапкин Ю.Г., Чалык Ю.В., Дубаков А.С., Кузяев Т.Р. Эффективность методов диагностики острого аппендицита. *Врач*. 2019;30(5):83-84.
Shapkin YuG, Chalyk YuV, Dubakov AS, Kuzyaev TR. The efficiency of method for the diagnosis of acute appendicitis. *Vrach*. 2019;30(5):83-84. (In Russ.). https://doi.org/10.29296/25877305-2019-05-18
5. Петров В.С., Тобохов А.В., Николаев В.Н. Особенности и технические аспекты лапароскопической холецистэктомии при остром холецистите. *Вестник Северо-Восточного федерального университета им. М.К. Аммосова. Серия: Медицинские науки*. 2016;3(04):74-76.
Petrov VS, Tobokhov AV, Nikolaev VN. Features and technical aspects laparoscopic cholecystectomy in acute cholecystitis. *Vestnik Severo-Vostochnogo federal'nogo universiteta im. M.K. Ammosova. Seriya: Meditsinskie nauki*. 2016;3(04):74-76. (In Russ.).
6. Турбин М.В., Черкасов М.Ф., Дегтярев О.Л., Бондаренко В.А., Красенков Ю.В. Эффективность использования «рутинного» наружного дренирования холедоха у пациентов с острым холециститом. *Уральский медицинский журнал*. 2017;152(8):102-106.
Turbin MV, Cherkasov MF, Degtyarev OL, Bondarenko VA, Krasenkov YuV. Efficiency of the «routine» external choledoch drainage method for patients with acute cholecystitis. *Ural'skij meditsinskij zhurnal*. 2017;152(8):102-106. (In Russ.).
7. Takamatsu Y, Yasukawa D, Aisu Y, Hori T. Successful Laparoscopic Cholecystectomy in Moderate to Severe Acute Cholecystitis: Visual Explanation with Video File. *Am J Case Rep*. 2018;19:962-968. https://doi.org/10.12659/AJCR.909586
8. Коровин А.Я., Андреева М.Б., Туркин Д.В., Трифанов Н.А. Комплексное лечение пациентов с острым артериальным мезентериальным тромбозом и перитонитом. *Новости хирургии*. 2018;26(2):179-187.
Korovin AYa, Andreeva MB, Turkin DV, Trifanov NA. Complex Treatment of Patients with Acute Mesenteric Ischemia and Peritonitis. *Novosti khirurgii*. 2018;26(2):179-187. (In Russ.). https://doi.org/10.18484/2305-0047.2018.2.179
9. Тарасенко С.В., Зайцев О.В., Соколов П.В., Натальский А.А., Прус С.Ю., Рахмаев Т.С., Богомолов А.Ю., Куликова И.В. Лапароскопический доступ при лечении спаечной тонкокишечной непроходимости. *Вестник хирургии имени И.И. Грекова*. 2018;177(2):30-33.
Tarasenko SV, Zaitsev OV, Sokolov PV, Natalsky AA, Prus SYu, Rakhmaev TS, Bogomolov AYu, Kulikova IV. Laparoscopic access in the treatment of adhesive intestinal obstruction. *Vestnik khirurgii imeni I.I. Grekova*. 2018;177(2):30-33. (In Russ.). https://doi.org/10.24884/0042-4625-2018-177-2-30-33
10. Топузов Э.Э., Абдухалимов К.С., Абдулаев М.А., Авдеев А.М., Шекилиев В.А. Значение лапароскопии в диагностике и лечении кишечной непроходимости различной этиологии. *Вестник Российской военно-медицинской академии*. 2019;65(1):101-106.
Topuzov EE, Abdukhalimov KS, Abdulaev MA, Avdeev AM, Shekiliev VA. The importance of laparoscopy in the diagnostics and treatment of the intestinal obstruction of various etiology. *Vestnik Rossiiskoj voenno-meditsinskoj akademii*. 2019;65(1):101-106. (In Russ.).
11. Синенченко Г.И., Вербицкий В.Г., Демко А.Е., Парфёнов А.О., Осипов А.В., Терешичев А.А., Новожилов В.Н., Косачев А.В. Современные возможности ранней диагностики и малоинвазивного хирургического лечения перфораций кишки инородным телом. *Вестник Северо-Западного государственного медицинского университета им. И.И. Мечникова*. 2019;11(1):61-64.
Sinenchenko GI, Verbitsky VG, Demko AE, Parfenov AO, Osipov AV, Tereshichev AA, Novozhilov VN, Kosachev AV. Modern opportunities of early diagnostics and minimally invasive surgical treatment of intestinal perforation by a foreign. *Vestnik Severo-Zapadnogo gosudarstvennogo meditsinskogo universiteta i*m. I.I. Mech*nikova*. 2019;11(1):61-64. (In Russ.). https://doi.org/10.17816/mechnikov201911161-64
12. Хатьков И.Е., Цвиркун В.В., Израилов Р.Е., Васнев О.С., Тютюнник П.С., Михневич М.В., Байчоров М.Э., Андрианов А.В. Лапароскопические операции на поджелудочной железе: 11-летний опыт специализированного центра. *Альманах клинической медицины*. 2018;46(6):640-647.
Khatkov IE, Tsvirkun VV, Izrailov RE, Vasnev OS, Tyutyunnik PS, Mikhnevich MV, Baychorov ME, Andrianov AV. Laparoscopic interventions in the pancreas: an 11-year experience of a specialized center. *Al'manakh klinicheskoj meditsiny.* 2018;46(6):640-647. (In Russ.). https://doi.org/10.18786/2072-0505-2018-466-640-647

13. Малгаждаров М.С., Мадьяров В.М., Турбекова М.Н., Оспанов К.А., Омирзак Н.А. Конверсии при лапароскопической аппендэктомии: факторы риска. *Вестник Казахского национального медицинского университета*. 2020;1:372-374.
Malgazhdarov MS, Madyarov VM, Turbekova MN, Ospanov KA, Omirzak NA. Conversion-to-open in laparoscopic appendectomy: risk factors. *Vestnik Kazakhskogo natsional'nogo meditsinskogo universiteta*. 2020;1:372-374. (In Russ.).

14. Алимов И.А., Алиев Ф.Ш., Кручинин Е.В., Комарова Л.Н., Мандриченко А.С., Алимов А.И., Петров В.Г., Алборов Р.Г., Савельев Н.Н. Сравнительная характеристика лапароскопической холецистэктомии и холецистэктомии из мини-доступа по результатам хирургического отделения тюменской больницы ФГБУЗ ЗСМЦ ФМБА России. *Медицинская наука и образование Урала*. 2019;20(3):122-125.
Alimov IA, Aliev FSh, Kruchinin EV, Komarova LN, Mandrichenko AS, Alimov AI, Petrov VG, Alborov RG, Savelyev NN. Comparative characteristics of laparoscopic cholecystectomy and cholecystectomy from mini-access by results of the surgical department of the tyumen hospital FSBIU ZSMTS FMBA Russia. *Meditsinskaya nauka i obrazovanie Urala*. 2019;20(3):122-125. (In Russ.).

15. Малков И.С., Багаутдинов Э.Б., Шарафисламов И.Ф., Зогот С.Р., Мисиев Д.Х. Острая спаечная тонкокишечная непроходимость: лапаротомия или лапароскопия. *Казанский медицинский журнал*. 2018;99(3):508-514.
Malkov IS, Bagautdinov EB, Sharafislamov IF, Zogot SR, Misiev DzKh. Acute adhesive small-bowel obstruction: laparotomy or laparoscopy. *Kazanskij meditsinskij zhurnal*. 2018;99(3):508-514. (In Russ.).
https://doi.org/10.17816/KMJ2018-508

16. Шабунин А.В., Бедин В.В., Греков Д.Н., Якомаскин В.Н., Эминов М.З., Шиков Д.В. Обоснование выбора способа хирургического лечения при перфоративной язве желудка и двенадцатиперстной кишки. *Московский хирургический журнал*. 2020;1:7-12.
Shabunin AV, Bedin VV, Grekov DN, Yakomaskin VN, Eminov MZ, Shikov DV. Justification of the choice of surgical approach in perforated peptic ulcers. *Moskovskij khirurgicheskij zhurnal*. 2020;1:7-12. (In Russ.).
https://doi.org/10.17238/issn2072-3180.2020.1.7-12

Поступила 25.09.2021
Received 25.09.2021
Принята к печати 20.12.2021
Accepted 20.12.2021