Эндоскопическая хирургия
2022, т. 28, №6, с. 31–36
https://doi.org/10.17116/endoskop20222806131

Endoscopic Surgery =
Endoskopicheskaya khirurgiya 2022, vol. 28, no 6, pp. 31–36
https://doi.org/10.17116/endoskop20222806131

Сравнительная оценка эффективности и безопасности различных методов гемостаза при выполнении влагалищной гистерэктомии

© А.Н. ПЛЕХАНОВ[1—3], В.Ф. БЕЖЕНАРЬ[2], Т.А. ЕПИФАНОВА[1], Ф.В. БЕЖЕНАРЬ[1], В.А. ЛИНДЕ[2], М.М. ВЫСОЦКИЙ[4]

[1]ФГБУЗ «Санкт-Петербургская клиническая больница Российской академии наук», Санкт-Петербург, Россия;
[2]ФГБОУ ВО «Первый Санкт-Петербургский государственный медицинский университет им. И.П. Павлова» Минздрава России, Санкт-Петербург, Россия;
[3]ЧОУ ДПО «Академия медицинского образования им. Ф.И. Иноземцева», Санкт-Петербург, Россия;
[4]ФГБОУ ВО «Московский государственный медико-стоматологический университет им. А.И. Евдокимова» Минздрава России, Москва, Россия

Резюме

Цель исследования. Улучшение интра- и послеоперационных параметров при влагалищной гистерэктомии за счет использования электрохирургического гемостаза.

Материал и методы. Обследованы и пролечены 100 пациенток. Все женщины были разделены на две группы. В 1-ю группу вошла 51 пациентка с применением электрохирургического гемостаза при проведении вагинальной гистерэктомии. Во 2-ю группу включили 49 пациенток с традиционным методом гемостаза при проведении вагинальной гистерэктомии. При выполнении электрохирургического гемостаза использовали биполярный инструмент, оснащенный функцией контроля температуры лигируемой ткани.

Результаты. Продолжительность операции в группе электрохирургического гемостаза была статистически значимо меньше, чем в группе традиционного гемостаза (60±20 мин по сравнению с 89±40 мин; $p<0,001$). Интраоперационная кровопотеря в группе электрохирургической влагалищной гистерэктомии (88±44 мл) оказалась значительно ниже, чем при традиционной (193±105 мл; $p<0,001$). Оценка послеоперационной боли по визуальной аналоговой шкале (ВАШ) в 0-е сутки была меньше в группе электрохирургии — 6 [5; 6] баллов по сравнению с таковой в группе традиционного гемостаза — 3 [2; 4] балла ($p<0,001$); в 1-е сутки — 3 [2; 4] и 6 [5; 6] баллов соответственно. В течение суток выраженность боли по ВАШ в группе электрохирургии снизилась на 43%, а в группе традиционного гемостаза — только на 25% ($p<0,001$). Частота осложнений при влагалищной гистерэктомии низкая: в группе использования электрохирургии — 2%, в группе традиционного гемостаза — 12,2% ($p=0,057$).

Заключение. Электрохирургический метод гемостаза улучшает интраоперационные параметры влагалищной гистерэктомии (продолжительность операции, кровопотеря), а также течение раннего послеоперационного периода за счет уменьшения интенсивности и длительности болевого синдрома по сравнению с традиционным гемостазом.

Ключевые слова: *вагинальная гистерэктомия, электрохирургия, продолжительность операции, кровопотеря, осложнения, послеоперационная боль.*

ИНФОРМАЦИЯ ОБ АВТОРАХ:
Плеханов А.Н. — https://orcid.org/0000-0002-5876-6119
Беженарь В.Ф. — https://orcid.org/0000-0002-7807-4929
Епифанова Т.А. — https://orcid.org/0000-0003-1572-1719
Беженарь Ф.В. — https://orcid.org/0000-0001-5515-8321
Линде В.А. — https://orcid.org/0000-0002-6032-1936
Высоцкий М.М. — https://orcid.org/0000-0003-1055-0068
Автор, ответственный за переписку: Высоцкий М.М. — e-mail: doctor.visotsky@gmail.com

КАК ЦИТИРОВАТЬ:
Плеханов А.Н., Беженарь В.Ф., Епифанова Т.А., Беженарь Ф.В., Линде В.А., Высоцкий М.М. Сравнительная оценка эффективности и безопасности различных методов гемостаза при выполнении влагалищной гистерэктомии. *Эндоскопическая хирургия.* 2022;28(6):31–36. https://doi.org/10.17116/endoskop20222806131

Comparative evaluation of the effectiveness and safety of various methods of hemostasis during vaginal hysterectomy

© A.N. PLEKHANOV[1—3], V.F. BEZHENAR[2], T.A. EPIFANOVA[1], F.V. BEZHENAR[1], V.A. LINDE[2], M.M. VYSOTSKY[4]

[1]St. Petersburg Clinical Hospital of the Russian Academy of Sciences, St. Petersburg, Russia;
[2]Pavlov First St. Petersburg State Medical University, St. Petersburg, Russia;
[3]Inozemtsev Academy of Medical Education, St. Petersburg, Russia;
[4]Yevdokimov Moscow State University of Medicine and Dentistry, Moscow, Russia

Abstract

Objective. To improve intraoperative and postoperative parameters during vaginal hysterectomy using the electrosurgical method of hemostasis.

Material and methods. The study included 100 patients who underwent vaginal hysterectomy: 51 patients using the electrosurgical method of hemostasis, 49 patients with the traditional method of hemostasis. Electrosurgical hemostasis was performed using the bipolar instrument with the function of control temperature of the coagulated tissue.

Results. Operating time was significantly shorter in the electrosurgical group than in the traditional (60±20 min vs. 89±40 min, $p<0.001$). Intraoperative blood loss was significantly lower in electrosurgery group 88±44 ml, than in the controls 193±105 ml, $p<0.001$. Postoperative pain (especially zero day) was decreased in the electrosurgery group 6 [5; 6] points VAS, than in the traditional 3 [2; 4] points, $p<0.001$, on the first day was 3 [2; 4], 6 [5; 6] respectively. During the day, the severity of pain in the VAS group of electrosurgery decreased by 43%, and in the group of traditional hemostasis — only by 25% ($p<0.001$). The frequency of complications in vaginal hysterectomy is low, in the electrosurgical group — 2%, in the group of traditional hemostasis 12.2%, $p=0.057$.

Conclusion. Electrosurgical method of hemostasis improves the intraoperative parameters of vaginal hysterectomy (duration of surgery, blood loss), as well as the early postoperative period, by reducing the intensity and duration of the pain syndrome compared to traditional hemostasis.

Keywords: *vaginal hysterectomy, electrosurgery, duration of surgery, blood loss, complications, postoperative pain.*

INFORMATION ABOUT THE AUTHORS:
Plekhanov A.N. — https://orcid.org/0000-0002-5876-6119
Bezhenar V.F. — https://orcid.org/0000-0002-7807-4929
Epifanova T.A. — https://orcid.org/0000-0003-1572-1719
Bezhenar F.V. — https://orcid.org/0000-0001-5515-8321
Linde V.A. — https://orcid.org/0000-0002-6032-1936
Vysotsky M.M. — https://orcid.org/0000-0003-1055-0068
Corresponding author: Vysotsky M.M. — e-mail: doctor.visotsky@gmail.com

TO CITE THIS ARTICLE:
Plekhanov AN, Bezhenar VF, Epifanova TA, Bezhenar FV, Linde VA, Vysotsky MM. Comparative evaluation of the effectiveness and safety of various methods of hemostasis during vaginal hysterectomy. *Endoscopic Surgery = Endoskopicheskaya khirurgiya*. 2022;28(6):31–36. (In Russ.). https://doi.org/10.17116/endoskop20222806131

Введение

Гистерэктомия была и остается одной из самых распространенных гинекологических операций во всем мире [1]. Так, в Российской Федерации на гистерэктомии приходится 32,5—38,2% всего объема гинекологических операций [2]. Основными заболеваниями, приводящими к гистерэктомии, являются миома матки, аденомиоз, нарушение менструального цикла и пролапс женских внутренних половых органов [3, 4]. В настоящее время гистерэктомия может быть выполнена влагалищным, абдоминальным, лапароскопическим, роботизированным и комбинированным доступами. По данным Кокрановского обзора за 2015 г., влагалищная гистерэктомия имеет ряд преимуществ перед любым другим доступом, включая роботическую гистерэктомию [5]. Приведенные в рамках другого Кокрановского обзора 9 метаанализов отметили более короткую продолжительность операции, более короткое время пребывания пациенток в стационаре. При этом при сравнении с лапароскопической гистерэктомией отмечена достоверно меньшая частота конверсии доступа [6]. На основе данных обзоров с высоким уровнем достоверности можно утверждать, что влагалищная гистерэктомия при прочих равных условиях должна рассматриваться как доступ выбора при радикальном хирургическом лечении доброкачественных заболеваний матки. Понятно, что влагалищная гистерэктомия наиболее легко выполняется и, соответственно, наиболее часто использу-

ется при генитальном пролапсе. При доброкачественных гинекологических заболеваниях у пациенток без пролапса тазовых органов данный доступ в повседневной практике используют значительно реже. Однако это вопрос в первую очередь навыков, и окончательное решение по выбору доступа для гистерэктомии зависит от предпочтений хирурга [7, 8]. Одним из основных недостатков влагалищного доступа считается сложность проведения манипуляций в ограниченном пространстве, в частности сложность лигирования сосудов, увеличивающая риск кровотечения. В связи с этим продолжается поиск наиболее эффективных и вместе с тем достаточно простых даже в тонельных условиях методов гемостаза. Очевидно, что создание таких упрощающих хирургическое вмешательство методов гемостаза, делающих лигирование сосудов более доступным, должно привести к увеличению частоты выбора влагалищного доступа для выполнения гистерэктомии даже в сложных случаях. В качестве одного из направлений, заменяющих традиционное лигирование, могут рассматриваться электрохирургические гемостатические методы [9, 10]. Одним из несомненных достоинств электролигирования является исключение ретроградного кровотечения из матки, так как при биполярной коагуляции блокируется также обратный ток крови из матки [11]. Остающееся сухим операционное поле улучшает визуализацию и позволяет концентрировать внимание на основных этапах оперативного вмешательства и поиске оптимальных решений возникающих технических вопросов и трудностей. Все это вместе с отсутствием необходимости тратить время и усилия на завязывание узлов и предотвращение кровотечения из мелких сосудов в операционном поле позволяет существенно сократить длительность операции. Таким образом, использование для гистерэктомии влагалищного доступа при условии использования электрохирургического метода гемостаза позволяет существенно сократить продолжительность операции и интраоперационную кровопотерю вне зависимости от размеров матки. Это во многом определило возрождение научно-практического интереса к влагалищному доступу [12—15].

Материал и методы

Выполнено проспективное исследование, в которое были включены 100 пациенток. Всем им проведена влагалищная гистерэктомия. В зависимости от метода гемостаза пациентки были разделены на две группы: электрохирургического (n=51) и традиционного (n=49) гемостаза. Группы были сопоставимы по возрасту пациенток, предоперационному уровню гемоглобина, величине матки. Основным гинекологическим заболеванием в обеих группах явилась миома матки. По частоте выполнения гинекологических операций обе группы были сопоставимы. Для осуществления электрохирургического гемостаза мы использовали многоразовый биполярный инструмент, оснащенный функцией контроля температуры лигируемой ткани. Зажим имеет многослойную структуру с гладкими браншами длиной 45 мм и длиной рабочей поверхности 35 мм. Электрогенератор оснащен функцией «Автостоп» с максимальной мощностью 400 Вт. Оптимальная коагуляция достигнута при подаче звукового сигнала функции «Автостоп» электрогенератором. Использование биполярного инструмента с возможностью контроля температуры лигируемой ткани позволяет снизить риск латерального термического повреждения за счет минимальной зоны необратимой деструкции тканей в зоне воздействия коагуляции.

Методика выполнения влагалищной гистерэктомии с использованием электрохирургического метода гемостаза. Обработку операционного поля антисептическим раствором и наложение на шейку матки пулевых щипцов производят стандартно. Следующим этапом выполняют гидропрепаровку слизистой оболочки сводов влагалища с использованием раствора вазоконстриктора **(рис. 1 на цв. вклейке)**.

Третьим этапом электрохирургическим инструментом выполняют радиальное рассечение слизистой оболочки влагалища на уровне влагалищных сводов. Экспозицию создают с помощью зеркала с грузом и ретракторов Дивера. Ретракторы располагаются в положениях на 3, 9 и 12 ч условного циферблата **(рис. 2 на цв. вклейке)**.

После этого выполняют переднюю и заднюю кольпотомию. Обнажают и коагулируют крестцово-маточные связки. Осуществляют первый тур коагуляции кардинальных связок и маточных сосудов с каждой стороны **(рис. 3—6 на цв. вклейке)**.

В основе техники влагалищной гистерэктомии при миоме матки больших размеров лежат два основных принципа: 1) деваскуляризация матки путем лигирования маточных артерий перед выполнением собственно гистерэктомии; 2) уменьшение размеров опухоли путем бисекции, миомэктомии, морцелляции или коринга [15]. Морцелляцию, бисекцию и коринг осуществляют также с использованием электрохирургических инструментов **(рис. 7 на цв. вклейке)**.

После рассечения круглых маточных связок, собственных связок яичников, маточных труб удаляют матку.

В случае необходимости выполнения сальпингоовариэктомии придатки матки захватывают окончатым зажимом Forceps. Гемостаз на всех этапах осуществляют с использованием электрокоагуляции. Это существенно облегчает его выполнение **(рис. 8, 9 на цв. вклейке)**.

Эффективность электрохирургического гемостаза маточных связок и сосудов позволяет не только исключить этап лигирования шовным материалом,

но и обойтись без использования обвивного шва культи коагулированных структур при ушивании влагалищной раны **(рис. 10, 11 на цв. вклейке)**.

Контроль гемостаза и дренирование брюшной полости проводят с использованием катетера Фолея. Катетер Фолея удаляют в 1-е сутки послеоперационного периода.

Статистический анализ. Статистическую обработку полученных данных проводили в программной среде Statistica (version 10, StatSoft. Лиц. BXXR3 10-F964808-FA-V). Количественные признаки с нормальным распределением представлены средним арифметическим значением (*M*) и средним квадратическим отклонением (*s*) в формате $M \pm s$; в противном случае — медианой и интерквартильным размахом — Me [Q1; Q3], где Q1 — нижний квартиль, Q3 — верхний квартиль. Сравнительный анализ количественных признаков в двух независимых группах выполняли с использованием критерия Манна—Уитни. Взаимосвязь количественных показателей оценивали при вычислении коэффициента корреляции по Спирмену — r_s. При статистических сравнениях стандартное для медико-биологических исследований значение $p=0,05$ принимали в качестве порогового уровня значимости нулевой статистической гипотезы.

Результаты и обсуждение

Для оценки эффективности электрохирургического гемостаза проводили сравнительный анализ продолжительности оперативного вмешательства, кровопотери, интраоперационных осложнений, осложнений в раннем послеоперационном периоде, интенсивности послеоперационной боли в группах электрохирургического гемостаза (ЭХГ) и традиционного гемостаза (ТГ). Данные по длительности оперативного вмешательства и кровопотере представлены в **табл. 1**.

Применение электрохирургического инструмента при выполнении влагалищной гистерэктомии оказывает существенное влияние на кровопотерю во время операции, статистически значимо снижая ее.

Корреляционный анализ взаимосвязи объема матки с продолжительностью операции и кровопотерей выявил несколько закономерностей. Так, объем матки по данным УЗИ влияет на продолжительность оперативного вмешательства ($r_s=0,35$, $r_s=0,29$) при обоих методах гемостаза. Вместе с тем он не влияет на интраоперационную кровопотерю ($r_s=0,02$, $r_s=0,09$; **табл. 2)**.

Проведенное нами исследование выявило статистически значимое влияние метода гемостаза на интенсивность послеоперационной боли **(табл. 3)**.

Уменьшение интенсивности боли по ВАШ за 1-е сутки послеоперационного периода составило в группе электрохирургии 43%, тогда как в группе традиционного гемостаза — только 25% ($p<0,001$) [16]. Электрохирургический метод гемостаза снижает воспалительную реакцию тканей за счет уменьшения количества культей лигированных связок и сосудов. Это достигается за счет замены большинства лигатур коагуляцией, приводящей к уменьшению процессов ре-

Таблица 1. **Продолжительность операции и кровопотеря (*M±SD*)**

Table 1. **Duration of surgery and blood loss (*M±SD*)**

Группа	Продолжительность операции, мин	Кровопотеря, мл
ЭХГ ($n=51$)	60±20	88±44
ТГ ($n=49$)	89±40*	193±105*

Примечание. * — $p<0,001$ при сравнении с данными группы ЭХГ. ЭХГ — электрохирургический гемостаз; ТГ — традиционный гемостаз.

Таблица 3. **Интенсивность боли по ВАШ, баллы (Me [Q1; Q3])**

Table 3. **Pain intensity according to VAS, points (Me [Q1; Q3])**

Группа	В 0-е сутки	В 1-е сутки
ЭХГ ($n=51$)	6 [5; 6]	3 [2; 4]
ТГ ($n=49$)	8 [8; 8]*	6 [5; 6]*

Примечание. * — $p<0,001$ при сравнении с данными группы ЭХГ. ВАШ — визуальная аналоговая шкала. ЭХГ — электрохирургический гемостаз; ТГ — традиционный гемостаз.

Таблица 2. **Коэффициенты ранговых корреляций по Спирмену продолжительности операции и интраоперационной кровопотери с объемом матки**

Table 2. **Coefficients of rank correlations according to Spearman of the duration of surgery and intraoperative blood loss with uterine volume**

Группа	Статистика	Продолжительность операции ↔ Объем матки	Интраоперационная кровопотеря ↔ Объем матки
ЭХГ ($n=51$)	r_s	0,35	0,02
	p	0,011	0,87
ТГ ($n=49$)	r_s	0,29	0,09
	p	0,041	0,51

Примечание. ЭХГ — электрохирургический гемостаз; ТГ — традиционный гемостаз.

зорбции и фагоцитоза, и, как следствие, к уменьшению выброса медиаторов воспаления, что снижает интенсивность послеоперационной боли [17]. Кроме того, влагалищный доступ с его относительно ограниченным пространством для подхода к связкам и сосудам диктует необходимость приложения избыточной тракции к ткани для создания адекватной визуализации, особенно при традиционном методе гемостаза, при котором используется несколько зажимов вместо одного электрохирургического инструмента. Это может вызвать повреждение нервных окончаний вегетативных нервных волокон, приводящее к усилению интенсивности послеоперационной боли. Еще одним фактом, свидетельствующим в пользу электрохирургической коагуляции, является то, что она, скорее, разрушает нервные окончания, чем осуществляет их натяжение, как при шовном лигировании, а это также способствует уменьшению интенсивности послеоперационной боли. Меньшая интенсивность послеоперационной боли коррелирует с лучшим качеством жизни, уменьшая дискомфорт и неудовлетворенность пациентки, ускоряя время активизации [18]. При общей характерной для влагалищного доступа невысокой частоте развития послеоперационных осложнений обращает внимание меньшая частота возникновения осложнений при влагалищной гистерэктомии с использования электрохирургии (2%) по сравнению с группой традиционного гемостаза (12,2%; p=0,057).

В дополнение нельзя не отметить, что при анализе интраоперационных и послеоперационных параметров выяснилось, что по ряду параметров имеются некоторые различия между двумя методами гемостаза при влагалищной гистерэктомии. Использование электрохирургического гемостаза позволяет проводить оперативное вмешательство быстрее, технически проще, что сопровождается меньшей кровопотерей и меньшей интенсивностью послеоперационной боли. При этом в послеоперационном периоде нами не получено статистически значимой разницы по частоте развития осложнений между двумя методами гемостаза.

Заключение

Влагалищный доступ при проведении гистерэктомии должен рассматриваться в качестве доступа выбора как при наличии генитального пролапса, так и при доброкачественных заболеваниях матки, не сопровождающихся пролапсом, в том числе при миоме матки больших размеров. Электрохирургический гемостаз позволяет повысить эффективность влагалищной гистерэктомии за счет уменьшения продолжительности операции, кровопотери, снижения интенсивности и длительности послеоперационной боли. Это в свою очередь позволяет расширить показания для выбора вагинального доступа.

Участие авторов:
Концепция и дизайн исследования — А.Н. Плеханов, В.Ф. Беженарь, Т.А. Епифанова
Сбор и обработка материала — Т.А. Епифанова, Ф.В. Беженарь
Статистическая обработка — Т.А. Епифанова
Написание текста — Т.А. Епифанова
Редактирование — А.Н. Плеханов, В.Ф. Беженарь, В.А. Линде, М.М. Высоцкий

Авторы заявляют об отсутствии конфликта интересов.

Participation of authors:
Concept and design of the study — A.N. Plekhanov, V.F. Bezhenar, T.A. Epifanova
Data collection and processing — T.A. Epifanova, F.V. Bezhenar
Statistical processing of the data — T.A. Epifanova
Text writing — T.A. Epifanova
Editing — A.N. Plekhanov, V.F. Bezhenar, V.A. Linde, M.M. Vysotsky

The authors declare no conflicts of interest.

ЛИТЕРАТУРА/REFERENCES

1. Morgan-Ortiz F, Soto-Pineda JM, Lypez-Zepeda MA, de Peraza-Garay FJ. Effect of body mass index on clinical outcomes of patients undergoing total laparoscopic hysterectomy. *Int J Gynecol Obstet.* 2013;120:61-64. https://doi.org/10.1016/j.ijgo.2012.08.012
2. Беженарь В.Ф., Цыпурдеева А.А., Долинский А.К., Бочоришвили Р.Г. Лапароскопическая гистерэктомия — семилетний опыт. *Журнал акушерства и женских болезней.* 2011;4:12-19. Bezhenar VF, Tsypurdeeva AA, Dolinskiy AK, Bochorishvili RG. Laporoscopy hysterectomy — the seven-year experience. *Zhurnal akusherstva i zhenskikh bolezneI.* 2011;4:12-19. (In Russ.).
3. Резник М.В., Тарасенкова В.А., Садыхова Э.Э., Линде В.А. К выбору метода доступа радикального оперативного лечения пациенток с болевым синдромом при коморбидных заболеваниях матки. *Здоровье и образование в XXI веке.* 2018;20(8):25-28. Reznik MV, Tarasenkova VA, Sadikhova EE, Linde VA. To the choice of the access method of radical operational treatment of patients with pain syndrome with comorbid diseases of the uterus. *Zdorove i obrazovanie v XXI veke*. 2018;20(8):25-28. (In Russ.).
4. Garry R. The future of hysterectomy. *BJOG.* 2005;112:133-139. https://doi.org/10.1111/j.1471-0528.2004.00431
5. Aarts JW, Nieboer TE, Johnson N, Lethaby A, Tavender E, Curr E, Garry R, et al. Surgical approach to hysterectomy for benign gynaecological disease. *Cochrane Database Syst Rev.* 2015;Iss. 8. Art. No: CD003677. https://doi.org/10.1002/14651858.CD003677.pub5

6. Harmanli OH, Byun S, Dandolu V, Gaughan JP, Grody MH. Vaginal hysterectomy for the enlarged uterus. *Gynecol Obstet Invest.* 2006;61:4-8. https://doi.org/10.1159/000087563
7. Einarsson JI, Matteson KA, Schulkin J, Chavan NR, Sangi-Haghpeykar H. Minimally invasive hysterectomies-a survey on attitudes and barriers among practicing gynecologists. *J Minim Invasive Gynecol*. 2010;17:167-175. https://doi.org/10.1016/j.jmig.2009.12.017
8. Miskry T, Magos A. A national survey of senior trainees surgical experience in hysterectomy and attitudes to the place of vaginal hysterectomy. *BJOG*. 2004;111:877-879. https://doi.org/10.1111/j.1471-0528.2004.00204.x
9. Zubke W, Hornung R, Wässerer S, et al. Bipolar coagulation with the BiClamp forceps versus conventional suture ligation: a multicenter randomized controlled trial in 175 vaginal hysterectomy patients. *Arch Gynecol Obstet.* 2009;280(5):753-760. https://doi.org/10.1007/s00404-009-1010-7
10. Kroft J, Selk A. Energy-based vessel sealing in vaginal hysterectomy: a systematic review and meta-analysis. *Obstet Gynecol.* 2011;(5):1127-1136. https://doi.org/10.1097/AOG.0b013e3182324306
11. Плеханов А.Н., Епифанова Т.А. Использование электрохирургии при влагалищной гистерэктомии. *Ученые записки Санкт-Петербургского государственного медицинского университета им. акад. И.П. Павлова*. 2017;24(3):22-27. Plekhanov AN, Epifanova TA. Using electrosurgery during vaginal hysterectomy. *Uchenye zapiski Sankt-Peterburgskogo gosudarstvennogo medicinskogo universiteta im. akad. I.P. Pavlova*. 2017;24(3):22-27. (In Russ.).
12. Zubke W, Krämer B, Hornung R, Wallwiener D. Use of the BiClamp (a bipolar coagulation forceps) in gynecological surgery. *Gynecol Surg.* 2007;4: 9-16. https://doi.org/10.1007/s10397-006-0262-5
13. Zubke W, Becker S, Krämer B, Wallwiener D. Vaginal hysterectomy: a new approach using bicoagulation forceps. *Gynecol Surg.* 2004;1:179-182. https://doi.org/10.1007/s10397-004-0034-z
14. Zubke W, Hornung R, Wässerer S. Bipolar coagulation with the BiClamp forceps versus conventional suture ligation: a multicenter randomized controlled trial in 175 vaginal hysterectomy patients. *Gynecol Obstet.* 2009;280(5):753-760. https://doi.org/10.1007/s00404-009-1010-7
15. Плеханов А.Н. *Современный взгляд на вагинальную хирургию матки*. СПб.: Классика-М; 2009;104.
16. Плеханов А.Н., Беженарь В.Ф., Епифанова Т.А., Беженарь Ф.В. Сравнительная характеристика методов гемостаза при влагалищной гистерэктомии. *Кубанский научный медицинский вестник*. 2019;26(6):61-69. Plekhanov AN, Bezhenar VF, Epifanova TA, Bezhenar FV. Comparative characteristics of hemostasis during vaginal hysterectomy. *Kubanskii nauchnyi medicinskii vestnik*. 2019;26(6):61-69. (In Russ.). https://doi.org/10.25207/1608-6228-2019-26-6-61-69
17. Clavé H, Clavé AJ. Safety and Efficacy of Advanced Bipolar Vessel Sealing in Vaginal Hysterectomy: 1000 Cases. *Minim Invasive Gynecol.* 2017;24(2):272-279. https://doi.org/10.1016/j.jmig.2016.10.017
18. Gunningberg L, Idvall E. The quality of postoperative pain management from the perspectives of patients, nurses and patient records. *J Nurs Manag.* 2007;15:756-766. https://doi.org/10.1111/j.1365-2934.2006.00753.x

Поступила 22.06.2022
Received 22.06.2022
Принята к печати 04.08.2022
Accepted 04.08.2022

К статье *С.А. Будзинского и соавт.* «Возможности методов внутрипротоковой контактной литотрипсии при пероральной транспапиллярной холангиоскопии в лечении больных «сложным» холедохолитиазом»

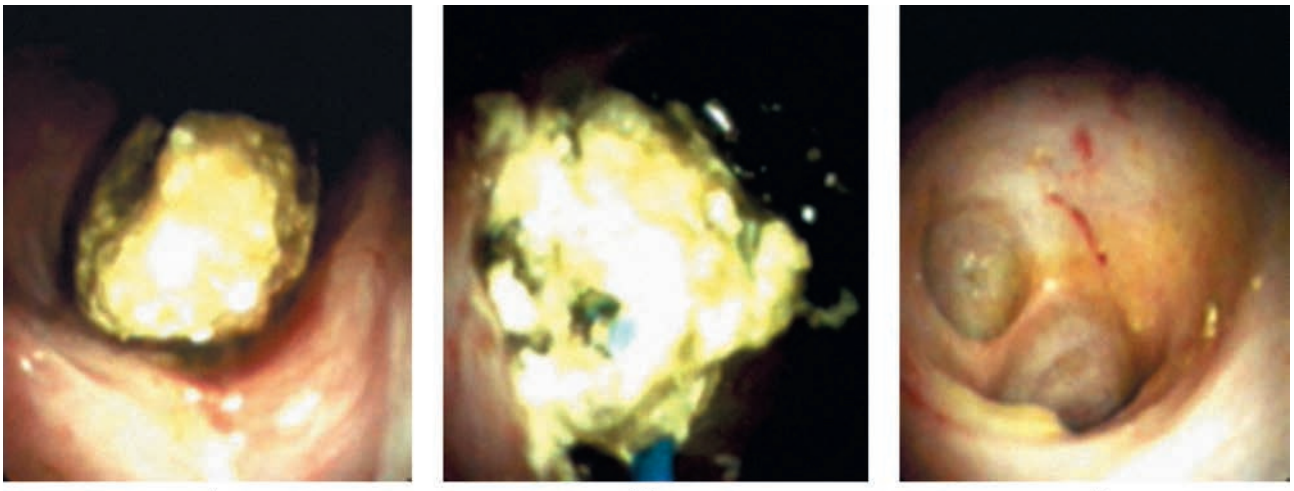

Рис. 6. **Этапы выполнения внутрипротоковой контактной литотрипсии (эндофото):**
а — конкремент общего желчного протока, выявленный во время холангиоскопии; б — сеанс внутрипротоковой лазерной литотрипсии; в — контрольная холангиоскопия для оценки полноты санации.

Fig. 6. **Stages of performing intraductal contact lithotripsy (endophoto).**
a — common bile duct stone detected during cholangioscopy; b — conducting a session of intraductal laser lithotripsy; c — performing a control cholangioscopy to assess the completeness of sanitation.

К статье *А.Н. Плеханова и соавт.* «Сравнительная оценка эффективности и безопасности различных методов гемостаза при выполнении влагалищной гистерэктомии»

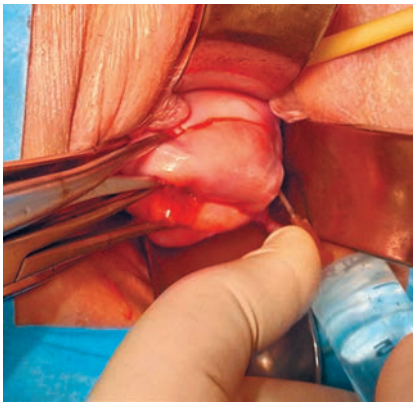

Рис. 1. **Этап гидропрепаровки слизистой оболочки сводов влагалища.**

Fig. 1. **Stage of hydropreparation of the mucous membrane of the vaginal vaults.**

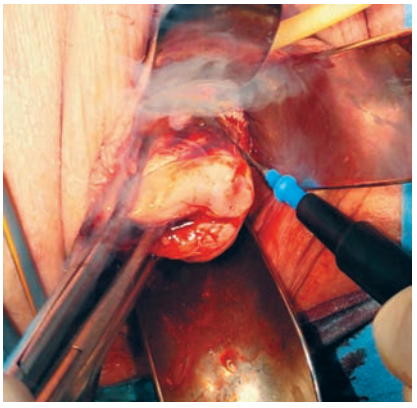

Рис. 2. **Этап рассечения слизистой оболочки влагалища.**

Fig. 2. **Stage of dissection of the mucous membrane of the vagina.**

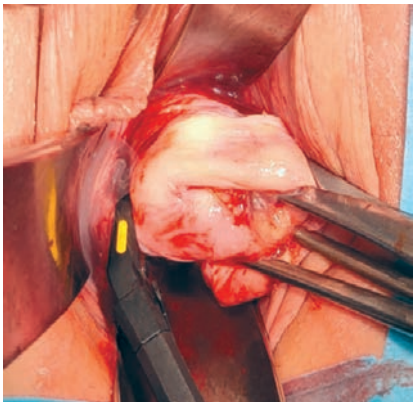

Рис. 3. **Коагуляция крестцово-маточных и кардинальных связок.**

Fig. 3. **Coagulation of sacro-uterine and cardinal ligaments.**

К статье *А.Н. Плеханова и соавт.* «Сравнительная оценка эффективности и безопасности различных методов гемостаза при выполнении влагалищной гистерэктомии»

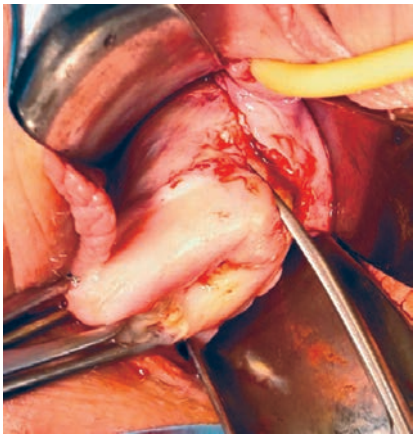

Рис. 4. **Рассечение крестцово-маточных и кардинальных связок.**

Fig. 4. **Dissection of sacro-uterine and cardinal ligaments.**

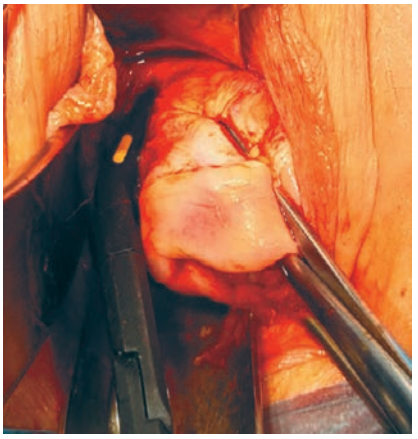

Рис. 5. **Коагуляция маточных сосудов.**

Fig. 5. **Coagulation of uterine vessels.**

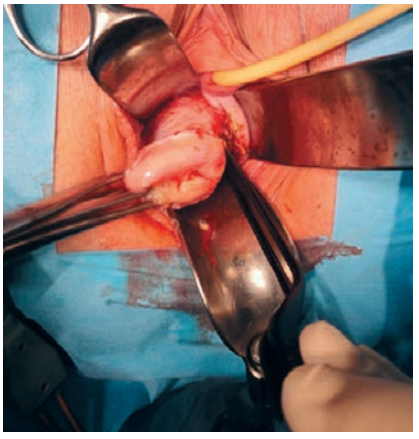

Рис. 6. **Вид коагулированных и пересеченных маточных сосудов.**

Fig. 6. **View of coagulated and crossed uterine vessels.**



Рис. 7. **Миомэктомия.**

Fig. 7. **Myomectomy.**

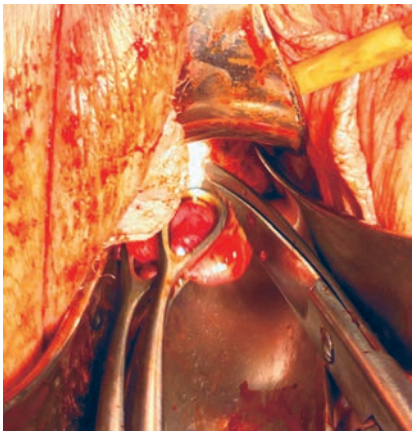

Рис. 8. **Тубэктомия.**

Fig. 8. **Tubectomy.**



Рис. 9. **Коагуляция мезосальпинкса.**

Fig. 9. **Coagulation of the mesosalpinx.**

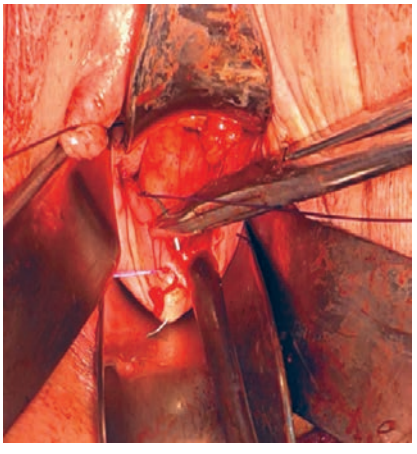

Рис. 10. **Ушивание купола влагалища.**

Fig. 10. **Sewing up the dome of the vagina.**

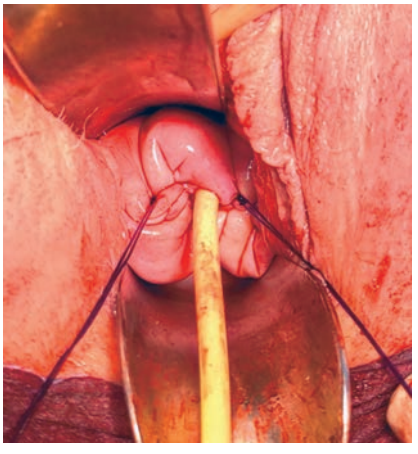

Рис. 11. **Вид ушитого купола влагалища.**

Fig. 11. **View of the sutured dome of the vagina.**