Эндоскопическая хирургия
2022, т. 28, №6, с. 22–30
https://doi.org/10.17116/endoskop20222806122

Endoscopic Surgery =
Endoskopicheskaya khirurgiya 2022, vol. 28, no 6, pp. 22–30
https://doi.org/10.17116/endoskop20222806122

Возможности методов внутрипротоковой контактной литотрипсии при пероральной транспапиллярной холангиоскопии в лечении больных «сложным» холедохолитиазом

© С.А. БУДЗИНСКИЙ[1, 2], Я.С. ЗАХАРОВА[3], Е.Д. ФЕДОРОВ[1, 2], С.Г. ШАПОВАЛЬЯНЦ[1, 2], Н.В. ТАШКИНОВ[4], Е.А. ВОРОБЬЕВА[2], П.М. КОСЕНКО[4]

[1]ГБУЗ Москвы «Городская клиническая больница №31 Департамента здравоохранения Москвы», Москва, Россия;
[2]ФГАОУ ВО «Российский национальный исследовательский медицинский университет им. Н.И. Пирогова», Минздрава России, Москва, Россия;
[3]КГБУЗ «Городская клиническая больница им. проф. Войно-Ясенецкого» Минздрава Хабаровского края, Хабаровск, Россия;
[4]ФГБОУ ВО «Дальневосточный государственный медицинский университет» Минздрава России, Хабаровск, Россия

Резюме

Статья посвящена описанию возможностей метода внутрипротоковой контактной литотрипсии (КЛТ) у больных со «сложным» холедохолитиазом (ХЛ).

Цель исследования. Сравнительный анализ первых результатов лечения пациентов со «сложным» ХЛ с помощью применения различных методик внутрипротоковой КЛТ.

Материал и методы. Всего обследованы 20 пациентов (13 женщин, 7 мужчин). Средний возраст составил 67,1±14,5 года. Для проведения холангиоскопии использовалась одноразовая система для одного оператора, состоящая из миниатюрного видеоэндоскопа диаметром 10,5 Fr (3,5 мм) и цифрового процессора. Для выполнения фрагментации билиарных камней применялись лазерные и электрогидравлический литотрипторы. В результате обследования особенности анатомии парапапиллярной зоны и желчных протоков выявлены в 11 (55%) наблюдениях. Размер конкрементов варьировал от 8 до 35 мм и в среднем составил 218 мм, при этом конкременты диаметром <15 мм были выявлены у 4 (20%) больных, 16—25 мм — у 11 (55%), >25 мм — у 5 (25%).

Результаты. Полная санация билиарного тракта при использовании внутрипротоковой КЛТ достигнута в 19 (95%) из 20 наблюдений. Эффективность фрагментации билиарных камней с использованием гольмиевого лазера достигала 93,3%; тулиевого лазера — 100%; электрогидравлической литотрипсии — 66,7%. Средняя продолжительность дробления конкрементов составила 13,6±7,5 мин. Средняя длительность пребывания больных в стационаре после проведения литотрипсии с использованием гольмиевого лазера, тулиевого лазера и электрогидравлического литотриптора составила 3,4±1,3, 3,0±1,7 и 4,3±2,1 сут соответственно.

Заключение. Применение КЛТ при пероральной транспапиллярной холангиоскопии в сочетании с другими ретроградными способами коррекции повысила результативность лечения «сложного» ХЛ до 95%. По первым полученным данным, литотрипсия тулиевым фиброволоконным суперимпульсным лазером была наиболее эффективной.

Ключевые слова: *холедохолитиаз, холангиоскопия, контактная литотрипсия, литоэкстракция.*

ИНФОРМАЦИЯ ОБ АВТОРАХ:
Будзинский С.А. — https://orcid.org/0000-0003-4255-0783
Захарова Я.С. — https://orcid.org/0000-0003-0571-2501
Федоров Е.Д. — https://orcid.org/0000-0002-5224-0474
Шаповальянц С.Г. — https://orcid.org/0000-0002-1571-8125
Ташкинов Н.В. — https://orcid.org/0000-0001-7473-1250
Воробьева Е.А. — https://orcid.org/0000-0002-5366-2492
Косенко П.М. — https://orcid.org/0000-0002-6014-7149
Автор, ответственный за переписку: Захарова Я.С. — e-mail: jszakharova81@gmail.com

КАК ЦИТИРОВАТЬ:
Будзинский С.А., Захарова Я.С., Федоров Е.Д., Шаповальянц С.Г., Ташкинов Н.В., Воробьева Е.А., Косенко П.М. Возможности методов внутрипротоковой контактной литотрипсии при пероральной транспапиллярной холангиоскопии в лечении больных «сложным» холедохолитиазом. *Эндоскопическая хирургия.* 2022;28(6):22–30. https://doi.org/10.17116/endoskop20222806122

Possibilities of methods of intraductal contact lithotripsy with oral transpapillary cholangioscopy in the treatment of «complex» choledocholithiasis

© S.A. BUDZINSKIY[1, 2], JA.S. ZAKHAROVA[3], E.D. FEDOROV[1, 2], S.G. SHAPOVALYANTS[1, 2], N.V. TASHKINOV[4], E.A. VOROBIEVA[2], P.M. KOSENKO[4]

[1]Municipal Clinical Hospital No. 31 of Moscow Department of Health, Moscow, Russia;
[2]Pirogov Russian National Research Medical University, Moscow, Russia;
[3]Voino-Yasenetsky Municipal Clinical Hospital, Khabarovsk, Russia;
[4]Far Eastern State Medical University, Khabarovsk, Russia

Abstract

The article is devoted to the description of the possibilities of intraductal contact lithotripsy (CLT) in patients with «complex» choledocholithiasis (CL).

Objective. Comparative analysis of the first results of treatment of patients with «complex» CL using various methods of intraductal CLT.

Material and methods. A total of 20 patients (13 women, 7 men) were examined. The mean age was 67.1±14.5 years. The disposable system per operator was used, consisting of a miniature video endoscope with a diameter of 10.5 Fr (3.5 mm) and a digital processor, for cholangioscopy. To perform lithotripsy, laser and electrohydraulic lithotripters were used. Features of the anatomy of the parapapillary area were identified in 11 (55%) patients. The size of calculi varied from 8 to 35 mm and averaged 21±8 mm, while calculi with a diameter of up to 15 mm were detected in 4 (20%) patients, 16—25 mm in size — in 11 (55%) patients, more than 25 mm — in 5 (25%) cases.

Results. Complete sanitation of the biliary tract using intraductal contact lithotripsy was achieved in 19 (95%) cases out of 20 cases. The efficiency of fragmentation of biliary stones using a holmium laser reached 93.3%; thulium laser — 100%; electrohydraulic lithotripsy — 66.7%. The average duration of the stone crushing procedure was 13.6±7.5 minutes. The average length of stay of patients in the hospital after using a holmium and thulium laser was 3.4±1.3 and 3±1.7 days, respectively, after electrohydraulic lithotripsy — 4.3±2.1 days.

Conclusion. The use of contact lithotripsy during peroral transpapillary cholangioscopy in combination with other retrograde methods of correction increases the effectiveness of the treatment of «complex» choledocholithiasis up to 95%. According to the first data obtained, lithotripsy with a thulium fiber-optic superimpulse laser was the most effective.

Keywords: *choledocholithiasis, cholangioscopy, contact lithotripsy, lithoextraction.*

INFORMATION ABOUT THE AUTHORS:
Budzinskiy S.A. — https://orcid.org/0000-0003-4255-0783
Zakharova Ja.S. — https://orcid.org/0000-0003-0571-2501
Fedorov E.D. — https://orcid.org/0000-0002-6036-7061
Shapovalyants S.G. — https://orcid.org/0000-0002-1571-8125
Tashkinov N.V. — https://orcid.org/0000-0001-7473-1250
Vorobieva E.A. — https://orcid.org/0000-0002-5366-2492
Kosenko P.M. — https://orcid.org/0000-0002-6014-7149
Corresponding author: Zakharova Ja.S. — e-mail: jszakharova81@gmail.com

TO CITE THIS ARTICLE:
Budzinskiy SA, Zakharova JaS, Fedorov ED, Shapovalyants SG, Tashkinov NV, Vorobieva EA, Kosenko PM. Possibilities of methods of intraductal contact lithotripsy with oral transpapillary cholangioscopy in the treatment of «complex» choledocholithiasis. *Endoscopic Surgery = Endoskopicheskaya khirurgiya*. 2022;28(6):22–30. (In Russ.). https://doi.org/10.17116/endoskop20222806122

Введение

Проблема холедохолитиаза (ХЛ), несмотря на постоянное совершенствование методов диагностики и лечения этой патологии, остается актуальной, осложняя течение желчнокаменной болезни (ЖКБ) в 10—35% случаев [1]. Методом выбора коррекции ХЛ считается применение малоинвазивных методик: эндоскопической папиллосфинктеротомии (ЭПСТ) с последующей литоэкстракцией, обеспечивающих технический успех лечения в 90—98% наблюдений [2, 3].

Однако эффективность применения этого общепринятого подхода снижается в случаях выявления «сложного» ХЛ. К данной комбинированной категории относят как множественные камни, особенно размером >15 мм и/или неправильной формы, так и анатомические препятствия, затрудняющие проведение ретроградных эндоскопических вмешательств: деформацию и стриктуры желчевыводящих протоков; измененную анатомию перипапиллярной зоны вследствие наличия дивертикулов двенадцатиперстной кишки (ДПК) либо выполненных ранее хирургических операций [4, 5].

И все же большую часть в структуре «сложного» ХЛ занимают крупные конкременты желчных протоков, которые составляют 76—77% случаев от общего числа наблюдений [6]. Основной проблемой при санации билиарного дерева у подобных больных служит несоответствие размеров камней и диаметра устья общего желчного протока (ОЖП), что может быть устранено либо посредством расширения доступа в ОЖП, либо фрагментацией конкрементов [7].

Использование баллонной дилатации устья ОЖП после предварительно выполненной ЭПСТ направлено на увеличение доступа в желчные протоки, а сама методика включена в клинические рекомендации европейского (ESGE) и американского (ASGE) обществ гастроинтестинальной эндоскопии [3]. При этом возможность полной санации билиарного дерева, особенно в сочетании с механической литотрипсией (МЛТ), может достигать 96,5—98,3% [8, 9].

Общая частота развития осложнений применения метода составляет 2,1—7,9%, при этом на долю острого постманипуляционного панкреатита (ОПМП) приходится 0,5—5,2%; а кровотечения и перфорации возникают в 1,1—1,3 и 0,3—0,5% наблюдений соответственно [10, 11].

Применение метода эндоскопической внутрипротоковой МЛТ в лечении «сложного» ХЛ, по данным литературы, позволяет добиться дробления конкрементов в 90% случаев, а к его преимуществам относят экономическую доступность и относительную техническую простоту [4, 5].

Однако данный технический подход невозможно применить при вклиненном камне, который препятствует проведению и раскрытию корзинки литотриптора на требуемом уровне, а кроме того, он не лишен осложнений. К ним относятся вклинение и отрыв литотриптической корзинки, наблюдающиеся в 1,3—10% случаев, перфорация стенок желчных протоков (1—5%), кровотечение (4,5%), развитие острого холангита (5,8%) и ОПМП (1,9%) [7, 12].

В случаях неэффективности применения описанных эндоскопических транспапиллярных вмешательств на первый план выходят альтернативные варианты дробления конкрементов, к которым относят литотрипсию экстракорпоральную ударно-волновую (ЭУВЛ), а также внутрипротоковую контактную (КЛТ): электрогидравлическую (ЭГЛ) и лазерную [13—15].

Метод ЭУВЛ для лечения при ХЛ был впервые применен в клинической практике в 1985 г. T. Sauerbruch и соавт. [16]. ЭГЛ для дробления камней желчных протоков стала использоваться с 1977 г. [17], а лазерный гольмиевый литотриптор — с 1985 г. [18]. Наконец, первые результаты применения нового суперимпульсного фиброволоконного тулиевого лазера для дробления крупных конкрементов билиарного тракта во время холангиоскопии были описаны в 2020 г. в зарубежной литературе [19] и в 2021 г. в отечественной [20].

Особенностью этого лазера является большая способность передачи энергии окружающей водной среде с дозированным и прецизионным воздействием на конкременты, находящиеся в ней, а суперимпульсный режим позволяет моделировать импульсы в более широком диапазоне по сравнению с классическими гольмиевыми лазерами по количеству энергии в единичном импульсе с достижением в 4 раза большего КПД и до 20 раз более широкого диапазона настройки параметров [21, 22].

Применение методик внутрипротоковой КЛТ имеет множество преимуществ, позволяющих достичь высокой эффективности в лечении «сложного» ХЛ. К ним относят возможность проведения литотрипсии при плотно фиксированных, вколоченных камнях и синдроме Мирицци; анте- и ретроградный доступ к конкрементам; воздействие на камни разной степени плотности; высокую пиковую мощность воздействия; оптимальную концентрацию энергии в зоне фокуса с максимальным эффектом фрагментации [23, 24].

Однако проведение указанных вмешательств обязательно должно сопровождаться визуальным контролем при холангиоскопии во избежание повреждений стенок желчных протоков ударной волной или фрагментами конкрементов [25].

Относительными ограничениями в применении методов КЛТ считаются дороговизна используемого оборудования, трудоемкость и длительность вмешательств [13].

Цель исследования — сравнительный анализ первых результатов лечения пациентов со «сложным» ХЛ с помощью применения различных методик внутрипротоковой КЛТ.

Материал и методы

Проведен ретроспективный анализ результатов использования внутрипротоковой КЛТ в лечении пациентов со «сложным» ХЛ, выполненных на базе ГКБ №31 Москвы и ГКБ им. проф. А.М. Войно-Ясенецкого Хабаровска в период с 01.01.18 по 01.01.22. В группу обследования вошли 20 пациентов: 13 женщин и 7 мужчин, в возрасте от 33 до 84 лет; средний возраст 67,1±14,5 года.

В неотложном порядке по поводу острой нарастающей механической желтухи лечение проведено у 2 (10%) больных, у 1 из них имелся гнойный холангит. В отсроченном и плановом порядке эндоскопические вмешательства выполнены у 18 (90%) больных. Уровни билирубина при поступлении варьировали от 6,6 до 102,3 мкмоль/л, в среднем составив 36,2±30,5 мкмоль/л. Комплексная инструментальная диагностика включала ультразвуковое исследование (УЗИ) органов брюшной полости у 20 (100%) больных; компьютерную томографию у 3 (15%); магнитно-ре-

зонансную холангиопанкреатографию у 1 (5%); эндосонографию у 1 (5%); эндоскопическую ретроградную холангиографию у 18 (90%); антеградную холангиографию у 2 (10%). Прямая пероральная внутрипротоковая холангиоскопия выполнена в 18 (90%) случаях, у 2 (10%) пациентов холангиоскопия выполнялась антеградно через наружные дренажи.

В результате проведенного обследования одиночный камень в просвете желчных протоков выявлен у 12 (60%) пациентов, 2 камня — у 5 (25%), 3 — у 1 (5%) больного; множественные (>3) камни — у 2 (10%).

Размер конкрементов варьировал от 8 до 35 мм и в среднем составил 21±8 мм **(рис. 1)**. Диаметр ОЖП составил 19±4 мм (от 12 до 25 мм).

Локализация конкрементов в желчных протоках была следующей: в 15 (75%) случаях камни располагались в ОЖП, по 2 (10%) наблюдения приходилось на конкременты общего печеночного протока и локализацию камней в устье и культе пузырного протока, еще у 1 (5%) пациента имелся внутрипеченочный ХЛ. Примечательно, что у 3 (15%) больных ХЛ сочетался с наличием лигатур билиарного тракта. При этом в 1 случае в просвете протоков обнаружены одновременно лигатура и фрагмент дренажа Кера.

В результате проведенных обследований у 11 (55%) пациентов выявлен ряд особенностей анатомии парапапиллярной зоны и желчных протоков, а также указанные выше особенности внутрипротоковой локализации конкрементов, влияющие на технико-тактические подходы в лечении пациентов данной категории. При этом в 6 (30%) случаях отмечалось сочетание двух анатомических изменений. Так, у 4 (20%) больных большой сосочек двенадцатиперстной кишки (БСДПК) располагался в крае дивертикула, еще в 4 (20%) наблюдениях имелось сужение в терминальном отделе ОЖП или его ангуляция. В 3 (15%) случаях ХЛ наблюдался у пациентов с оперативно измененной анатомией верхних отделов желудочно-кишечного тракта в результате ранее выполненной панкреатодуоденальной резекции (1) или резекции желудка по Бильрот-II (2). Распределение вариантов анатомических особенностей парапапиллярной зоны, желчных протоков и внутрипротоковой локализации конкрементов представлено на **рис. 2**.

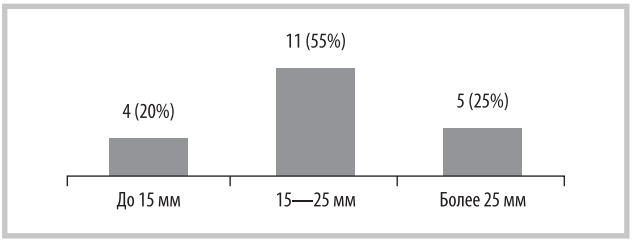

Рис. 1. **Распределение размеров выявленных конкрементов (*n*=20).**

Fig. 1. **Distribution of the sizes of the revealed calculi (*n*=20).**



Рис. 2. **Распределение вариантов анатомических особенностей парапапиллярной зоны, желчных протоков и внутрипротоковой локализации конкрементов.**

Fig. 2. **Distribution of variants of anatomical features of the parapapillary zone, bile ducts and intraductal localization of calculi.**

Инструментальное обеспечение и методика выполнения контактной внутрипротоковой литотрипсии при «сложном» ХЛ. При проведении эндоскопических ретроградных транспапиллярных вмешательств использовали видеоэндоскопы с боковой оптикой. Применяли эндоскопические инструменты: одно- и двухпросветные катетеры; рентгеноконтрастные пластиковые струны-проводники диаметром 0,025 и 0,035 дюйма, сфинктеротомы с боковой струной, игольчатые папиллотомы. Для ревизии билиарного дерева использовали корзинки Дормиа, ревизионные баллоны-экстракторы. При выполнении механической литотрипсии использовали механические литотрипторы с усиленными браншами и металлической оболочкой, а также аварийный литотриптерный набор. Баллонную дилатацию проводили с помощью баллонов малого — 13/14/15 мм и большого — 18/19/20 мм диаметра раскрытия. С целью билиарной декомпрессии для эндопротезирования применяли пластиковые стенты диаметром 7—10 Fr, длиной 5—15 см в зависимости от уровня расположения конкрементов, а также назобилиарные дренажи диаметром 7Fr и длиной 250 см. При проведении пероральной холангиоскопии использовалась одноразовая система для одного оператора, состоящая из миниатюрного видеоэндоскопа диаметром 10,5 Fr (3,5 мм) и цифрового процессора. Внутрипротоковую КЛТ выполняли с помощью гольмиевого лазера, тулиевого суперимпульсного фиброволоконного лазера и электрогидравлического литотриптера. Для рентгенологического контроля проведения транспапиллярных вмешательств применяли электронно-оптические преобразователи.

Эндоскопические ретроградные вмешательства выполняли в положении пациента на левом боку в условиях анестезиологического пособия с сохранением спонтанного дыхания, с постоянным объективным мониторингом за состоянием больного. После выполнения диагностической дуоденоскопии осуществляли селективную канюляцию ОЖП с его контрастированием и последующей ЭПСТ в тотальном или

субтотальном объеме в зависимости от анатомических особенностей области БСДПК **(рис. 3 на цв. вклейке)**.

В случае, если ЭПСТ была выполнена ранее, оценивали размер устья ОЖП, при недостаточном его диаметре либо рестенозе проводили дополнительную ЭПСТ или баллонную дилатацию устья ОЖП **(рис. 4 на цв. вклейке)**.

В дальнейшем по струне-проводнику в просвет желчных протоков проводился холангиоскоп и в условиях постоянной подачи стерильного изотонического раствора хлорида натрия под визуальным контролем оценивали доступные осмотру отделы билиарного дерева **(рис. 5 на цв. вклейке)**.

При обнаружении камня в просвете желчных протоков литотриптическое волокно (лазерное или электрогидравлическое) низводили через инструментальный канал холангиоскопа и позиционировали у нижнего края конкремента. Литотрипсию с целью защиты стенок желчных протоков от повреждения ударной волной и улучшения электропроводимости выполняли в условиях постоянной подачи стерильного изотонического раствора натрия хлорида.

При выполнении фрагментации камней с применением лазера попеременно использовались режимы «Попрокнинг» и «Распыление», при необходимости с постепенным увеличением параметров частоты и средней мощности подаваемого импульса в пределах 10—18 Гц и 0,6—2,0 Дж с количеством импульсов от 1126 до 2252. При работе электрогидравлического литотриптера дробление конкрементов проводили на установках энергии Medium и High с количеством импульсов 5—30 и их общим количеством за сеанс от 120 до 2518 ударов в зависимости от длительности вмешательства и характеристик камней. Для окончательной санации желчных протоков применяли корзинку Дормиа и экстракционные баллоны. Эффективность выполнения литотрипсии подтверждали при контрольных холангиографии и холангиоскопии **(рис. 6 на цв. вклейке)**.

В 2 (10%) случаях при невозможности обнаружения БСДПК вследствие измененной анатомии в результате оперативного вмешательства и после неоднократных попыток его поиска эндоскопами с торцевой оптикой доступ в желчные протоки и к конкрементам, расположенным в них, выполняли чрескожно-чреспеченочно. В этих наблюдениях под сочетанным ультразвуковым и рентгенологическим контролем устанавливали наружный билиарный дренаж диаметром 10 Fr, через него в желчные протоки вводили проводник, затем дренаж заменяли троакаром диаметром 5 мм, по которому доставляли холангиоскоп с лазерным волокном.

Успехом применения различных способов контактной литотрипсии в лечении «сложного» ХЛ считали достижение полной санации желчных протоков. Неудовлетворительным результатом считали отсутствие фрагментации конкрементов, невозможность выполнения литотрипсии, потребовавшие применения оперативных хирургических методов лечения, либо возникновение во время вмешательства осложнений, которые было невозможно ликвидировать малоинвазивным способом.

Статистический анализ полученных данных осуществляли с использованием программы StatTech v. 2.5.6. Нормальность распределения оценивали с помощью критерия Шапиро—Уилка. Показатели описывали посредством средних арифметических величин (M) и стандартных отклонений (SD), границ 95% доверительного интервала (95% ДИ), а также медианы (Me), нижнего и верхнего квартилей. Сравнение показателей выполняли с использованием однофакторного дисперсионного анализа или с применением критерия Краскела—Уоллиса. Сопоставление процентных долей при анализе многопольных таблиц сопряженности проводили с помощью критерия χ^2 Пирсона.

Результаты и обсуждение

У всех 20 больных, включенных в анализ, был применен этапный подход эндоскопического лечения. У 18 пациентов имелась возможность проведения ретроградного доступа к желчным протокам, у этих больных первоначально были выполнены транспапиллярные вмешательства в объеме ЭПСТ с попыткой стандартной литоэкстракции. При этом у 13 (65%) пациентов ЭПСТ была проведена раньше в период времени от 1 мес до 5 лет перед проведением КЛТ. Дополнительно у 7 (35%) больных применялась баллонная дилатация области ЭПСТ, в 6 (30%) случаях после первичной невозможности литоэкстракции выполнено билиарное стентирование пластиковым стентом и в 1 (5%) — назобилиарное дренирование. Следующим этапом 18 (90%) пациентам были выполнены пероральная транспапиллярная холангиоскопия и внутрипротоковая контактная литотрипсия. В 2 (10%) случаях, когда больным ранее были проведены хирургические операции с наложением гастроэнтероанастомозов и выполнение транспапиллярного вмешательства оказалось технически невозможным, литотрипсия осуществлялась через антеградный доступ.

С целью литотрипсии у 14 (70%) больных был использован гольмиевый лазер; у 3 (15%) — тулиевый суперимпульсный фиброволоконный лазер; у 2 (10%) — электрогидравлический литотриптер и у 1 (5%) — для достижения полной санации желчных протоков применяли сочетание воздействия электрогидравлического и лазерного гольмиевого литотриптеров. Средняя продолжительность непосредственного дробления камней с помощью литотриптерных установок составила 13,6±7,5 мин, при этом среднее время литотрипсии было минимальным при проведении

ЭГЛ — 11,3±5,9 мин. При использовании гольмиевого лазера время фрагментации камней составило 13,1±7,4 мин, а тулиевого — 13±3,6 мин.

В 17 (89,5%) случаях оперативное эндоскопическое вмешательство закончилось успешно уже после первого сеанса литотрипсии. В 2 (10%) наблюдениях у пациентов с лигатурным ХЛ дробление конкрементов наступило уже во время первой процедуры, но для достижения полной санации желчных протоков потребовалось повторное эндоскопическое вмешательство. Во время первого сеанса выполнялась КЛТ гольмиевым лазером с литоэкстракцией фрагментов конкрементов, однако удаление лигатурного материала оказалось возможным лишь при последующем вмешательстве.

В целом у 3 (15%) пациентов с лигатурным ХЛ после успешного сеанса КЛТ и достижения фрагментации конкрементов инородные тела билиарного тракта были удалены эндоскопически под визуальным контролем холангиоскопа. В 1 (5%) случае удаление лигатуры и фрагмента дренажа Кера выполнено корзинкой Дормиа, у другого больного (5%) для захвата и извлечения лигатуры были применены щипцы для внутрипротоковой холангиоскопии. Еще у 1 (5%) пациента после проведения КЛТ и литоэкстракции попытки удаления инородного тела ОЖП щипцами и корзинкой Дормиа оказались неэффективными, вследствие чего потребовалась замена холангиоскопа ультратонким трансназальным гастроскопом для проведения полипэктомической петли с последующим пересечением и успешным извлечением лигатурного материала.

После завершения контактной литотрипсии во всех наблюдениях осуществляли ревизию желчных протоков с применением корзинки Дормиа и экстракционного баллона с целью удаления фрагментов конкрементов и оценки полноты санации.

Таким образом, полная санация билиарного тракта при внутрипротоковой литотрипсии была достигнута в 19 (95%) случаях, неудовлетворительный результат отмечен в 1 (5%). Причиной одной неудачи использования гольмиевого лазера послужила низкая локализация конкремента в области надампулярной части ОЖП, что привело к невозможности адекватного позиционирования холангиоскопа и волокна литотриптера на нижний полюс камня. Эндоскопическое вмешательство было завершено билиарным стентированием. В последующем данному пациенту проведено хирургическое лечение в объеме лапаротомии, холедохолитотомии и наружного дренирования желчных протоков по Керу с хорошим клиническим результатом.

Эффективность применения различных вариантов внутрипротоковой КЛТ в нашей работе была следующей: гольмиевого лазера — 93,3%, тулиевого лазера — 100%, ЭГЛ — 66,7%. Характерно, что полученные нами результаты использования гольмиевого лазера и электрогидравлической литотрипсии в целом соответствуют данным литературы, из которых следует, что эффективность ЭГЛ в лечении «сложного» ХЛ составляет 71—97% [26, 27], а использования гольмиевого лазера — 70—92% [28, 29]. Данных, относящихся к оценке результативности тулиевого лазера в серии наблюдений, в мировой литературе в настоящее время нет.

В 9 (47,4%) случаях успех был достигнут изолированным применением внутрипротоковой КЛТ с последующей экстракцией полученных фрагментов. При этом в 1 случае для полной санации по техническим причинам были применены 2 вида литотриптеров: основной этап литотрипсии выполнен с использованием электрогидравлического аппарата, однако, учитывая истекший лимит работы волокна и отсутствие запасного, для окончательной фрагментации конкремента применяли лазерный гольмиевый литотриптер.

Показательно, что у 10 (52,6%) пациентов хороший результат в лечении «сложного» ХЛ был достигнут с использованием дополнительных эндоскопических методов: в 7 (36,8%) случаях баллонной дилатации (БД) области ЭПСТ, у 2 (10,5%) больных для удаления фрагментов конкрементов после этапа дробления применялась механическая внутрипротоковая литотрипсия, а еще у 1 (5,3%) — после КЛТ были поочередно использованы как баллонная дилатация области ЭПСТ, так и МЛТ.

В нашем наблюдении послеоперационных осложнений и летальных исходов не было. Средний срок пребывания больных в стационаре после успешного использования гольмиевого и тулиевого лазеров, а также ЭГЛ составил 3,4±1,3, 3±1,7 и 4,3±2,1 сут соответственно.

Результаты применения различных методик КЛТ в лечении «сложного» ХЛ отражены в **табл. 1**.

Для сравнительного анализа факторов, влияющих на результаты лечения пациентов со «сложным» ХЛ с использованием методов внутрипротоковой КЛТ и времени, потраченного на оперативное вмешательство, все пациенты (n=20) были разделены на три группы в зависимости от размеров конкрементов: 1-ю группу составили 4 больных, имевших камни диаметром <15 мм; 2-ю группу — 11 пациентов с камнями диаметром 16—25 мм и 3-ю группу — 5 пациентов, у которых камни были >25 мм.

В **табл. 2** приведен сравнительный анализ взаимосвязи размеров конкрементов и частоты применения КЛТ в сочетании с дополнительными методами санации желчных протоков.

Проведенный сравнительный анализ продемонстрировал, что именно большой размер билиарных конкрементов диктует необходимость использования комбинированного эндоскопического подхода в лечении «сложного» ХЛ с применением нескольких технических подходов (КЛТ, БД области ЭПСТ, МЛТ) и это

Таблица 1. **Результаты применения методик внутрипротоковой контактной литотрипсии**
Table 1. **Results of application of methods of intraductal contact lithotripsy**

Показатель	ЭГЛ	Лазерные литотриптеры	
		гольмиевый лазер	тулиевый суперимпульсный литотриптер
Абс. число	3	15	3
Эффективность, абс. (%)	2 (66,7)	14 (93,3)	3 (100)
Осложнения, абс. (%)	0	0	0
Полная санация за 1 сеанс, абс. (%)	2 (66,7)	13 (86,7)	3 (100)
Длительность вмешательства, мин	11,3±5,9	13,1±7,4	13±3,6
Сроки пребывания в стационаре после КЛТ, сут	4,3	3,4	3

Таблица 2. **Изолированное или дополненное другими методиками применение контактной литотрипсии в исследуемых группах**
Table 2. **The use of contact lithotripsy isolated or supplemented by other methods in the study groups**

Группа пациентов	Число пациентов в группе	Операция, абс. (%)		*p*
		сочетание методик	изолированное применение КЛТ	
1-я	4	3 (27,3)	1 (11,1)	0,017
2-я	11	3 (27,3)	8 (88,9)	
3-я	5	5 (45,4)	0	

заключение является статистически достоверным. Показательно, что схожие данные имеются и в мировой литературе, где отмечено, что вероятность полной санации билиарного дерева при изолированном применении КЛТ уменьшается пропорционально увеличению диаметра конкрементов [14, 30].

В свою очередь сравнение длительности операций в исследуемых группах не продемонстрировало статистически значимых различий (p=0,439), что, однако, может быть связано с малой выборкой пациентов.

Заключение

Методика контактной литотрипсии при пероральной транспапиллярной холангиоскопии является методом выбора при лечении «сложного» холедохолитиаза в случаях технической невозможности стандартного эндоскопического удаления конкрементов и имеет высокую эффективность применения, составившую, по нашим данным, 95% наблюдений, при незначительной частоте осложнений, которых не было в нашем исследовании.

Первый опыт применения нового суперимпульсного фиброволоконного тулиевого лазера показал его высокую эффективность, достигающую 100%, однако для оценки истинных возможностей этого типа лазера требуется проведение дальнейших проспективных рандомизированых исследований.

Средняя длительность электрогидравлической литотрипсии было наименьшим по сравнению с гольмиевым и тулиевым лазерами: 11,3±5,9; 13,1±7,4 и 13±3,6 мин соответственно.

Статистически значимым фактором, требующим применения дополнительных эндоскопических подходов, помимо контактной литотрипсии, при лечении «сложного» холедохолитиаза является размер конкрементов >25 мм.

Участие авторов:
Концепция и дизайн исследования — С.А. Будзинский
Сбор и обработка материала — Я.С. Захарова, С.А. Будзинский, Е.А. Воробьева
Статистическая обработка данных — Я.С. Захарова, П.М. Косенко, Е.А. Воробьева
Написание текста — Я.С. Захарова, С.А. Будзинский, П.М. Косенко
Редактирование — Е.Д. Федоров, С.Г. Шаповальянц, Н.В. Ташкинов

Авторы заявляют об отсутствии конфликта интересов.

Participation of authors:
Concept and design of the study — S.A. Budzinsky
Data collection and processing — Ja.S. Zakharova, S.A. Budzinsky, E.A. Vorobieva
Statistical processing of the data — Ja.S. Zakharova, P.M. Kosenko, E.A. Vorobieva
Text writing — Ja.S. Zakharova, S.A. Budzinsky, P.M. Kosenko
Editing — E.D. Fedorov, S.G. Shapovalyants, N.V. Tashkinov

The authors declare no conflicts of interest.

ЛИТЕРАТУРА/REFERENCES

1. Абрамова А.Г., Хорев А.Н., Козлов С.В., Плюта А.В., Благов Д.А., Клоков В.А., Абрамов Г.С. Малоинвазивное лечение пациентов с крупным множественным холедохолитиазом. *Вестник современной клинической медицины*. 2017;10(1):48-53.
Abramova AG, Horev AN, Kozlov SV, Pljuta AV, Blagov DA, Klokov VA, Abramov GS. Maloinvazivnoe lechenie pacientov s krupnym mnozhestvennym holedoholitiazom. *Vestnik sovremennoi klinicheskoi mediitsciny*. 2017;10(1):48-53. (In Russ.).
https://doi.org/10.20969/VSKM.2017.10(1).48-53
2. Manes G, Paspatis G, Aabakken L, Anderloni A, Arvanitakis M, Ah-Soune P, Barthet M, Domagk D, Dumonceau JM, Gigot JF, Hritz I, Karamanolis G, Laghi A, Mariani A, Paraskeva K, Pohl J, Ponchon T, Swahn F, Ter Steege RWF, Tringali A, Vezakis A, Williams EJ, van Hooft JE. Endoscopic management of common bile duct stones: European Society of Gastrointestinal Endoscopy (ESGE) guideline. *Endoscopy*. 2019;51(5):472-491.
https://doi.org/10.1055/a-0862-0346
3. Van Dijk AH, de Reuver PR, Besselink MG, van Laarhoven KJ, Harrison EM, Wigmore SJ, Hugh TJ, Boermeester MA. Assessment of available evidence in the management of gallbladder and bile duct stones: a systematic review of international guidelines. *HPB (Oxford)*. 2017;19(4):297-309.
https://doi.org/10.1016/j.hpb.2016.12.011
4. Будзинский С.А., Шаповальянц С.Г., Федоров Е.Д., Захарова М.А., Чернякевич П.Л., Платонова Е.Н., Плахов Р.В. Роль баллонной дилатации области дозированной эндоскопической папиллосфинктеротомии в лечении пациентов со «сложным» холедохолитиазом. *Эндоскопическая хирургия*. 2020;26(4):12-21.
Budzinskij SA, Shapoval'janc SG, Fedorov ED, Zaharova MA, Chernjakevich PL, Platonova EN, Plahov RV. Rol' ballonnoj dilatacii oblasti dozirovannoj jendoskopicheskoj papillosfinkterotomii v lechenii pacientov so «slozhnym» holedoholitiazom. *Endoskopicheskaya khirurgiya*. 2020;26(4):12-21. (In Russ.).
https://doi.org/10.17116/endoskop20202604112
5. Kedia P, Tarnasky PR. Endoscopic Management of Complex Biliary Stone Disease. *Gastrointest Endosc Clin N Am*. 2019;29(2):257-275.
https://doi.org/10.1016/j.giec.2018.11.004
6. Ринчинов В.Б., Плеханов А.Н., Гармаев Б.Г. Успешное эндоскопическое лечение при холедохолитиазе с применением дистанционной литотрипсии и баллонной дилатации. *Анналы хирургической гепатологии*. 2020;25(1):119-123.
Rinchinov VB, Plehanov AN, Garmaev BG. Uspeshnoe jendoskopicheskoe lechenie pri holedoholitiaze s primeneniem distancionnoj litotripsii i ballonnoj dilatacii. *Annaly khirurgicheskoi gepatologii*. 2020;25(1):119-123. (In Russ.).
https://doi.org/10.16931/1995-5464.20201119-123
7. Михин А.И., Орлов С.Ю., Василенко К.В., Сажин А.В. Эндоскопическое лечение пациентов старческого возраста со сложным холедохолитиазом. *Эндоскопическая хирургия*. 2019;25(1):53-60.
Mihin AI, Orlov SJu, Vasilenko KV, Sazhin AV. Jendoskopicheskoe lechenie pacientov starcheskogo vozrasta so slozhnym holedoholitiazom. *Endoskopicheskaya khirurgiya*. 2019;25(1):53-60. (In Russ.).
https://doi.org/10.17116/endoskop20192501153
8. Alsenbesy M, Shahat K, Nawara A, Sallam M, Fakhry M, Shazly M, Moussa M, Tag-Adeen M, El-Amin H, Sobh M. Endoscopic papillary large balloon dilatation for the extraction of common bile duct stones. *Rev Esp Enferm Dig*. 2019;111(5):358-363.
https://doi.org/10.17235/reed.2019.5865/2018
9. Chung-Mou Kuo, Yi-Chun Chiu, Chih-Ming Liang, Cheng-Kun Wu, Lung-Sheng Lu, Wei-Chen Tai, Yuan-Hung Kuo, Keng-Liang Wu, Seng-Kee Chuah The efficacy of limited endoscopic sphincterotomy plus endoscopic papillary large balloon dilation for removal of large bile duct stones. *BMC Gastroenterology*. 2019;19(1):93.
https://doi.org/10.1186/s12876-019-1017-x
10. Шаповалова Е.И, Грубник В.В., Ткаченко А.И., Герасимов Д.В., Ромак Р.П. Баллонная дилатация в сочетании с дозированной папиллотомией в лечении «трудных» форм холедохолитиаза. *Клінічна хірургія*. 2016;4:17-20.
Shapovalova EI, Grubnik VV, Tkachenko AI, Gerasimov DV, Romak RP. Ballonnaja dilatacija v sochetanii s dozirovannoj papillotomiej v lechenii «trudnyh» form holedoholitiaza. *Klinichna khirurgiya*. 2016;4:17-20. (In Russ.).
11. Feng Y, Zhu H, Chen X, Xu S, Cheng W, Ni J, Shi R. Comparison of endoscopic papillary large balloon dilation and endoscopic sphincterotomy for retrieval of choledocholithiasis: a meta-analysis of randomized controlled trials. *Gastroenterol*. 2012;47(6):655-663.
https://doi.org/10.1007/s00535-012-0528-9
12. Chang MA., Anand G, Fehmi SA. Electrohydraulic lithotripsy to treat basket impaction of large common bile duct stone. *VideoGIE*. 2018;3(4):135-136.
https://doi.org/10.1016/j.vgie.2018.01.009
13. Кабанов М.Ю., Семенцов К.В., Дегтярев Д.Б., Бояринов Д.Ю., Савченков Д.К., Ладоша М.Ю., Яковлева Д.М., Алексеев В.В. Контактная литотрипсия под контролем пероральной холангиоскопии в лечении «трудного» холедохолитиаза у лиц пожилого возраста. *Вестник Национального медико-хирургического центра им. Н.И. Пирогова*. 2020;15(2):179-181.
Kabanov MJu, Semencov KV, Degtjarev DB, Bojarinov DJu, Savchenkov DK, Ladosha MJu, Jakovleva DM, Alekseev VV. Kontaktnaja litotripsija pod kontrolem peroral'noj holangioskopii v lechenii «trudnogo» holedoholitiaza u lic pozhilogo vozrasta. *Vestnik Natsional'nogo mediko-khirurgicheskogo tsentra im. N.I. Pirogova*. 2020;15(2):179-181. (In Russ.).
https://doi.org/10.25881/BPNMSC.2020.72.74.031
14. Rabindra R. Watson, Mansour A. Parsi Biliary and pancreatic lithotripsy devices. *Video GIE*. 2018;3(11):329-338.
https://doi.org/10.1016/j.vgie.2018.07.010
15. Weaver MJ, Kushnir VM. Endoscopic retrieval of a proximally migrated biliary stent using extracorporeal shockwave lithotripsy, electrohydraulic lithotripsy, and cholangioscopy with minisnare. *Video GIE*. Available online 27 February 2021.
https://doi.org/10.1016/j.vgie.2021.01.005
16. Sauerbruch T, Delius M, Paumgartner G, Holl J, Wess O, Weber W, Hepp W, Brendel W. Fragmentation of gallstones by extracorporeal shock waves. *N Engl J Med*. 1986;314:818-822.
17. Koch H, Stolte M, Walz V. Endoscopic Lithotripsy in the Common Bile Duct. *Endoscopy*. 1977;9:95-98.
18. Lux G, Ell C, Hochberger J, Müller D, Demling L. The first successful endoscopic retrograde laser lithotripsy of common bile duct stones in man using a pulsed neodymium-YAG laser. *Endoscopy*. 1986;18:144-145.
19. Mutignani M, Dioscoridi L, Italia A, Forti E, Pugliese F, Cintolo M, Bonato G, Giannetti A, Massad M. Thulium laser to manage a difficult biliary lithiasis: a first case report. *Endoscopy*. 2020;52(3):112-113.
https://doi.org/10.1055/a-0983-8278
20. Будзинский С.А., Шаповальянц С.Г., Федоров Е.Д., Воробьева Е.А., Свирин М.Ю., Маляров М.Г., Чернякевич П.Л., Платонова Е.Н. Первый опыт применения суперимпульсного волоконного тулиевого лазера для контактного разрушения камней общего желчного и главного панкреатического протока. *Российский журнал гастроэнтерологии, гепатологии, колопроктологии*. 2021;31(2):54-64.
Budzinskij SA, Shapoval'janc SG, Fedorov ED, Vorob'eva EA, Svirin MJu, Maljarov MG, Chernjakevich PL, Platonova EN. Pervyj opyt primenenija superimpul'snogo volokonnogo tulievogo lazera dlja kontaktnogo razrushenija kamnej obshhego zhelchnogo i glavnogo pankreaticheskogo protoka. *Rossiiskii zhurnal gastroenterologii, gepatologii, koloproktologii*. 2021;31(2):54-64. (In Russ.).
https://doi.org/10.22416/1382-4376-2021-31-2-54-64

21. Fried NM. Recent advances in infrared laser lithotripsy. *Biomed Opt Express*. 2018;9(9):4552-4568. https://doi.org/10.1364/BOE.9.004552

22. Gao B, Bobrowski A, Lee J. A scoping review of the clinical efficacy and safety of the novel thulium fiber laser: The rising star of laser lithotripsy. *Can Urol Assoc J*. 2021;2:56-66. https://doi.org/10.5489/cuaj.6804

23. Байрамов Н.Ю., Зейналов Н.А., Пашазаде В.А. Лапароскопическая холедоходуоденоскопия. *Хирургия. Журнал им. Н.И. Пирогова*. 2013;1:43-46.
Bajramov NJu, Zejnalov NA, Pashazade VA. Laparoskopicheskaja holedohoduodenoskopija. *Khirurgiya. Zhurnal im. N.I. Pirogova*. 2013;1:43-46. (In Russ.).

24. Александров С.В. Возможности эндоскопической лазерной литотрипсии у пациентов с холангиолитиазом. *Новости хирургии*. 2013;21(2):45-53.
Aleksandrov SV. Vozmozhnosti jendoskopicheskoj lazernoj litotripsii u pacientov s holangiolitiazom. *Novosti khirurgii*. 2013;21(2):45-53. (In Russ.).

25. Buxbaum J, Sahakian A., Ko C, Jayaram P, Lane C, Yao Yu C, Kankotia R, Laine L. Randomized trial of cholangioscopy-guided laser lithotripsy versus conventional therapy for large bile duct stones (with videos). *Gastrointest Endosc*. 2018;87(4):1050-1060. https://doi.org/10.1016/j.gie.2017.08.021

26. Canena J, Lopes L, Fernandes J, Alexandrino G, Lourenço L, Libânio D, Horta D, Giestas S, Reis J. Outcomes of Single-Operator Cholangioscopy-Guided Lithotripsy in Patients with Difficult Biliary and Pancreatic Stones. *GE Port J Gastroenterol*. 2019;2:105-113. https://doi.org/10.1159/000488508

27. Murabayashi T, Ogawa T, Koshita S, Kanno Y, Kusunose H, Sakai T, Masu K, Yonamine K, Miyamoto K, Kozakai F, Endo K, Noda Y, Ito K. Peroral Cholangioscopy-guided Electrohydraulic Lithotripsy with a SpyGlass DS Versus a Conventional Digital Cholangioscope for Difficult Bile Duct Stones. *Intern Med*. 2020;59(16):1925-1930. https://doi.org/10.2169/internalmedicine.4463-20

28. Xia H-T, Liu Y, Jiang H, Yang T, Liang B, Zeng J-P, Dong J-H. A novel laparoscopic transcystic approach using an ultrathin choledochoscope and holmium laser lithotripsy in the management of cholecystocholedocholithiasis: An appraisal of their safety and efficacy. *Am J Surg*. 2018;215(4):631-635. https://doi.org/10.1016/j.amjsurg.2017.05.020

29. Deprez PH, Duran RG, Moreels T, Furneri G, Demma F, Verbeke L, Merwe SWV, Laleman W. The economic impact of using single-operator cholangioscopy for the treatment of difficult bile duct stones and diagnosis of indeterminate bile duct strictures. *Endoscopy*. 2018;50(2):109-118. https://doi.org/10.1055/s-0043-121268

30. Muratori R, Azzaroli F, Buonfiglioli F, Alessandrelli F, Cecinato P, Mazzella G, Roda E. ESWL for difficult bile duct stones: a 15-year single centre experience. *World J Gastroenterol*. 2010;16(33):4159-4163. https://doi.org/10.3748/wjg.v16.i33.4159

Поступила 23.03.2022
Received 23.03.2022
Принята к печати 01.04.2022
Accepted 01.04.2022

К статье *С.А. Будзинского и соавт.* «Возможности методов внутрипротоковой контактной литотрипсии при пероральной транспапиллярной холангиоскопии в лечении больных «сложным» холедохолитиазом»

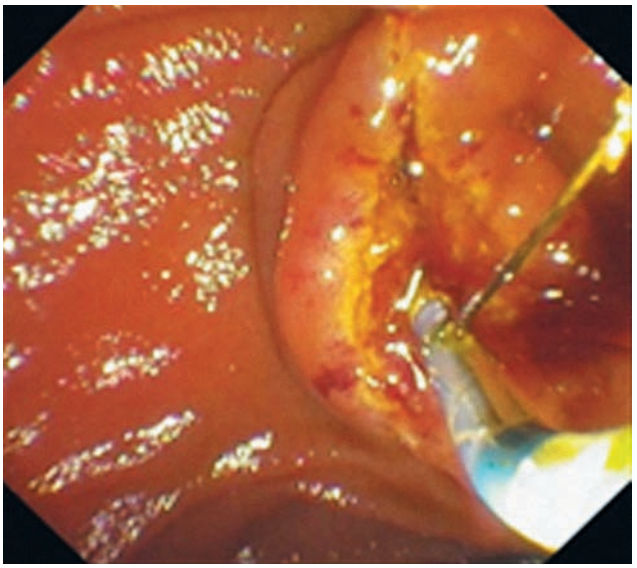

Рис. 3. **Выполнение эндоскопической папиллосфинктеротомии (эндофото).**

Fig. 3. **Performing an endoscopic papillosphincterotomy (endophoto).**

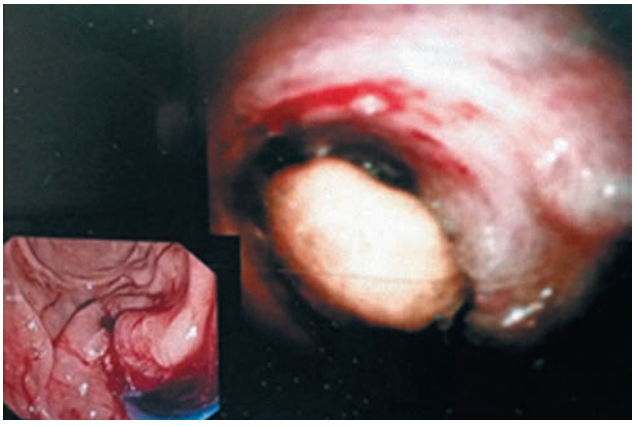

Рис. 5. **Выполнение холангиоскопии с выявлением конкремента общего желчного протока (эндофото).**

Fig. 5. **Performing cholangioscopy with the identification of the common bile duct stone (endophoto).**

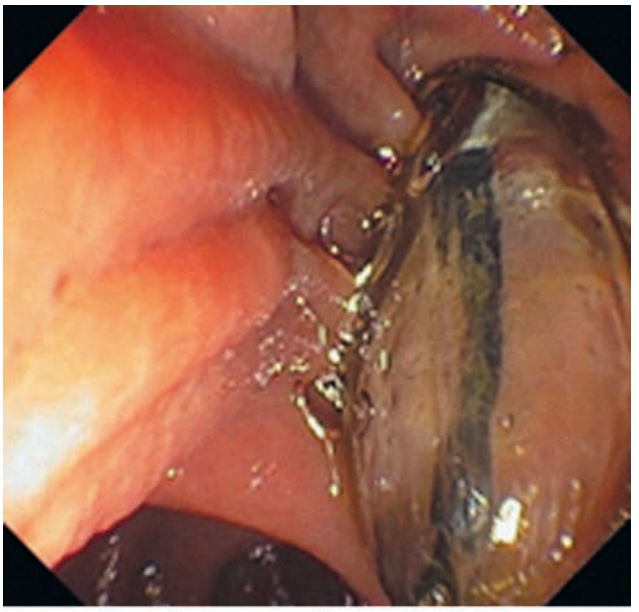

а/a

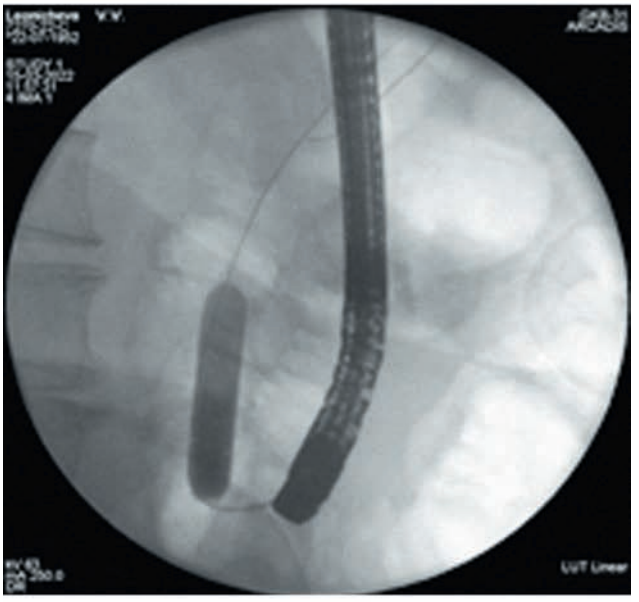

б/b

Рис. 4. **Баллонная дилатация области выполненной эндоскопической папиллосфинктеротомии.**
а — эндофото; б — рентгенограмма.

Fig. 4. **Balloon dilatation of the area of the performed endoscopic papillosphincterotomy.**
a — endophoto; b — X-ray image.

К статье *С.А. Будзинского и соавт.* «Возможности методов внутрипротоковой контактной литотрипсии при пероральной транспапиллярной холангиоскопии в лечении больных «сложным» холедохолитиазом»

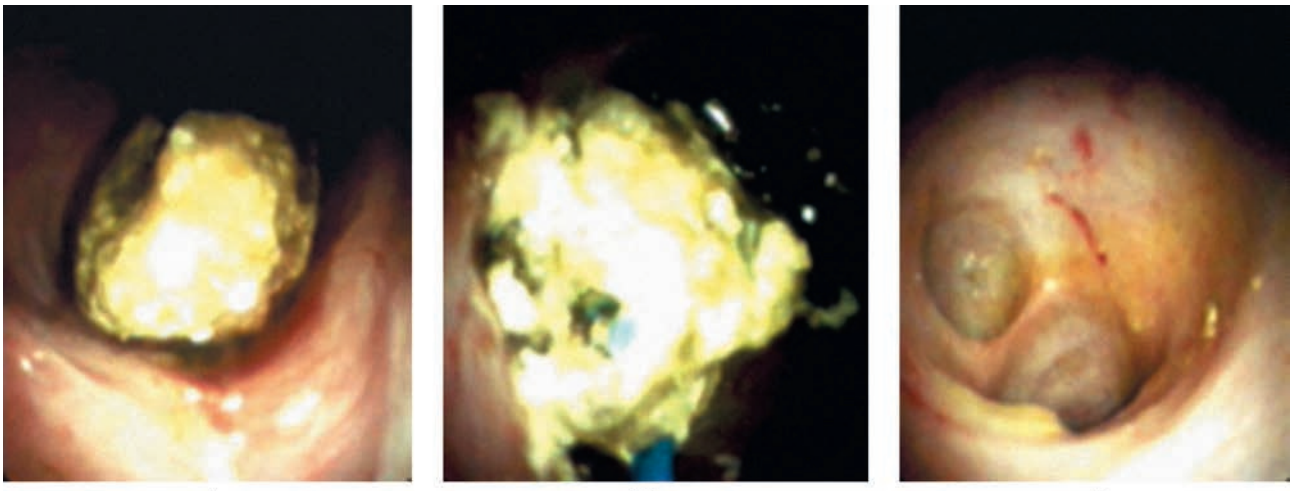

Рис. 6. **Этапы выполнения внутрипротоковой контактной литотрипсии (эндофото):**
а — конкремент общего желчного протока, выявленный во время холангиоскопии; б — сеанс внутрипротоковой лазерной литотрипсии; в — контрольная холангиоскопия для оценки полноты санации.

Fig. 6. **Stages of performing intraductal contact lithotripsy (endophoto).**
a — common bile duct stone detected during cholangioscopy; b — conducting a session of intraductal laser lithotripsy; c — performing a control cholangioscopy to assess the completeness of sanitation.

К статье *А.Н. Плеханова и соавт.* «Сравнительная оценка эффективности и безопасности различных методов гемостаза при выполнении влагалищной гистерэктомии»

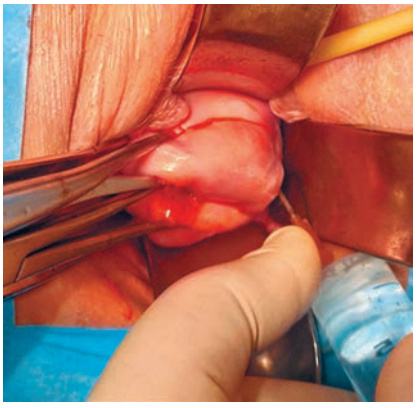

Рис. 1. **Этап гидропрепаровки слизистой оболочки сводов влагалища.**

Fig. 1. **Stage of hydropreparation of the mucous membrane of the vaginal vaults.**

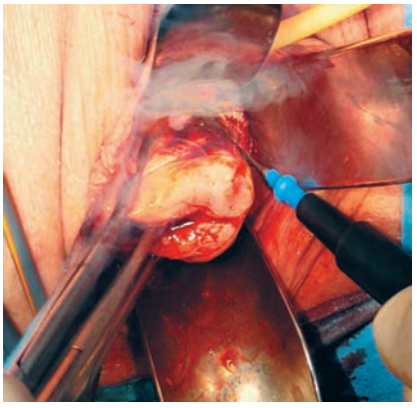

Рис. 2. **Этап рассечения слизистой оболочки влагалища.**

Fig. 2. **Stage of dissection of the mucous membrane of the vagina.**

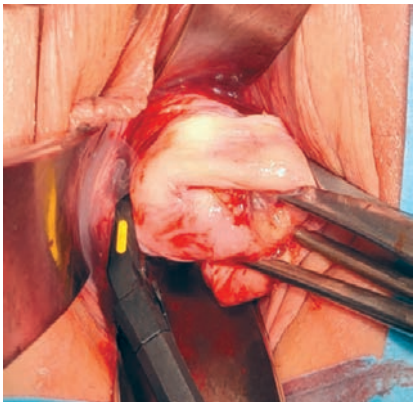

Рис. 3. **Коагуляция крестцово-маточных и кардинальных связок.**

Fig. 3. **Coagulation of sacro-uterine and cardinal ligaments.**