Эндоскопическая хирургия
2022, т. 28, №6, с. 12–21
https://doi.org/10.17116/endoskop20222806112

Endoscopic Surgery =
Endoskopicheskaya khirurgiya 2022, vol. 28, no 6, pp. 12–21
https://doi.org/10.17116/endoskop20222806112

Двухпортовая видеоассистированная торакоскопическая пликация релаксированной диафрагмы

© Е.Б. ТОПОЛЬНИЦКИЙ[1—3], Р.А. МИХЕД[1, 2], Н.А. ШЕФЕР[1, 2], Е.С. МАРЧЕНКО[3]

[1]ФГБОУ ВО «Сибирский государственный медицинский университет» Минздрава России, Томск, Россия;
[2]ОГАУЗ «Томская областная клиническая больница», Томск, Россия;
[3]ФГАОУ ВО «Национальный исследовательский Томский государственный университет», Томск, Россия

Резюме

Обоснование. Хирургические технологии являются единственным эффективным способом лечения при релаксации диафрагмы (РД). Их основная идея — иммобилизовать диафрагму в низком и относительно плоском положении, низвести органы брюшной полости в нормальную позицию и устранить компрессию органов грудной клетки.

Цель исследования. Представить опыт двухпортовой видеоассистированной торакоскопической пликации релаксированной диафрагмы с использованием протекторов из пористого сплава никелида титана.

Материал и методы. Проведено одноцентровое проспективное нерандомизированное исследование в период с июня 2018 г. по июнь 2021 г. По протоколу пролечены 14 больных с тотальной РД, которым выполнена видеоторакоскопическая френопликация.

Результаты. Средний возраст больных 59±11,2 года; средний индекс массы тела (ИМТ) 28,17±5,7 кг/м^2. Идиопатический характер РД установлен у 11 (78,6%) пациентов, у остальных диагностирована травма диафрагмального нерва при кардиохирургических операциях. Индекс коморбидности Чарлсона составил 2 балла у 5 (35%) исследуемых, 3 балла у 6 (43%), 4 балла у 3 (21%). ASA I определен у 1 больного, II — у 10, III — у 3. Правосторонняя френопликация выполнена в 8 случаях, левосторонняя — в 6. Экстубация проведена в операционной у 11 (78,6%) пациентов. Болевой синдром в 1-е послеоперационные сутки составил в среднем 4,4±0,5 балла, во 2-е — 3,9±0,5 балла, в 3-и — 3,2±1,0 балла, в 4-е — 2,8±1,1 балла, в 5-е — 2±0,7 балла. Средняя продолжительность дренирования плевральной полости составила 2,8±1,1 сут. Послеоперационные осложнения I и II степени тяжести по классификации Clavien—Dindo зафиксированы у 2 (14,3%) пациентов. До операции у всех больных наблюдались низкие формированная жизненная емкость легких (ФЖЕЛ) и объем форсированного воздуха за 1-ю секунду (ОФВ$_1$) с высоким показателем элевации диафрагмы (ЭД). После операции случаи ухудшения состояния отсутствовали, у 78,6% пациентов отметили улучшение, рецидивов не выявлено. Установлено статистически значимое увеличение средних значений ФЖЕЛ через 1 мес после операции на 16,5%, через 6 мес — на 19,5%, через 12 мес — на 20,1% относительно исходных дооперационных значений; ОФВ$_1$ через 1 мес после операции — на 12,6%, через 6 мес — на 10,1%, через 12 мес — на 12,7%, а также достоверное снижение средних значений ЭД относительно исходных показателей на 25,6%. Выявлена обратная корреляция между ФЖЕЛ, ОФВ$_1$ и ЭД.

Заключение. В исследовании наблюдали хороший клинический результат лечения при РД и улучшение функции внешнего дыхания. Необходимы многоцентровые проспективные рандомизированные исследования по оценке безопасности и эффективности видеоторакоскопической френопликации, уточнению показаний к операции и протоколов периоперационного ведения больных.

Ключевые слова: *видеоторакоскопия, двухпортовый торакоскопический доступ, релаксация диафрагмы, диафрагмопликация, никелид титана.*

ИНФОРМАЦИЯ ОБ АВТОРАХ:
Топольницкий Е.Б. — https://orcid.org/0000-0002-5674-0177; eLibrary SPIN: 6744-9541; AuthorID (РИНЦ): 618702; Researcher ID (WOS): T-5818-2018; Scopus Author ID: 35197267200
Михед Р.А. — https://orcid.org/0000-0001-5915-6323
Шефер Н.А. — https://orcid.org/0000-0002-0011-8370; eLibrary SPIN: 3662-7399
Марченко Е.С. — https://orcid.org/0000-0003-4615-5270
Автор, ответственный за переписку: Топольницкий Е.Б. — e-mail: e_topolnitskiy@mail.ru

КАК ЦИТИРОВАТЬ:
Топольницкий Е.Б., Михед Р.А., Шефер Н.А., Марченко Е.С. Двухпортовая видеоассистированная торакоскопическая пликация релаксированной диафрагмы. *Эндоскопическая хирургия*. 2022;28(6):12–21. https://doi.org/10.17116/endoskop20222806112

Two-port video-assisted thoracoscopic plication of the relaxed diaphragm

© E.B. TOPOLNITSKIY[1—3], R.A. MIKHED[1, 2], N.A. SHEFER[1, 2], E.S. MARCHENKO[3]

[1]Siberian State Medical University, Tomsk, Russia;
[2]Regional Clinical Hospital, Tomsk, Russia;
[3]Tomsk State University, Tomsk, Russia

Abstract

Background. Surgical techniques are the only effective way to treat diaphragmatic relaxation (RD), the main idea of which is to immobilize the diaphragm in a low and relatively flat position, bring the abdominal organs to a normal position and eliminate chest compression.

Purpose of the study. To present the experience of two-port video-assisted thoracoscopic plication of a relaxed diaphragm using protectors made of a porous titanium nickelide alloy.

Material and methods. A single-center prospective non-randomized study was conducted from June 2018 to June 2021. According to the protocol, 14 patients with total RD were treated, who underwent video-assisted thoracoscopic frenoplication.

Results. The mean age of the patients was 59±11.2 years. The mean BMI was 28.17±5.7. The idiopathic nature of RD was established in 11 (78.6%) patients, in the rest — injury to the phrenic nerve during cardiac surgery. The Charlesson index was 2 points in 5 (35%) of the subjects, 3 points in 6 (43%), 4 points in 3 (21%). ASA I was determined in one patient, II — 10, III — 3. Right-sided frenoplication was performed in 8 cases, left-sided — in 6. Extubation was performed in the operating room in 11 (78.6%) patients. Pain syndrome in the postoperative period on the 1st day averaged 4.4±0.5, on the 2nd day — 3.9±0.5, on the 3rd day — 3.2±1.0, on the 4th day — 2.8±1.1, 5th day — 2±0.7. The average time of drainage of the pleural cavity was 2.8±1.1 days. Postoperative complications were recorded in 2 (14.3%) patients, according to the Clavien-Dindo classification, they corresponded to I and II degrees of severity. Before surgery, all patients had low FVC and FEV1 with a high diaphragm elevation (ED). After the operation, there were no cases of deterioration in the condition, of which 78.6% noted improvement, no relapses were detected. A statistically significant increase in mean FVC values was found after 1 month. after surgery by 16.5%, after 6 months. — by 19.5%, after 12 months. — by 20.1% relative to the initial preoperative values, FEV1 1 month after surgery by 12.6%, after 6 months. — by 10.1%, after 12 months. — by 12.7%, as well as a significant decrease in the average values of ED relative to baseline by 25.6%. An inverse correlation was found between FVC, FEV1, and ED.

Conclusion. The study observed a good clinical outcome of RD treatment and improved respiratory function. Multicenter prospective randomized studies are needed to assess the safety and efficacy of videothoracoscopic frenoplication, to clarify the indications and protocols for perioperative management of patients.

Keywords: *videothoracoscopy, two-port thoracoscopic approach, diaphragmatic paralysis, diaphragmatic plication, titanium nickelide.*

INFORMATION ABOUT THE AUTHORS:
Topolnitskiy E.B. — https://orcid.org/0000-0002-5674-0177; eLibrary SPIN: 6744-9541; AuthorID (РИНЦ): 618702;
Researcher ID (WOS): T-5818-2018; Scopus Author ID: 35197267200
Mikhed R.A. — https://orcid.org/0000-0001-5915-6323
Shefer N.A. — https://orcid.org/0000-0002-0011-8370; eLibrary SPIN: 3662-7399
Marchenko E.S. — https://orcid.org/0000-0003-4615-5270
Corresponding author: Topolnitskiy E.B. — e-mail: e_topolnitskiy@mail.ru

TO CITE THIS ARTICLE:
Topolnitskiy EB, Mikhed RA, Shefer NA, Marchenko ES. Two-port video-assisted thoracoscopic plication of the relaxed diaphragm. *Endoscopic Surgery = Endoskopicheskaya khirurgiya*. 2022;28(6):12–21. (In Russ.).
https://doi.org/10.17116/endoskop20222806112

Введение

Релаксация диафрагмы (РД) — патологическое состояние, характеризующееся одно- или двусторонним избыточным смещением в грудную полость купола диафрагмы с сохранением целостности и прикрепления в нормальной анатомической позиции. В основе этой патологии лежат дегенеративно-дистрофические изменения мышечной части диафрагмы и ее истончение. Частота возникновения РД достоверно неизвестна. Этиология РД может быть как врожденной, так и приобретенной. Врожденные причины связывают с аплазией или недоразвитием мышечной части диафрагмы, а также с внутриутробным повреждением или аплазией диафрагмального нерва. Приобретенные причины РД встречаются значительно чаще и в большинстве случаев связаны с нарушением анатомической целостности и/или функции диафрагмального нерва. Диафрагмальный нерв может быть поврежден при травме шеи или грудной клетки, родовой травме, кардиоторакальных операциях, вирусных заболеваниях, а также при демиелинизирующих заболеваниях нервной системы [1—3].

У лиц с РД происходит парадоксальное движение растянутого, часто истонченного купола диафрагмы и нарушение биомеханики дыхания, дислокация внутренних органов грудной и брюшной полостей. При патологическом смещении диафрагмы кверху возникает компрессия легкого с развитием ателектаза и смещение средостения в противоположную сторону, что проявляется кардиореспираторными нарушениями. Перемещение пищевода, желудка, толстой или тонкой кишки, поджелудочной железы, печени, селезенки приводит к их дисфункции и характерным жалобам на нарушения работы желудочно-кишечного тракта [4, 5].

В настоящее время «золотым стандартом» диагностики РД является рентгенологический метод исследования, преимущественно мультиспиральная ком-

пьютерная томография с 3D-реконструкцией полученных изображений, позволяющая оценить степень истонченности диафрагмы и анатомо-топографическое взаиморасположение внутренних органов, а также планировать хирургическое лечение [6, 7]. Помимо лучевых методов, большое значение в диагностике РД имеет исследование функции внешнего дыхания (ФВД). Среди методов оценки ФВД наиболее широко распространена и доступна спирометрия, которая регистрирует при этой патологии снижение формированной жизненной емкости легких (ФЖЕЛ) и объема форсированного воздуха за 1-ю секунду ($ОФВ_1$) как результат нарушений ФВД по рестриктивному типу [8, 9].

Хирургические технологии — единственный эффективный способ лечения при РД. Их основная идея — иммобилизовать диафрагму в низком и относительно плоском положении, низвести органы брюшной полости в нормальную анатомо-физиологическую позицию, устранить компрессию внутренних органов грудной клетки. Хотя механизм воздействия френопликации до конца не определен, патофизиологические исследования показали, что, помимо устранения компрессии легкого с восстановлением его функции, наибольшее значение имеет иммобилизация сухожильного центра релаксированной диафрагмы, обеспечивающая эффективную экскурсию противоположного неизмененного купола диафрагмы за счет формирования устойчивой фиксированной точки для натяжения при дыхательных маневрах [1, 9—12]. Это достигается различными вариантами реконструкции релаксированного купола диафрагмы посредством френопликации с использованием гофрирующих ее швов либо резекции патологически измененного и растянутого участка с последующим устранением дефекта сближением и ушиванием ее краев, в том числе с укреплением диафрагмы различными имплантатами. Для предотвращения прорезывания изначально истонченной диафрагмы и обусловленных этим послеоперационных осложнений необходимо использовать укрепляющий сетчатый или тканый материал в качестве протекторов. Такой прием позволяет распределить натяжение шовной лигатуры по протектору и нивелировать давление на дегенеративно измененные структуры диафрагмы. Для протекторов предлагается применять тантал, поливинилалкоголь (ивалон), поликапромид, полипропилен, лавсан (Marlex), тефлон, мерсилен (Dacron) [2, 10, 13—15]. Однако низкий уровень биосовместимости большинства предлагаемых материалов и послеоперационные осложнения наряду с относительной редкостью патологии препятствуют широкому распространению этой технологии. Предложены способы реконструкции диафрагмы с использованием биоадаптированных никелид-титановых имплантатов для «открытой» хирургии и экспериментально показана их эффективность [16]. Имеются сообщения об успешном клиническом применении никелида титана в реконструктивной хирургии диафрагмы [17].

Для осуществления френопликации применяют «открытые» или малоинвазивные видеоэндоскопические технологии с использованием чресплеврального или чрезбрюшинного хирургического доступа [18—20]. Современный подход к лечению при заболеваниях хирургического профиля заключается в широком внедрении малоинвазивных видеоторакоскопических и конкурирующих с ними робот-ассистированных технологий [21—23]. В англоязычной литературе появились сообщения об использовании эндоскопических аппаратов для сшивания (Endostitch) и сшивания-резания (Echelon flex) при редукции релаксированного купола диафрагмы с последующим укреплением механического шва различными швами на протекторах [3, 24, 25].

Цель исследования — представление опыта двухпортовой видеоассистированной торакоскопической пликации релаксированной диафрагмы с использованием протекторов из пористого сплава никелида титана.

Материал и методы

Проведено одноцентровое проспективное нерандомизированное исследование на базе хирургического торакального отделения Томской областной клинической больницы. Исследование одобрено этическим комитетом СибГМУ, проводилось согласно этическим принципам, изложенным в Хельсинкской декларации 1975 г. и ее пересмотренном варианте 2000 г. С июня 2018 г. по июнь 2021 г. выполнена пликация диафрагмы у 14 больных. *Критериями включения* пациентов в исследование являлись возраст от 18 до 74 лет, тотальная РД после двухпортовой видеоторакоскопической френопликации у пациентов мужского и женского полов. Согласно рекомендациям при отборе, для хирургического лечения больных с приобретенной РД использовали 12-месячное динамическое наблюдение с момента постановки диагноза в целях возможного консервативного восстановления функции диафрагмального нерва и нормального уровня купола диафрагмы [9, 26]. *Критериями исключения* были возраст больных моложе 18 лет и старше 74 лет, опухолевое поражение диафрагмального нерва и диафрагмы, двусторонний паралич диафрагмы, неврологические заболевания с поражением центральной нервной системы, а также отказ пациента подписать информированное согласие на предлагаемое хирургическое лечение. По протоколу исследования оценивали пол и возраст пациента, индекс массы тела (ИМТ), наличие сопутствующих заболеваний (коморбидность), рассчитывали индекс коморбидности Чарлсона и анестезиологический статус по ASA (Американское общество анестезиологов), опреде-

ляли продолжительность дренирования плевральной полости, положение диафрагмы по рентгенограмме органов грудной клетки и спирометрические показатели ФЖЕЛ, $ОФВ_1$ до и через 1, 6, 12 мес после операции, послеоперационный болевой синдром по числовой рейтинговой шкале Numeric rating scale for pain (NRS) и осложнения по классификации Clavien—Dindo. Периоперационное ведение больных осуществляли согласно протоколу ускоренного выздоровления после хирургического лечения (ERAS). Отдаленный результат лечения (от 1 года до 4 лет) оценивали посредством анкетирования пациентов по телефону или системам мгновенного обмена сообщениями для мобильных платформ с поддержкой голосовой связи и видеосвязи (Viber, WhatsApp). Критериями эффективности хирургического лечения служили регресс клинических симптомов РД и отсутствие рецидива заболевания, результаты исследования ФВД. Кроме того, через 12 мес после операции проводили субъективную оценку клинической симптоматики больного анкетированием по вариантам ответов «улучшение», «также» и «хуже» в сравнительном аспекте с исходным состоянием до операции.

Положение диафрагмы измеряли при цифровой рентгенографии органов грудной клетки на аппарате CD-PA (MEDIO 50 CP, «Philips»), в вертикальном положении больного в переднезадней проекции. Полученные значения элевации диафрагмы (ЭД) подвергали численному расчету по формуле и оценивали в процентах [6, 7]. Для этого на рентгенограмме органов грудной клетки до операции и в контрольные периоды через 1, 6 и 12 мес после операции последовательно измеряли расстояние (А) между вершиной интактного купола диафрагмы и куполом плевральной полости, расстояние (Б) между вершиной релаксированного купола диафрагмы и куполом плевральной полости, затем по формуле рассчитывали уровень ЭД **(рис. 1)**.

Хирургическая техника двухпортовой видеоассистированной торакоскопической пликации релаксированной диафрагмы

В условиях однолегочной вентиляции в положении пациента лежа на здоровом боку с приподнятым головным концом через троакар в четвертом межреберье по средней подмышечной линии устанавливают в плевральную полость 10-миллиметровый эндоскоп с 30-градусной оптикой. В условиях кратковременного карбокситоракса с давлением не более 10—12 мм рт.ст. после внутриплеврального осмотра создают дополнительный доступ на уровне седьмого межреберья по передней подмышечной линии под видеоконтролем длиной 4—5 см. Прекращают поступление углекислого газа в плевральную полость. В операционную рану устанавливают мягкотканый протектор для удобства манипуляций. При помощи инструментов диафрагму и органы брюшной полости смещают в нормальное анатомическое положение. Пликацию осуществляют в заднелатеральном и переднемедиальном направлении гофрирующими швами на протяжении всего купола диафрагмы.

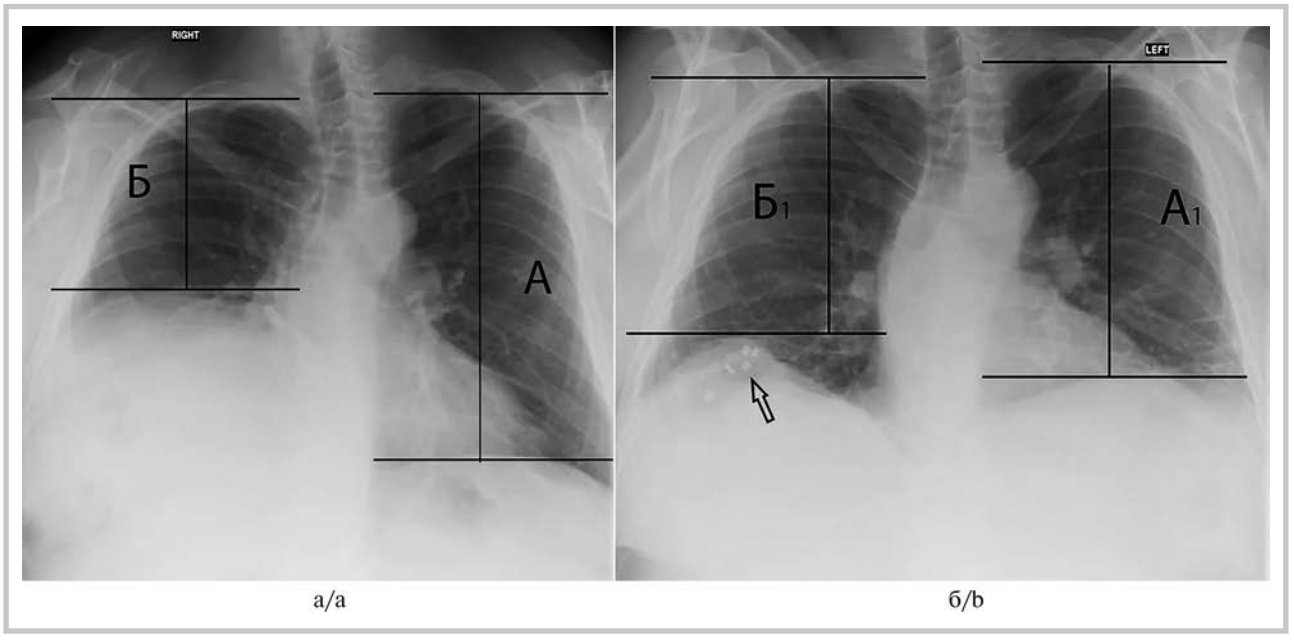

Рис. 1. **Рентгенограммы органов грудной клетки с разметкой для расчета положения диафрагмы.**
а — до операции; б — после операции. Стрелкой указаны рентгеноконтрастные никелид-титановые протекторы. Объяснение в тексте.

Fig. 1. **X-ray of the chest organs with markings for calculating the position of the diaphragm.**
a — before surgery; b — after the operation. Arrow indicates radiopaque nickel-titanium pledgets. Explanation in the text.

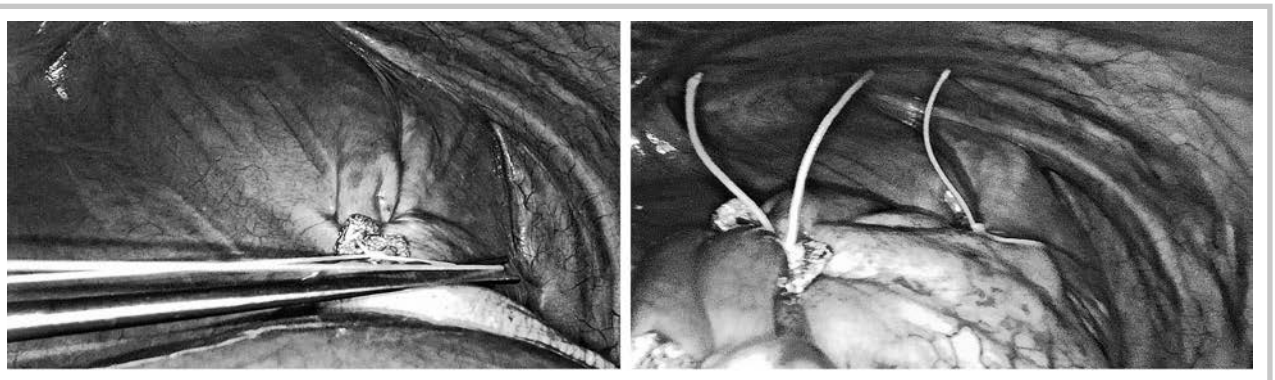

***Рис. 2.* Интраоперационная фотография.**
а — сформирован средний стежок на диафрагме с экстракорпоральным узлом и опущенным внутриплеврально толкателем; б — выполнена пликация релаксированного купола диафрагмы отдельными узловыми швами на никелид-титановых протекторах.

***Fig. 2.* Intraoperative view.**
a — middle stitch was formed on the diaphragm by an extracorporeal knot and a pusher lowered intrapleurally; b — plication of the relaxed dome of the diaphragm was performed with separate interrupted sutures on the nickel-titanium pledgets.

Первоначально формируют средний стежок на диафрагме, т.е. посередине предполагаемой линии швов, при этом выбор оптимальных мест вколов иглы требует определенного опыта оперирующего хирурга, а на их поиск тратится некоторое время **(рис. 2, а)**. Затем последовательно от первого (среднего) стежка латерально и медиально накладывают последующие стежки на протекторах, узлы завязывают экстракорпорально и опускают толкателем **(рис. 2, б)**. Протекторы представляют собой плоской формы имплантаты размером 7×5×3 мм из пористого сплава никелида титана с закругленными краями и центрально расположенным отверстием для проведения шовной нити. Для гофрирующих лигатур выбран синтетический нерассасывающийся полифиламентный плетеный шовный материал (лавсан-1 или этибонд 2/0) на атравматичной игле. По мере завязывания швов и создания складок формируют укрепленный свод диафрагмы **(рис. 3)**. После завершения реконструкции диафрагмы плевральную полость дренируют под видеоконтролем через доступ в четвертом межреберье дренажом 24F с активной аспирацией. Операционную рану послойно ушивают.

Статистическую обработку полученных данных проводили при помощи пакета программ IBM SPSS 26.0. Для описания количественных данных, имеющих нормальное распределение, использовали $M \pm SD$, где M — среднее арифметическое; SD — стандартное отклонение. Качественные признаки представляли в виде абсолютных и относительных частот — n (%). Для проверки гипотезы о нормальности распределения количественных данных применяли критерий Шапиро—Уилка. Сравнение двух зависимых выборок, представленных количественными данными, проводили при помощи критерия t Стьюдента. Результаты считали статистически значимыми при $p<0{,}05$.

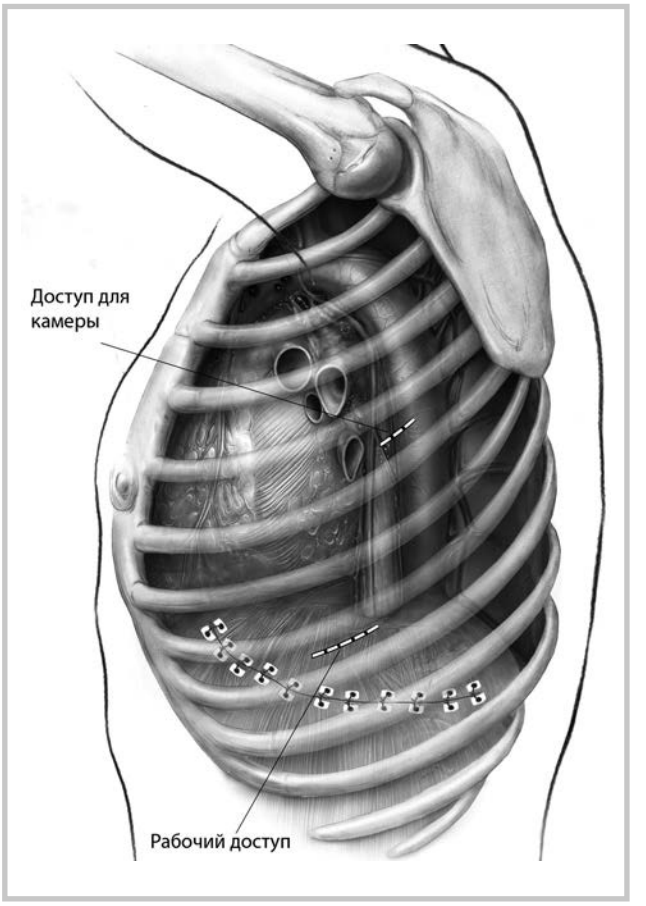

***Рис. 3.* Окончательный вид пликации диафрагмы. Расположение портов для двухпортовой видеоассистированной торакоскопии.**
Сформирована пликация диафрагмы отдельными узловыми (6—10) швами на протекторах.

***Fig. 3.* Location of ports for two-port video-assisted thoracoscopy and the final appearance of diaphragm plication with 6—10 interrupted pledgeted suture technique.**

Результаты

Возраст пациентов варьировал от 38 до 74 лет, средний возраст составил 59±11,2 года. Среди прооперированных больных было 9 (64%) женщин и 5 (36%) мужчин, у 6 (43%) пациентов РД выявлена слева, у 8 (57%) — справа. ИМТ варьировал от 17,5 до 36,05 кг/м^2, средний — 28,17±5,7 кг/м^2. Идиопатический характер РД установлен у 11 (78,6%) пациентов, у остальных (3) — травма диафрагмального нерва после кардиохирургических вмешательств: у 2 больных после аортокоронарного шунтирования в условиях холодовой плегии и у 1 — после сонноподключичного шунтирования. Индекс коморбидности Чарлсона составил 2 балла у 5 (35%) пациентов, 3 балла у 6 (43%), 4 балла у 3 (21%). По шкале ASA статус I определен у 1 больного, II — у 10, III — у 3.

Всем пациентам выполнена двухпортовая видеоассистированная торакоскопическая пликация релаксированного купола диафрагмы по оригинальной технологии [27]. Правосторонняя френопликация выполнена в 8 случаях, ее левосторонний вариант — в 6. Экстубацию осуществляли на операционном столе у 11 (78,6%) пациентов, в первые 2 ч после операции — у 3. В профильное отделение были переведены 10 (71,4%) пациентов, 4 (28,6%) потребовалось динамическое наблюдение в условиях отделения реанимации и интенсивной терапии в течение 18 ч.

Болевой синдром на 1-е сутки после операции составил в среднем 4,4±0,5 балла, на 2-е — 3,9±0,5 балла, на 3-и — 3,2±1,0 балла, на 4-е — 2,8±1,1 балла, на 5-е — 2±0,7 балла. Средняя длительность дренирования плевральной полости составила 2,8±1,1 сут. Назначение наркотических средств пациентам для аналгезии в послеоперационном периоде не потребовалось. Для обезболивания использовали мультимодальную аналгезию, включающую комбинацию нестероидных противовоспалительных средств (парацетамол и кеторолак).

Послеоперационный период у всех больных протекал гладко. Послеоперационные осложнения зафиксированы у 2 (14,3%) пациентов. По классификации хирургических осложнений Clavien—Dindo они соответствовали I и II степени тяжести и проявлялись дисковидным ателектазом противоположного легкого и двусторонним плевритом. После активации пациента дисателектаз самостоятельно разрешился и не потребовал дополнительной коррекции. Плеврит был купирован после однократной плевральной пункции на стороне оперативного вмешательства с удалением свободной жидкости и назначения диуретиков.

До операции у всех больных в группе исследования зафиксированы низкие ФЖЕЛ и ОФВ$_1$ относительно нормативных наряду со значительно высоким показателем ЭД, что весьма характерно для тотальной ее релаксации **(табл. 1)**. В раннем и отдаленном периодах признаки рецидива РД не наблюдались, что подтверждено рентгенологически и данными исследования ФВД в различные сроки после операции. Анкетирование больных после операции не выявило случаев ухудшения их состояния, 78,6% отметили улучшение.

Как следует из **табл. 2**, в послеоперационном периоде происходило статистически значимое увеличение средней ФЖЕЛ: через 1 мес после операции на 16,5%, через 6 мес — на 19,5%, через 12 мес — на 20,1% относительно значений до операции. Кроме того, наблюдался статистически значимый прирост ОФВ$_1$: через 1 мес после операции на 12,6%, через 6 мес — на 10,1%, через 12 мес — на 12,7% относительно дооперационных значений. После операции отмечено достоверное снижение средних значений ЭД относительно исходных на 25,5—25,6%. Благодаря рентгеноконтрастным свойствам никелид-титановых протекторов удавалось отчетливо контролировать уровень положения реконструированного купола диафрагмы. При этом выявлена обратная корреляция между ФЖЕЛ, ОФВ$_1$ и рассчитанными показателями уровня ЭД.

Обсуждение

Комплекс патологических изменений в организме и клинические проявления РД обусловлены аномально высоким расположением и дисфункцией диафрагмы. Вследствие этого происходят дислокация и компрессия органов грудной и брюшной полостей. Лечебные методы хирургической коррекции данной патологии в основном направлены на восстановление нормального анатомического расположения купола диафрагмы и внутренних органов, купирование парадоксальной подвижности диафрагмы путем ее реконструкции.

В настоящее время нет единого общепризнанного стандарта хирургического лечения при РД и не существует рандомизированных контролированных исследований в поддержку того или иного метода. Тем не менее трансторакальный доступ для реконструкции релаксированного купола диафрагмы в приоритете и имеет наибольшее число сторонников. В то же время современные мировые тенденции направлены на использование во всех разделах хирургии малоинвазивных видеоэндоскопических технологий, преимущества которых сравнительно с торакотомными общеизвестны [22, 28—30]. Однако при классическом торакоскопическом варианте исполнения диафрагмопликации в условиях карбокситоракса для смещения патологически измененного купола диафрагмы зафиксированы клинически значимые интраоперационные осложнения, такие как резорбция углекислого газа париетальной плеврой с развитием гиперкапнического синдрома, гемодинамические и венти-

Таблица 1. **Сравнение предоперационных и послеоперационных показателей спирометрии и симптоматики на 12-м месяце после операции**

Table 1. **Comparison of preoperative and postoperative spirometry parameters and symptoms at the 12th month after surgery**

Пациент	До операции					После операции															
						через 1 мес					через 6 мес					через 12 мес					Качество жизни
	ФЖЕЛ		$ОФВ_1$		ЭД	ФЖЕЛ		$ОФВ_1$		ЭД	ФЖЕЛ		$ОФВ_1$		ЭД	ФЖЕЛ		$ОФВ_1$		ЭД	
	л	%	л	%	%	л	%	л	%	%	л	%	л	%	%	л	%	л	%	%	
1	2,3	82	1,8	74	40	2,6	89	1,9	77	17	2,8	99	1,8	74	16	2,8	99	1,9	80	16	Т
2	1,8	70	1,8	83	41	2	78	1,8	85	16	2,2	85	1,9	85	16	2,3	88	1,9	89	16	У
3	1,4	55	1,3	51	48	1,9	72	2,9	76	17	1,9	73	3	79	16	1,9	74	3	75	17	У
4	2,5	53	2,1	60	50	3,5	76	2,8	80	22	3,5	76	2,7	78	21	3,7	79	2,9	82	21	У
5	1,1	48	0,9	47	36	1,7	75	0,9	53	16	1,6	73	0,90	52	17	1,8	79	1	59	16	У
6	2,6	50	2,2	58	55	3,8	90	3	72	16	3,7	88	2,95	74	17	3,7	89	3	72	16	У
7	1,6	59	1,6	65	36	1,9	70	1,7	69	20	1,9	70	1,5	65	20	1,7	68	1,8	72	20	Т
8	3	65	2,2	59	45	3,9	85	2,8	76	16	3,7	84	2,7	75	17	3,9	86	2,8	76	16	У
9	1,8	70	1,6	70	36	2,1	82	1,8	78	16	2,1	89	1,8	79	16	2,2	85	1,9	82	16	У
10	2,2	58	2	60	37	3,2	85	3,3	90	14	3,2	85	3,3	90	15	3,2	85	3,3	89	14	У
11	1,7	65	1,5	67	45	2,1	76	2,1	82	18	2	75	1,5	67	18	2,1	76	2	80	18	Т
12	1,7	65	1,9	72	33	1,8	54	1,8	80	16	1,9	60	1,9	82	15	1,9	62	2	85	16	У
13	1,9	58	1,8	74	49	2,6	80	1,9	77	17	2,6	80	2,9	84	17	2,3	74	2,5	79	17	У
14	2,2	50	1,8	83	43	3,8	87	1,8	85	16	3,8	85	2,8	80	16	3,8	86	2,8	81	16	У
Среднее, M±SD	2±0,5	60,6±9,5	1,8±0,4	65,9±11	42,4±6,5	2,6±0,8	78,5±9,4	2,2±0,7	77,1±8,8	16,9±2	2,6±0,8	80,1±9,7	2,3±0,7	76±9,6	16,9±1,7	2,7±0,8	80,7±9,5	2,3±0,6	78,6±7,8	16,8±1,8	

Примечание. ФЖЕЛ — форсированная жизненная емкость легких; $ОФВ_1$ — объем форсированного выдоха за 1-ю секунду; ЭД — элевация диафрагмы; л — литры; У — улучшение; Т — также.

Таблица 2. **Сравнение пред- и послеоперационных средних показателей спирометрии и элевации диафрагмы**

Table 2. **Comparison of preoperative and postoperative mean spirometry and diaphragmatic elevation**

Показатель	До операции, % (*M*±*SD*)	После операции, % (*M*±*SD*)		
		через 1 мес	через 6 мес	через 12 мес
ФЖЕЛ	60,6±9,5	77,1±8,8*	80,1±9,7*	80,7±9,5*
$ОФВ_1$	65,9±11	78,5±9,4*	76±9,6*	78,6±7,8*
Элевация диафрагмы	42,4±6,5	16,9±2*	16,9±1,7*	16,8±1,8*

Примечание. ФЖЕЛ — форсированная жизненная емкость легких; $ОФВ_1$ — объем форсированного выдоха за 1-ю секунду. * — достоверно по отношению к исходным значениям до операции.

ляционно-перфузионные нарушения из-за смещения и компрессии структур средостения [9]. Что касается видеоторакоскопической пликации правого купола диафрагмы, в ряде случаев его перемещение до нормальных границ весьма затруднено или невыполнимо. Причем увеличение внутриплеврального давления за счет большего объема и интенсивности подачи углекислого газа влечет за собой прогрессивно возрастающую частоту и тяжесть осложнений, особенно у больных старшего возраста и с сочетанными заболеваниями. Эта когорта больных нередко имеет выраженный коморбидный фон. Существует мнение, что видеоторакоскопические способы коррекции РД часто сопровождаются ее рецидивами в отдаленном послеоперационном периоде [2, 7].

На этапе освоения методики френопликации оказалось, что нельзя переместить правый купол диафрагмы до нормального уровня за счет карбокситоракса при «закрытом» торакоскопическом варианте, а при попытке смещения его инструментально и гофрирующими швами, в том числе на протекторах, наблюдали начальные признаки прорезывания лигатур на истонченной диафрагме. Это стало поводом отказаться от указанной технологии в пользу более удобной двухпортовой видеоассистированной торакоскопической пликации диафрагмы, обладающей всеми преимуществами малоинвазивных оперативных вмешательств. Кроме того, в этом случае сформированный «рабочий» доступ обеспечивает оптимальные условия для хирургических манипуляций, а также дает возможность применить хорошо зарекомендовавшие себя хирургические приемы из «открытой» хирургии диафрагмы, особенно на этапе формирования гофрирующих швов. Использование протекторов при формировании диафрагмальных швов объективно необходимо для выполнения реконструкции релаксированной диафрагмы путем гофрирования или резекции с наложением стягивающих швов, а вариант исполнения их из биосовместимого материала повышает надежность методики как таковой. Сверхпрогрессивные технологии разработки и производства медицинских материалов повысили уровень требований к биомеханическим критериям при выборе материала для долгосрочной имплантации, а именно имплантат должен выдерживать длительную изменяющуюся нагрузку, оказываемую на него в живой среде [16, 31]. Это свойство определяет его функциональность и влияет на непосредственные и отдаленные результаты лечения. Существенное различие напряженно-деформационных состояний имплантата и тканей организма служит основой развития послеоперационных осложнений, в данном случае не исключено медленное прорезывание гофрирующих швов, что неминуемо приводит к рецидиву РД. Благодаря подобранным физико-химическим свойствам протекторов из сплава никелида титана наблюдается хорошая интеграция их с окружающими тканями, вследствие чего формируется единая биомеханическая структура с органом. Кроме того, хорошая рентгеноконтрастность никелид-титановых имплантатов позволяет достоверно контролировать расположение купола диафрагмы при рентгенографии органов грудной клетки.

Заключение

В группе исследования наблюдали хороший клинический результат хирургической коррекции релаксированной диафрагмы, улучшение показателей функции внешнего дыхания и купирование явлений дыхательной недостаточности. Однако, несмотря на обнадеживающие результаты, необходимы дальнейшие многоцентровые проспективные рандомизированные исследования по оценке безопасности и эффективности видеоторакоскопической френопликации, в том числе в предложенном варианте исполнения, а также по уточнению показаний к операции и определению протоколов периоперационного ведения данной категории больных.

Участие авторов:
Концепция и дизайн исследования — Е.Б. Топольницкий
Сбор и обработка материала — Е.Б. Топольницкий, Р.А. Михед, Н.А. Шефер, Е.С. Марченко
Статистическая обработка данных — Р.А. Михед, Е.С. Марченко
Написание текста — Е.Б. Топольницкий, Р.А. Михед
Редактирование — Е.Б. Топольницкий

Participation of authors:
Concept and design of the study — E.B. Topolnitskiy
Data collection and processing — E.B. Topolnitskiy, R.A. Mikhed, N.A. Shefer, E.S. Marchenko
Statistical processing of the data — R.A. Mikhed, E.S. Marchenko
Text writing — E.B. Topolnitskiy, R.A. Mikhed
Editing — E.B. Topolnitskiy

Авторы заявляют об отсутствии конфликта интересов.

The authors declare no conflict of interest.

Работа выполнена в рамках проекта №FSWM-2020-0022 Минобрнауки России.

ЛИТЕРАТУРА/REFERENCES

1. Ricoy J, Rodríguez-Núñez N, Álvarez-Dobaño JM, Toubes ME, Riveiro V, Valdés L. Diaphragmatic dysfunction. *Pulmonology*. 2019;25(4):223-235. https://doi.org/10.1016/j.pulmoe.2018.10.008
2. Паршин В.Д., Хетагуров М.А. Хирургия релаксации диафрагмы. *Хирургия. Журнал им. Н.И. Пирогова*. 2018;3:4-14. Parshin VD, Khetagurov MA. Diaphragm relaxation surgery. *Khirurgiya. Zurnal im. N.I. Pirogova*. 2018;3:4-14. (In Russ.). https://doi.org/10.17116/hirurgia2018324-14
3. Uchida T, Tanaka Y, Shimizu N, Kuroda S, Doi T, Hokka D, Okita Y, Maniwa Y. Diaphragmatic plication for iatrogenic respiratory insufficiency after cardiothoracic surgery. *J Thorac Dis*. 2019;11(9):3704-3711. https://doi.org/10.21037/jtd.2019.09.34
4. Black MC, Joubert K, Seese L, Ocak I, Frazier AA, Sarkaria I, Strollo DC, Sanchez MV. Innovative and Contemporary Interventions of Diaphragmatic Disorders. *J Thorac Imag*. 2019;34(4):236-247. https://doi.org/10.1097/rti.0000000000000416
5. Hannan LM, De Losa R, Romeo N, Muruganandan S. Diaphragm dysfunction: a comprehensive review from diagnosis to management. *Intern Med J*. 2021;16. https://doi.org/10.1111/imj.15491
6. Базылев В.В., Парамонова Т.И., Вдовкин А.В. Анализ положения и подвижности диафрагмы у взрослых с нормальной функцией легких до и после кардиохирургических операций. *Лучевая диагностика и терапия*. 2017;1:53-63. Bazylev VV, Paramonova TI, Vdovkin AV. Analysis of the position and mobility of the diaphragm in adults with normal lung function before and after cardiac surgery. *Diagn Radiol Radiother*. 2017;1:53-63. (In Russ.). https://doi.org/10.22328/2079-5343-2017-1-53-63
7. Özkan S, Yazici Ü, Aydin E, Karaoğlanoğlu N. Is surgical plication necessary in diaphragm eventration? *Asian J Surg*. 2016;39(2):59-65. https://doi.org/10.1016/j.asjsur.2015.05.003
8. Freeman RK, Wozniak TC, Fitzgerald EB. Functional and physiologic results of video-assisted thoracoscopic diaphragm plication in adult patients with unilateral diaphragm paralysis. *Ann Thorac Surg*. 2006;81(5):1853-1857; discussion 1857. https://doi.org/10.1016/j.athoracsur.2005.11.068
9. Taberham RJ, Raza A, Alzetani A, Woo EB, Chamberlain MH, Koulaxouzidis G, Amer KM. VATS Plication of the Diaphragm a Descriptive Observational 10-Year Southampton Experience. *Innovations. Cardiothor Vasc Surg*. 2017;12(6):398-405. https://doi.org/10.1097/imi.0000000000000441
10. Григорчук А.Ю., Базаров Д.В., Выжигина М.А., Кавочкин А.А., Кабаков Д.Г. Хирургия релаксации диафрагмы: со времен Б.В. Петровского до наших дней. *Хирургия. Журнал им. Н.И. Пирогова*. 2018;7:60-66. Grigorchuk AYu, Bazarov DV, Vyzhigina MA, Kavochkin AA, Kabakov DG. Diaphragm relaxation surgery: since B.V. Petrovsky to the present day. *Khirurgiya. Zurnal im. N.I. Pirogova*. 2018;7:60-66. (In Russ.). https://doi.org/10.17116/hirurgia2018760
11. Kocher G, Al-Hurani M, Dorn P, Lutz J. Thoracoscopic diaphragm plication. *Multimed Man Cardiothorac Surg*. 2020;29. https://doi.org/10.1510/mmcts.2020.054
12. Kara HV, Roach MJ, Balderson SS, D'Amico TA. Thoracoscopic diaphragm plication. *Ann Cardiothorac Surg*. 2015;4(6):573-575. https://doi.org/10.3978/j.issn.2225-319X.2015.08.11
13. Demos DS, Berry MF, Backhus LM, Shrager JB. Video-assisted thoracoscopic diaphragm plication using a running suture technique is durable and effective. *J Thorac Cardiovasc Surg*. 2017;153(5):1182-1188. https://doi.org/10.1016/j.jtcvs.2016.11.062
14. Kocher GJ, Zehnder A, Schmid RA. Completely thoracoscopic diaphragmatic plication. *World J Surg*. 2017;41(4):1019-1022. https://doi.org/10.1007/s00268-016-3789-2
15. Blackmon SH. Technique of Video-assisted thoracoscopic surgery diaphragm plication. *Operative Techniq Thoracic Cardiovasc Surg*. 2012;17(4);302-310. https://doi.org/10.1053/j.optechstcvs.2013.01.002
16. Дамбаев Г.Ц., Топольницкий Е.Б., Гюнтер В.Э. и др. *Имплантаты с памятью формы в торакальной хирургии*. Томск: НПП МИЦ; 2016;232. Dambaev GC, Topolnitskiy EB, Gunther VE, et al. *Shape memory implants in thoracic surgery*. Tomsk: NPP MIC; 2016;232. (In Russ.).
17. Топольницкий Е.Б., Шефер Н.А., Марченко Е.С., Михед Р.А. Видеоторакоскопическая коррекция посттравматической диафрагмальной грыжи через 62 года после ранения грудобрюшной преграды. *Хирургия. Журнал им. Н.И. Пирогова*. 2022;2:62-66. Topolnitskiy EB, Shefer NA, Marchenko ES, Mikhed RA. Thoracoscopic repair of posttraumatic phrenic hernia in 62 years after injury of the diaphragm. *Khirurgiya. Zurnal im. N.I. Pirogova*. 2022;2:62-66. (In Russ.). https://doi.org/10.17116/hirurgia202202162
18. Yalcinkaya I, Evman S, Lacin T, Alpay L, Kupeli M, Ocakcioglu I. Video-assisted minimally invasive diaphragmatic plication: feasibility of a recognized procedure through an uncharacteristic hybrid approach. *Surg Endosc*. 2017;31(4):1772-1777. https://doi.org/10.1007/s00464-016-5171-8
19. Stamenovic D. New technique of diaphragmatic plication by means of uniportal video-assisted thoracoscopic surgery. *Interact Cardiovasc Thorac Surg*. 2017;25(1):162-163. https://doi.org/10.1093/icvts/ivx022
20. Park M, Jeong SH, Jung EJ, Hong SC, Ju YT, Jeong CY, Lee YJ. Laparoscopic surgery applying an endostaple and mesh for adult diaphragmatic eventration. *Ann Thorac Surg*. 2021;111(2):e81-e83. https://doi.org/10.1016/j.athoracsur.2020.05.115
21. Топольницкий Е.Б., Шефер Н.А., Капитанова Д.В., Михед Р.А. Одномоментная видеоторакоскопическая коррекция посттравматической диафрагмальной грыжи и гигантской буллы легкого. *Эндоскопическая хирургия*. 2021;27(3):39-44. Topolnitskiy EB, Shefer NA, Kapitanova DV, Mikhed RA. Simultaneous thoracoscopic correction of the posttraumatic diaphragmatic hernia and giant bulla lung. *Endoskopicheskaya khirurgiya*. 2021;27(3):39-44. (In Russ.). https://doi.org/10.17116/endoskop20212703139
22. Bin Asaf B, Kodaganur Gopinath S, Kumar A, Puri HV, Pulle MV, Bishnoi S. Robotic diaphragmatic plication for eventration: A retrospective analysis of efficacy, safety, and feasibility. *Asian J Endosc Surg*. 2021;14:70-76. https://doi.org/10.1111/ases.12833
23. Vinh VH, Quang NVD, Thanh DDM, Van Le Phong T. Robotic video-assisted thoracoscopic surgery using multiport triangular trocar configuration: initial experience at a single center. *J Cardiothorac Surg*. 2021;16(1):77. https://doi.org/10.1186/s13019-021-01455-5
24. Dunning J. Thoracoscopic diaphragm plication. *Interact Cardiovasc Thorac Surg*. 2015;20(5):689-690. https://doi.org/10.1093/icvts/ivv018
25. Zhang G, Wang L, Wu Y, Shen G. Uniportal Video-Assisted Thoracoscopic Stapled Resection of Adult Diaphragmatic Eventration. *Ann Thorac Surg*. 2020;110(2):135-137. https://doi.org/10.1016/j.athoracsur.2020.03.023
26. Nelson R, Haydock MD, Haydock DA. Spontaneous Recovery Following Traumatic Phrenic Nerve Palsy. *Heart Lung Circ*. 2016;25(12):165-167. https://doi.org/10.1016/j.hlc.2016.05.124

27. Топольницкий Е.Б., Марченко Е.С., Шефер Н.А., Ясенчук Ю.Ф., Чекалкин Т.Л., Михед Р.А. *Способ лечения релаксации диафрагмы.* Патент РФ на изобретение №2760780/30.11.2021. Бюл. №34. Ссылка активна на 09.08.22.
Topolnitskiy EB, Marchenko ES, Shefer NA, Yasenchuk YuF, Chekalkin TL, Mikhed RA. *Sposob lecheniya relaksatsii diafragmy.* Patent RF na izobreteniye №2760780/30.11.2021. Byul. №34. (In Russ.).
https://patents.google.com/patent/RU2760780C1/ru

28. Podgaetz E, Garza-Castillon R, Andrade RS. Best approach and benefit of plication for paralyzed diaphragm. *Thorac Surg Clin*. 2016;26(3):333-346.
https://doi.org/10.1016/j.thorsurg.2016.04.009

29. Nardini M, Jayakumar S, Migliore M, Nosotti M, Paul I, Dunning J. Minimally Invasive Plication of the Diaphragm: A Single-Center Prospective Study. *Innovations* (Philadelphia, Pa.). 2021;16(4):343-349.
https://doi.org/10.1177/15569845211011583

30. Топольницкий Е.Б., Бородина Ю.А. Видеоторакоскопические вмешательства при опухолях и кистах средостения. *Эндоскопическая хирургия*. 2020;26(6):17-21.
Topolnitskiy EB, Borodina YuA. Videothoracoscopic interventions for tumors and cysts of the mediastinum. *Endosc Surg*. 2020;26(6):17-21. (In Russ.).
https://doi.org/10.17116/endoskop20202606117

31. Yasenchuk Y, Marchenko E, Baigonakova G, Gunther S, Kokorev O, Gunter V, Chekalkin T, Topolnitskiy E, Obrosov A, Kang JH. Study on tensile, bending, fatigue, and in vivo behavior of porous SHS-TiNi alloy used as a bone substitute. *Biomed Mater*. 2021;16(2):021001.
https://doi.org/10.1088/1748-605X/aba327

Поступила 18.08.2022
Received 18.08.2022
Принята к печати 16.09.2022
Accepted 16.09.2022