Эндоскопическая хирургия
2022, т. 28, №6, с. 5–11
https://doi.org/10.17116/endoskop2022280615

Endoscopic Surgery =
Endoskopicheskaya khirurgiya 2022, vol. 28, no 6, pp. 5–11
https://doi.org/10.17116/endoskop2022280615

Ретроперитонеоскопическая адреналэктомия: опыт выполнения в центре эндокринной хирургии краевой клинической больницы Краснодара

© Е.В. РЯБЧЕНКО, Н.В. ДРЕМЛЮГА, Е.А. ПОЛЯНСКИЙ

ГБУЗ «Краевая клиническая больница №2» Министерства здравоохранения Краснодарского края, Краснодар, Россия

Резюме

Обоснование. Трансперитонеальная адреналэктомия (ТПА) при опухолях на надпочечниках приобрела широкое распространение во всем мире. Для снижения частоты развития осложнений широко используемого трансперитонеального доступа была разработана ретроперитонеоскопическая адреналэктомия (РПС АЭ), которая имеет несколько преимуществ перед ТПА и связана с меньшим операционным риском и отличными послеоперационными результатами.

Цель исследования. Предоставление информации об опыте применения РПС АЭ при оперативных вмешательствах на надпочечниках.

Материал и методы. Ретроспективно проанализированы данные 44 пациентов, прооперированных по поводу опухоли надпочечника в отделении эндокринной хирургии с августа 2017 г. по декабрь 2021 г. Оценивали демографические, клинические данные, результаты физического и диагностических исследований, лабораторные показатели. Кроме того, всем пациентам выполняли компьютерную и магнитно-резонансную томографию. Исход лечения оценивали по длительности операции, объему кровопотери, частоте конверсии, длительности пребывания в стационаре и осложнениям.

Результаты. Прооперированы 44 пациента: 24 женщины и 20 мужчин, средний возраст 47,0±8,9 года. Средний индекс массы тела составил 23,5±2,2 кг/м^2. Опухоль правого надпочечника встречалась в 18 случаях, левого — в 26. Средний размер образования надпочечников достигал 2,6±0,85 см. Среднее время операции составило 60,1±21,16 мин, среднее снижение уровня гемоглобина — 0,47±0,26 г/л. Конверсия потребовалась у 1 пациента. Средняя длительность пребывания в стационаре составила 4,0±0,91 сут, средний период восстановления после операции — 12,18±1,7 сут.

Заключение. РПС АЭ представляется безопасной и эффективной альтернативой ТПА при опухолях надпочечников умеренных размеров, особенно <6 см. Это связано с меньшей кровопотерей, более коротким периодом пребывания больных в стационаре, низким уровнем конверсии, меньшим количеством осложнений и ранним выздоровлением. РПС АЭ предлагается как альтернативный метод лечения при опухоли надпочечника с улучшенными хирургическими результатами.

Ключевые слова: *адреналэктомия, лапароскопическая адреналэктомия, забрюшинная лапароскопическая адреналэктомия.*

ИНФОРМАЦИЯ ОБ АВТОРАХ:
Рябченко Е.В. — https://orcid.org/0000-0003-4045-5053
Дремлюга Н.В. — https://orcid.org/0000-0002-4514-4302
Полянский Е.А. — https://orcid.org/0000-0001-7772-9965
Автор, ответственный за переписку: Рябченко Е.В. — e-mail: rev7512@mail.ru

КАК ЦИТИРОВАТЬ:
Рябченко Е.В., Дремлюга Н.В., Полянский Е.А. Ретроперитонеоскопическая адреналэктомия: опыт выполнения в центре эндокринной хирургии краевой клинической больницы Краснодара. *Эндоскопическая хирургия.* 2022;28(6):5–11. https://doi.org/10.17116/endoskop2022280615

Retroperitoneoscopic adrenalectomy: experience in the endocrine surgery center of Krasnodar Regional Clinical Hospital

© E.V. RYABCHENKO, N.V. DREMLYUGA, E.A. POLYANSKY

Krasnodar Regional Clinical Hospital No. 2, Krasnodar, Russia

Abstract

Background. Transperitoneal adrenalectomy (TPA) for tumors on the adrenal glands has gained the greatest popularity worldwide. To reduce the complications of widely used transperitoneal access, retroperitonic adrenalectomy (RPS AE) has been developed, which has several advantages over TPA and is associated with less surgical risk and excellent postoperative results.

The purpose of this study is to report on our experience with the use of RPS AE in surgical interventions on the adrenal glands.

Material and methods. We retrospectively analyzed the data of 44 patients operated on for an adrenal tumor in the Department of Endocrine Surgery from August 2017 to December 2021. Patients were evaluated according to demographic, clinical, diagnostic criteria, physical examination, laboratory indicators. Also, all patients underwent computed, magnetic resonance imaging.

The outcome of treatment was assessed by the duration of the operation, blood loss, conversion rate, duration of hospitalization and complications.

Results. 44 patients were operated: 24 women and 20 men, the average age was 47.0±8.9 years. The average body mass index was 23.5±2.2 kg/m^2. The tumor of the right adrenal gland occurred in 18 cases, the left — in 26 cases. The average size of the adrenal formation was 2.6±0.85 cm. The average time of the operation was 60.1±21.16 minutes, the average drop in hemoglobin was 0.47±0.26 g/l. Conversion was required in 1 patient. Average bed-day was 4.0±0.91. The average recovery time from surgery was 12.18±1.7 days.

Conclusion. RPS AE appears to be a safe and effective alternative to TPA in moderate adrenal tumors, especially those less than 6 cm. This is due to less blood loss, shorter hospitalization, lower conversion rate, fewer complications, and early recovery. RPS AE is proposed as an alternative treatment for adrenal tumors with improved surgical outcomes.

Keywords: *adrenalectomy, laparoscopic adrenalectomy, retroperitoneal laparoscopic adrenalectomy.*

INFORMATION ABOUT THE AUTHORS:
Ryabchenko E.V. — https://orcid.org/0000-0003-4045-5053
Dremlyuga N.V. — https://orcid.org/0000-0002-4514-4302
Polyansky E.A. — https://orcid.org/0000-0001-7772-9965
Corresponding author: Ryabchenko E.V. — e-mail: rev7512@mail.ru

TO CITE THIS ARTICLE:
Ryabchenko EV, Dremlyuga NV, Polyansky EA. Retroperitoneoscopic adrenalectomy: experience in the endocrine surgery center of Krasnodar Regional Clinical Hospital. *Endoscopic Surgery = Endoskopicheskaya khirurgiya.* 2022;28(6):5–11. (In Russ.).
https://doi.org/10.17116/endoskop2022280615

Введение

Топографически надпочечники расположены в забрюшинном пространстве в пределах фасции Герота. Частота развития опухолей надпочечников незначительна, чаще их обнаруживают случайно при плановых обследованиях при другой патологии. Опухоль надпочечников может быть доброкачественной или злокачественной, а также гормонально- или негормонально-активной. Адреналэктомия обычно рекомендуется в случае, если размер образования надпочечника превышает 4 см, или при увеличении на 1 см и более в течение периода наблюдения, а также при подтвержденной гормональной активности. Торнтон в 1889 г. описал первую открытую адреналэктомию (ОА), которая на протяжении десятилетий была единственным хирургическим доступом при заболеваниях надпочечников. После этого было разработано несколько доступов к надпочечникам. В настоящее время существуют различные хирургические доступы для лечения больных с новообразованиями надпочечников, такие как трансперитонеальная лапароскопическая адреналэктомия (ТПА), роботизированная адреналэктомия, а в последнее время — однопортовый доступ с одного разреза. Выбор того или иного доступа зависит от различных параметров опухоли и характеристик пациента (размер опухоли, признаки малигнизации, состояние пациента и опыт хирургов). M. Gagner и соавт. в 1992 г. [1] впервые описали лапароскопическое лечение образований надпочечников, выполняли ТПА. Первоначальными показаниями к ТПА были различные заболевания: болезнь Кушинга, альдостерома, нефункционирующая аденома и другие редкие патологии (миелолипома и киста надпочечника). Позже благодаря приобретенному опыту лапароскопической хирургии показания к ТПА расширились (феохромоцитома, опухоли надпочечников больших размеров, а также злокачественные новообразования) [2]. ТПА предпочтительнее ОА из-за большей безопасности, меньшей кровопотери, более короткого времени операции, меньшей заболеваемости, лучшего косметического эффекта и более быстрого выздоровления пациента [3, 4]. В настоящее время показания к ОА очень ограничены; она показана при злокачественных больших опухолях, риске диссеминации опухолевых клеток или гемодинамической нестабильности пациента. Риск при ОА связан с большим объемом кровопотери, послеоперационной болью и более длительными пребыванием в стационаре и периодом реабилитации. Неоднозначно мнение по поводу показаний к ТПА для образований размером >6 см, при котором некоторые хирурги поддерживают ТПА [5]. Хотя в настоящее время существуют противоречия относительно безопасности доступа в ТПА при больших опухолевых образованиях, а также адренокортикальном раке, это рекомендуемый метод оперативного вмешательства [6]. ТПА считается стандартным методом лечения при гормонально- и негормонально-активных опухолях, даже при больших образованиях (12—15 см) [7]. Тем не менее есть некоторые недостатки ТПА, такие как парез кишечника после операции, риск повреждения внутренних органов и задержка CO_2 [8]. О первой ретроперитонеоскопической адреналэктомии

(РПС АЭ) было сообщено в 1994 г. [9]. В настоящее время РПС АЭ считается лучшим методом при небольших (<6 см) доброкачественных опухолях надпочечников [10]. Несколько исследований показали, что АЭ, по сравнению с ТПА РПС, имеет некоторые преимущества, в том числе прямой доступ к надпочечникам, отсутствие манипуляций с органами брюшины, меньшую кровопотерю, более короткое время операции, меньшую послеоперационную боль, меньшую продолжительность пребывания в стационаре и улучшенный косметический эффект [11]. Напротив, меньшее рабочее пространство, возможность повреждения почек и более длительный период обучения являются недостатками РПС АЭ [12]. Каждый из этих способов безопасен, и у каждого из них есть преимущества.

Цель исследования — описание хирургической техники, результатов и собственного опыта, основанного на 44 РПС АЭ при заболеваниях надпочечников.

Материал и методы

Выполнено ретроспективное исследование 44 пациентов, прооперированных с августа 2017 г. по декабрь 2021 г. после РПС АЭ в отделении эндокринной хирургии. Исследование одобрено этическим комитетом «Межтерриториального центра эндокринной хирургии» ГБУЗ «Краевая клиническая больница №2» Краснодара.

Критерии отбора для оперативного вмешательства: возраст моложе 70 лет, доброкачественные опухоли надпочечников диаметром <6 см, стабильная гемодинамика. Исключения составили пациенты с размером опухоли >6 см и с подозрением на первичное злокачественное новообразование надпочечников с местной инвазией или метастазами после выполненных дополнительных исследований.

Согласно анамнезу пациента и данных физического обследования были выполнены соответствующие гормональные тесты, включая оценку уровней кортизола в сыворотке, свободного кортизола в моче за 24 ч, метанефринов в моче за 24 ч, норметанефринов, альдостерона в плазме, а также ренин/альдостеронового соотношения в плазме. Для определения локализации и диаметра образования надпочечников выполняли компьютерную томографию (КТ)/магнитно-резонансную томографию (МРТ). Показаниями к адреналэктомии были гормонально-активные образования надпочечников любых размеров, опухоли диаметром >4 см, подозрительные на образования злокачественного характера и образования с отрицательной динамикой роста при наблюдении. При подтвержденном диагнозе феохромоцитомы были рекомендованы кардиологическое обследование и последующее назначение альфа- и бета-адреноблокаторов для регуляции артериального давления не менее чем за 14 дней до операции. Больным болезнью Конна с низким уровнем калия в сыворотке крови в предоперационном периоде проводили терапию препаратами калия и спиронолактона.

От всех пациентов было получено информированное согласие, в котором упоминались потенциальные риски и преимущества предлагаемой операции. Все операции были выполнены ретроперитонеоскопическим забрюшинным доступом одним хирургом, имеющим опыт лапароскопической хирургии, при содействии квалифицированной совместной бригады.

Техника операции. РПС АЭ выполняли под наркозом с интубацией трахеи и вспомогательной вентиляцией. Оперативное вмешательство проводили в положении пациента на животе, при этом тазобедренные суставы и колени сгибали под углом 75—90° и фиксировали в этом положении **(рис. 1)**. Такое размещение необходимо для создания достаточного пространства между ребрами и подвздошным гребнем. При этом боковая стенка живота расположена с вертикальной линией стола, что обеспечивало свободное движение всех инструментов.

Сначала выполняли поперечный разрез длиной 1,5 см чуть ниже угла XII ребра. Забрюшинного пространства достигали тупым путем с резким рассечением брюшной стенки. Подготавливали пальцем небольшую полость для введения двух троакаров 5 и 10 мм около 5 см латерально и медиально к месту начального разреза. Таким образом, безопасное раз-



Рис. 1. **Положение пациента на операционном столе.**
Fig. 1. **Position of the patient on the operating table.**



Рис. 2. **Установка троакаров при доступе к надпочечнику.**
Fig. 2. **Installation of trocars for access to the adrenal gland.**

мещение троакаров возможно без визуального контроля. Медиальный 10-миллиметровый троакар под углом около 45° позволял получить прямую визуализацию надпочечников и избежать изгиба камеры. Боковой 5-миллиметровый троакар размещали точно латерально и ниже XI ребра. Тупой троакар с надувным баллоном вводили в место первого разреза и герметизировали воздушным клапаном. Создавали давление в забрюшинном пространстве с поддержанием CO_2 20—25 мм рт.ст. Ретроперитонеоскопию проводили с помощью 10-миллиметрового эндоскопа 30°, который первоначально вводили через средний троакар, а затем перемещали через медиальный троакар вблизи позвоночника **(рис. 2)** с вскрытием фасции Герота **(рис. 3 на цв. вклейке)**.

После инсуффляции газа и создания забрюшинного пространства под диафрагмой путем смещения жировой ткани визуализировался верхний полюс почки и надпочечник **(рис. 4 на цв. вклейке)**. Почку смещали вниз одним из инструментов от среднего или бокового троакара. С помощью COVIDIEN LIGASURE мобилизовали надпочечник медиально и каудально. Надпочечниковые сосуды разделяли электрокоагуляцией и пересекали.

При дальнейшей мобилизации правая короткая надпочечниковая вена становилась хорошо видимой, располагаясь обычно близко к диафрагме **(рис. 5 на цв. вклейке)**. Полая вена четко визуализировалась после выделения от фиброзной жировой ткани. Во время данной манипуляции почечная вена и артерия не должны быть идентифицированы.

Надпочечниковую вену коагулировали с помощью COVIDIEN LIGASURE, при этом дополнительно не клипировали. Мобилизацию правого надпочечника завершали с коагуляцией дополнительных мелких сосудов. Для левосторонней РПС АЭ вену надпочечника подготавливали в пространстве между надпочечником и диафрагмой медиальней к верхнему полюсу почки. Все манипуляции с надпочечником выполняли осторожно с использованием тупых пальпационных зондов для предотвращения травмирования тканей железы. Ткани надпочечников извлекали через средний разрез, помещенный в пластиковый контейнер. В зависимости от размера опухоли лини разреза иногда расширяли. Дренаж в забрюшинное пространство не устанавливали. Время операции определяли с момента введения оптической системы и извлечения препарата из забрюшинного пространства.

Выполняли раннюю активизацию пациентов — в 1-е сутки после операции. На 3-и сутки пациентов выписывали из стационара под наблюдение эндокринолога с прекрасным косметическим эффектом **(рис. 6 на цв. вклейке)**. Через 1 год после оперативного вмешательства выполняли контрольную КТ.

Статистический анализ. Все переменные были категориальными, а проценты и пропорции рассчитывались вручную.

Результаты

Всего прооперированы 44 пациента: 24 (54,55%) женщины и 20 (45,45%) мужчин. Средний возраст составил 47,0±8,9 года, средний индекс массы тела (ИМТ) — 23,5±2,2 кг/м^2. Всего в 26 (59,09%) случаев опухоли надпочечников были левосторонними и в 18 (40,90%) — правосторонними. Средний размер образования надпочечника составил 2,6±0,85 см. При предоперационном обследовании у 10 пациентов выявлена феохромоцитома, у 8 — болезнь Кушинга, болезнь Конна диагностирована у 6 больных, у остальных 20 — негормонально-активная опухоль.

У 6 пациентов РПС АЭ выполняли, учитывая спаечный процесс в брюшной полости после ранее перенесенных оперативных вмешательств. Среднее время операции РПС АЭ составило 60,1±21,16 мин. Среднее снижение уровня гемоглобина достигало 0,47±0,26 г/л.

Среди интраоперационных осложнений был один случай отрыва надпочечниковой вены от нижней полой вены в ходе мобилизации правого надпочечника с опухолью, давление CO_2 в забрюшинном пространстве было поднято до 30 мм рт.ст., при котором кровотечение прекратилось. Культя правой надпочечниковой вены была визуализирована и коагулирована.

Характеристика 44 пациентов после выполненной РПС АЭ
Characteristics of 44 patients after RPS AE

Показатель	Значение
Средний возраст, годы	47,0±8,9 (30—63)
Женщины/мужчины	24/20
Индекс массы тела, кг/м^2	23,5±2,2 (19,3—27,4)
Средний размер опухоли надпочечника, см	2,6±0,85 (1,4—4,0)
Левый/правый надпочечник	26/18
Время операции, мин	109,1±21,6 (78—172)
Снижение гемоглобина, г/л	0,47±0,26 (0,1—1,4)
Конверсия	1 (2,2%)
Летальность	0
Средняя длительность пребывания в стационаре, сут	4,0±0,91 (3—7)
Время реабилитации, сут	12,1±1,7 (9—16)

Причиной другого случая повреждения диафрагмы послужило вскрытие плевральной полости. В ходе операции плевральная полость была задренирована, и операция была продолжена без конверсии. Клинически значимых послеоперационных осложнений не было ни у одного пациента. Средняя длительность послеоперационного пребывания пациентов в стационаре составила 4,0±0,91 сут, среднее время восстановления после операции — 12,18±1,7 сут **(см. таблицу)**.

В окончательных результатах гистопатологического исследования преобладала аденома — 25 случаев, феохромоцитома выявлена в 10 случаях, липома надпочечника — в 4, доброкачественная кистозная опухоль — в 2, адренокортикальная карцинома — в 1 и миелолипома — в 1.

Обсуждение

В настоящее время все большее распространение получают малоинвазивные методы лечения, вместо открытой хирургии стали применяться лапароскопические и роботизированные методы. ТПА постепенно стала популярна среди хирургов и является методом выбора при заболеваниях околощитовидных желез [3]. Лапароскопический доступ в настоящее время используется в качестве стандартного метода хирургического лечения больных с опухолями надпочечников [4]. ТПА позволила уменьшить послеоперационную боль, сократить длительность пребывания больных в стационаре, улучшить косметический результат, обеспечила более раннее возвращение к работе и снижение смертности (<0,5%) [13]. В то же время ОА связана с более высокой смертностью (1—4%) и осложнениями и применяется только при больших опухолях надпочечников (диаметр >6 см) или первичных злокачественных опухолях [7]. Хотя для лечения больных с опухолями надпочечников описаны различные лапароскопические хирургические техники, такие как передний, задний, латеральный и забрюшинный доступы, чаще всего используется ТПА [4]. Наиболее важным преимуществом ТПА является создание большого рабочего пространства в брюшной полости с более четкой визуализацией окружающих структур, а также наиболее знакомой хирургам анатомии [5]. Однако при этом подходе необходимо мобилизовать внутрибрюшные органы и структуры, что сопряжено с высоким риском повреждения сосудов или органов [5]. Поскольку большинство лапароскопических хирургов чувствуют себя безопаснее и увереннее при работе в более широком перитонеальном пространстве, они отказываются использовать РПС АЭ [2]. РПС АЭ имеет доказанные преимущества по сравнению с ТПА [13—16], обеспечивает прямой и быстрый доступ к надпочечнику без входа во внутрибрюшинную полость, исключая риск травмы органов брюшной полости. У пациентов, перенесших лапаротомию, всегда существует риск образования спаек, что обусловливает целесообразность применения РПС АЭ [17]. Другим преимуществом РПС АЭ является исключение ретракции селезенки, поджелудочной железы или печени для доступа к надпочечникам, так как при ТПА в положении пациента лежа на боку требуется выполнить мобилизацию селезеночного угла и поджелудочной железы, при которой возрастает риск повреждения селезеночных сосудов во время манипуляций и возникновения в послеоперационном периоде панкреатита [8, 11]. В случае доступа справа при опухолях правого надпочечника увеличение печени затрудняет ее ретракцию, что служит еще одним показанием к РПС АЭ [11, 17]. Основным потенциальным осложнением при РПС АЭ является кровотечение [8]. При заднем забрюшинном подходе риск артериального кровотечения минимален, так как основные почечные артерии и аорта обычно не видны, а сосуды, кровоснабжающие надпочечник, лигируются [11, 17]. Венозное кровотечение может возникать из надпочечниковых вен или полой вены, но из-за высокого давления CO_2 соответствующая кровопотеря не происходит [6, 11, 12]. Варианты расположения надпочечниковых вен раз-

личны, особенно с правой стороны, аномалия расположения составила примерно у 10% пациентов, особенно у места впадения надпочечниковых вен с задними печеночными венами, при котором может осложниться мобилизация опухоли [6]. Еще одним преимуществом задней РПС АЭ является небольшое пространство, в котором выполняется вся процедура, ограничивающая потенциальную максимальную кровопотерю [6, 12]. Анатомия забрюшинного пространства дает меньше ориентиров, чем внутрибрюшинное пространство [11]. Тем не менее квадратная мышца поясницы, верхний полюс почки служат достаточным ориентиром, чтобы найти надпочечник, удалив жир, окружающий верхний полюс почки [6, 13]. Для опухолей надпочечников размером <6 см риск малигнизации составляет 1 на 10 тыс. [10]. В настоящем исследовании максимальный размер опухоли был 6 см. Поэтому для дифференциации между доброкачественными и злокачественными опухолями надпочечников одного размера опухоли недостаточно [14]. В настоящем исследовании возраст пациентов колебался от 30 до 63 лет и в среднем составлял 47,0±8,9 года. Средний размер опухоли надпочечника достигал 2,6±0,85 см, что меньше, чем в других публикациях. Еще одним преимуществом РПС АЭ являются более короткое время операции, уменьшение боли в послеоперационном периоде по сравнению с таковым при ТПА, а также безопасность и эффективность у пациентов с тяжелыми сопутствующими заболеваниями [15]. Изначально продолжительность процедуры РПС АЭ была больше; о длительном времени операции сообщили K. Yoshimura и соавт. [16] при лапароскопической адреналэктомии, но постепенно, с накоплением опыта, оно значительно уменьшилось [16]. M. Cabalag и соавт. [18] показали короткую кривую обучения — 10 пациентов для РПС АЭ (продолжительность операции составляла 110—60 мин после курса обучения). M. Walz и соавт. [17] сообщили, что средняя продолжительность операции для более 500 процедур РПС АЭ сократилась до 40 мин. В настоящем исследовании средняя длительность операции составила 60,1±21,16 мин, что намного больше, чем в работе M. Walz и соавт. [17], но сопоставимо с результатами M. Cabalag и соавт. [18]. Из исследования были исключены пациенты с адренокортикальной карциномой. Несмотря на это радикальное исключение, гистопатологический анализ удаленного образца выявил 1 случай адренокортикальной карциномы. При контрольном обследовании через 1 мес у данного пациента признаки рецидива отсутствовали. Подход РПС АЭ был безопасным, эффективным, с незначительной частотой развития осложнений и хорошо переносился больными. Мы сообщили только об 1 (2,2%) случае конверсии из-за интраоперационного кровотечения в начале применения РПС АЭ. Продолжительность послеоперационного пребывания в стационаре составила 4,0±0,91 сут, что значительно меньше, чем в других центрах. При окончательном результате гистологически чаще всего подтверждалась аденома, феохромоцитома была второй по частоте, в то время как миелолипома была наименее распространенной.

Заключение

Трансперитонеальная адреналэктомия — наиболее часто используемый метод лечения при опухоли надпочечника во всем мире, но ретроперитонеоскопическая адреналэктомия предлагает альтернативный метод с лучшими хирургическими результатами. У данного метода достаточно длительный период обучения, его должен применять хирург, имеющий опыт лапароскопической и открытой хирургии надпочечников. Ретроперитонеоскопическая адреналэктомия является эффективным методом лечения пациентов с опухолью надпочечника среднего размера, особенно <6 см. Это технически безопасно и связано с меньшей кровопотерей, более коротким периодом пребывания пациентов в стационаре, низкой частотой конверсии, меньшим количеством осложнений и ранним выздоровлением. Лапароскопический опыт и хирургические навыки являются важными факторами для достижения неизменно хороших результатов.

Участие авторов:
Концепция и дизайн исследования — Е.В. Рябченко
Сбор и обработка материала — Н.В. Дремлюга, Е.А. Полянский
Статистическая обработка — Е.А. Полянский
Написание текста — Е.В. Рябченко
Редактирование — Е.В. Рябченко, Н.В. Дремлюга

Авторы заявляют об отсутствии конфликта интересов.

Participation of authors:
Concept and design of the study — E.V. Ryabchenko
Data collection and processing — N.V. Dremlyuga, E.A. Polyansky
Statistical processing of the data — E.A. Polyansky
Text writing — E.V. Ryabchenko
Editing — E.V. Ryabchenko, N.V. Dremlyuga

The authors declare no conflicts of interest.

ЛИТЕРАТУРА/REFERENCES

1. Gagner M, Lacroix A, Bolté E. Laparoscopic adrenalectomy in cushing's syndrome andpheochromocytoma. *N Engl J Med*. 1992;327:1033. https://doi.org/10.1056/NEJM199210013271417
2. Heger P, Probst P, Huttner FJ, Gooben K, Proctor T, Muller-Stich BP, Strobel O, Buchler MW, Diener MK. Evaluation of open and minimally invasive adrenalectomy: a systematic review and network meta-analysis. *World J Surg*. 2017;41(1):2746-2757. https://doi.org/10.1007/s00268-017-4095-3
3. Teksöz S, Kılboz BB, Bükey Y. Experience of an endocrine surgeon in laparoscopic transperitoneal adrenalectomy. *BMC Surg*. 2019;19(1):134. https://doi.org/10.1186/s12893-019-0599-0
4. Raffaelli M, De Crea C, Bellantone R. Laparoscopic adrenalectomy. *Gland Surg*. 2019;8(1):41-52. https://doi.org/10.21037/gs.2019.06.07
5. Feo CV, Portinari M, Maestroni U, Del Rio P, Severi S, Viani L, Pravisani R, Soliani G, Zatelli MC, Ambrosio MR, Tong J, Terrosu G, Bresadola V. Applicability of laparoscopic approach to the resection of large adrenal tumours: a retrospective cohort study on 200 patients. *Surg Endosc*. 2016;30(8):3532-3540. https://doi.org/10.1007/s00464-015-4643-6
6. Walz MK. Minimally invasive adrenal gland surgery. Transperitoneal or retroperitonealapproach? *Der Chirurg*. 2012;83(6):536-545. https://doi.org/10.1007/s00104-011-2194-5
7. Ветшев П.С., Янкин П.Л., Животов В.А., Поддубный Е.И. Выбор метода хирургического лечения при доброкачественных опухолях надпочечников. *Хирургия. Журнал им. Н.И. Пирогова*. 2018;6:66-76. Vetshev PS, Yankin PL, Zhivotov VA, Poddubniy EI. Preferable surgery for benign tumors of the adrenal glands. *Khirurgiya. Zhurnal im. N.I. Pirogova*. 2018;6:66-76. (In Russ.). https://doi.org/10.17116/hirurgia2018666-76
8. Hupe MC, Imkamp F, Merseburger AS. Minimally invasive approaches to adrenal tumors: an up-to-date summary including patient position and port placement of laparoscopic, retroperitoneoscopic, robot-assisted and single-site adrenalectomy. *Curr Opinioninurol*. 2017;27(1):56-61. https://doi.org/10.1097/MOU.0000000000000339
9. Gaur DD. Retroperitoneoscopy: the balloon technique. *Ann R Coll Surg Engl. 1*994;76(4):259-263.
10. Natkaniec M, Pędziwiatr M, Wierdak M, Major P, Migaczewski M, Matłok M, Budzyński A, Rembiasz K. Laparoscopic Transperitoneal Lateral Adrenalectomy for Large Adrenal Tumors. *Urologia Internationalis*. 2016;97(2):165-172. https://doi.org/10.1159/000444146
11. Alesina PF. Retroperitoneal adrenalectomy — learning curve, practical tips and tricks, what limits wider uptake. *Gland Surg*. 2019;8(1):36-40. https://doi.org/10.21037/gs.2019.03.11
12. Conzo G, Tartaglia E, Gambardella C, Esposito D, Sciascia V, Mauriello C, Nbnziata, Sicilliano G, Izzo G, Cavallo F, Thomas G, Musella M, Santini L. Minimally invasive approach for adrenal lesions: systematic review of laparoscopic versus retroperitoneoscopic adrenalectomy and assessment of risk factors for complications. *Int J Surg*. 2016;28:118-123. https://doi.org/10.1016/j.ijsu.2015.12.042
13. Lorenz K, Langer P, Niederle B, Alesina P, Holzer K, Nies Ch, Musholt Th, Goretzki PE, Rayes N, Quinkler M, Waldmann J, Simon D, Trupka A, Ladurner R, Hallfeldt K, Zielke A, Saeger D, Pöppel Th, Kukuk G, Hötker A, Schabram P, Schopf S, Dotzenrath C, Riss P, Steinmüller Th, Kopp I, Vorländer C, Walz MK, Bartsch DK. Surgical therapy of adrenal tumors: Guidelines from the German Association of Endocrine Surgeons (CAEK). *Langenbeck's Archives Surg*. 2019;404(4):385-401. https://doi.org/10.1007/s00423-019-01768-z
14. Курганов И.А., Емельянов С.И., Богданов Д.Ю., Матвеев Н.Л., Федоров А.В., Рутенбург Г.М., Гуслев А.Б. Являются ли большие размеры новообразования надпочечника техническим ограничением к выполнению лапароскопической адреналэктомии. *Хирургия. Журнал им. Н.И. Пирогова*. 2018;12:100-105. Kurganov IA, Emelyanov SI, Bogdanov DYu, Matveev NL, Fedorov AV, Rutenburg GM, Guslev AB. Are large adrenal neoplasms technical limitation for laparoscopic adrenalectomy? *Khirurgiya. Zhurnal im. N.I. Pirogova*. 2018;12:100-105. (In Russ.). https://doi.org/10.17116/hirurgia2018121100
15. Kostek M, Aygun N, Uludag M. Laparoscopic approach to the adrenal masses: single-center experience of five years. *Med Bull Sisli Etfal Hospital*. 2020;54(1):52-57. https://doi.org/10.14744/SEMB.2019.40225
16. Yoshimura K, Yoshioka T, Miyake O, Matsumiya K, Miki T, Okuyama A. Comparison of clinical outcomes of laparoscopic and conventional open adrenalectomy. *J Endourol*. 1998;12(6):555-559. https://doi.org/10.1089/end.1998.12.555
17. Walz MK, Alesina PF, Wenger FA, Deligiannis A, Szuczik E, Petersenn S, Ommer A, Groeben H, Peitgen K, Janssen OE, Philipp T, Neumann HP, Schmid KW, Mann K. Posterior retroperitoneoscopic adrenalectomy results of 520 procedures in 520 patients. *Surg*. 2006;30:899-908. https://doi.org/10.1007/s00268-005-0373-6
18. Cabalag MS, Mann GB, Gorelik A, Miller JA. Posterior retroperitoneoscopic adrenalectomy: outcomes and lessons learned from initial 50 cases. *ANZ J Surg*. 2015. PMID: 24438017. https://doi.org/10.1111/ans.12508

Поступила 09.02.2022
Received 09.02.2022
Принята к печати 04.03.2022
Accepted 04.03.2022

К статье *Е.В. Рябченко и соавт.* «Ретроперитонеоскопическая адреналэктомия: опыт выполнения в центре эндокринной хирургии краевой клинической больницы Краснодара»

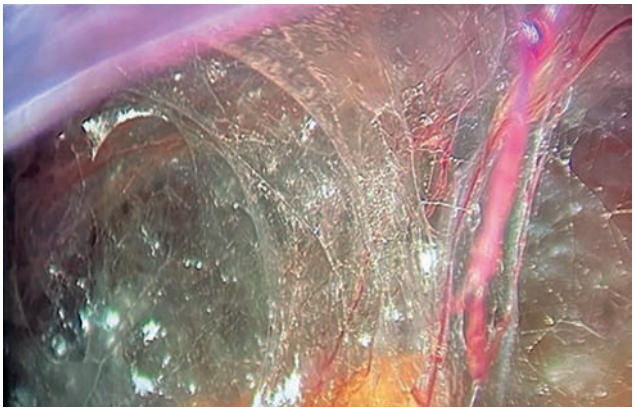

Рис. 3. **Фасция Герота.**
Fig. 3. **Fascia Gerota.**

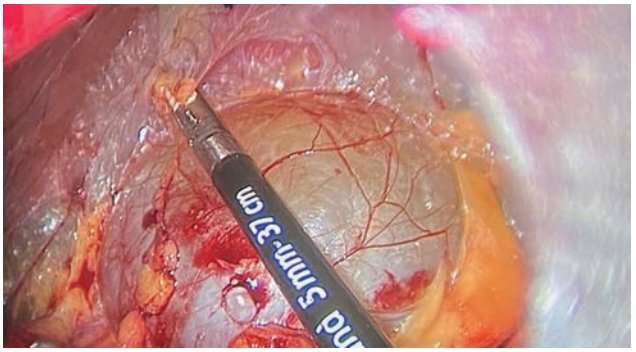

Рис. 4. **Образование надпочечника.**
Fig. 4. **Formation of the adrenal gland.**

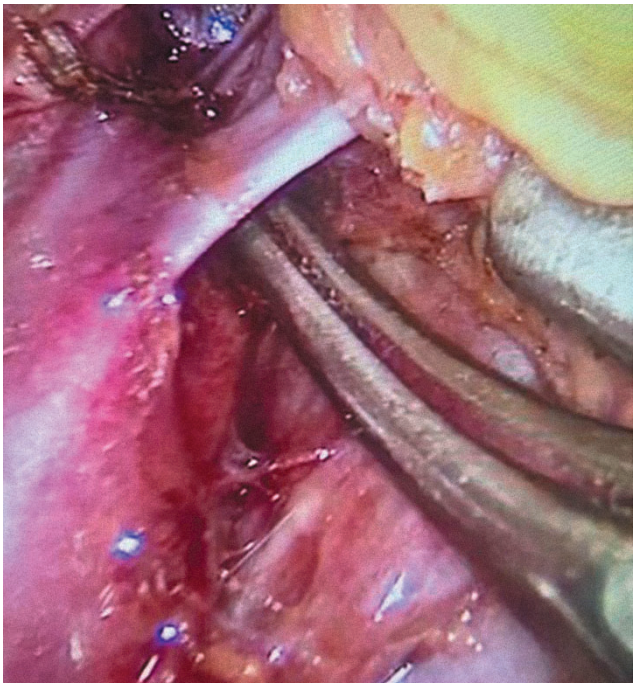

Рис. 5. **Выделение надпочечниковой вены.**
Fig. 5. **Isolation of the adrenal vein.**



Рис. 6. **Косметический эффект после РПС АЭ.**
Fig. 6. **Cosmetic effect after RPS AE.**