Эндоскопическая хирургия
2022, т. 28, №5, с. 48–51
https://doi.org/10.17116/endoskop20222805148

Endoscopic Surgery =
Endoskopicheskaya khirurgiya 2022, vol. 28, no 5, pp. 48–51
https://doi.org/10.17116/endoskop20222805148

Электрогидравлическая литотрипсия под контролем пероральной холангиоскопии при сложном холедохолитиазе

© П.А. БАРБАДО МАМЕДОВА[1], С.А. ГРАЩЕНКО[1], А.Е. ВОЙНОВСКИЙ[1, 2]

[1]ГБУЗ «ГКБ им. С.С. Юдина ДЗМ», Москва, Россия;
[2]ФГАОУ ВО «Первый Московский государственный медицинский университет им. И.М. Сеченова» Минздрава России (Сеченовский университет), Москва, Россия

Резюме

Цель исследования. Оценка результатов лечения пациента со сложным холедохолитиазом.

Материал и методы. Представлен опыт эндоскопического лечения пациента 59 лет со сложным холедохолитиазом. Пациент поступил в хирургическое отделение с картиной механической желтухи. В анамнезе холедохолитиаз, попытка литоэкстракции, стентирование общего желчного протока. Пациенту проведена электрогидравлическая литотрипсия под контролем цифровой холангиоскопии.

Результаты. Продолжительность операции составила 57 мин, продолжительность сеанса электрогидравлической литотрипсии — 37 мин. Осложнений в ходе вмешательства не отмечено. При контрольном инструментальном обследовании подтверждена полная санация желчных протоков. Пациент выписан на 4-е сутки.

Заключение. Пероральная холангиоскопия и проводимая под ее контролем электрогидравлическая литотрипсия в представленном случае позволила провести эндоскопическое лечение пациенту со сложным холедохолитиазом, у которого традиционные эндоскопические методы оказались неэффективными.

Ключевые слова: *эндоскопия, холангиоскопия, электрогидравлическая литотрипсия, холангиолитиаз.*

ИНФОРМАЦИЯ ОБ АВТОРАХ:
Барбадо Мамедова П.А. — https://orcid.org/0000-0003-0548-7367
Гращенко С.А. — https://orcid.org/0000-0003-4451-6773
Войновский А.Е. — https://orcid.org/0000-0003-4761-5793
Автор, ответственный за переписку: Барбадо Мамедова П.А. — e-mail: pabarbado@rambler.ru

КАК ЦИТИРОВАТЬ:
Барбадо Мамедова П.А., Гращенко С.А., Войновский А.Е. Электрогидравлическая литотрипсия под контролем пероральной холангиоскопии при сложном холедохолитиазе. *Эндоскопическая хирургия*. 2022;28(5):48–51. https://doi.org/10.17116/endoskop20222805148

Peroral cholangioscopy-guided electrohydraulic lithotripsy in difficult cholelithiasis

© P.A. BARBADO MAMEDOVA[1], S.A. GRASHCHENKO[1], A.E. VOYNOVSKIY[1, 2]

[1]Yudin Municipal Clinical Hospital, Moscow, Russia;
[2]Sechenov First Moscow State Medical University (Sechenov University), Moscow, Russia

Abstract

Objective. Evaluation of endoscopic treatment results in patient with difficult cholelithiasis.

Material and methods. The first experience of treatment of 59 years old male patient with difficult cholelithiasis. Patient was admitted to hospital with jaundice, story of cholelithiasis and failed attempts to extract large stone and definitive stenting of common bile duct. Cholangioscopy-guided electrohydraulic lithotripsy was performed.

Results. Operation time was 57 minutes, electrohydraulic lithotripsy session time was 37 minutes. No adverse events or complications stated. Clearance of common bile duct proved in postoperative survey. Discharged on fourth day.

Conclusion. Cholangioscopy-guided electrohydraulic lithotripsy allowed endoscopic treatment in patient with difficult choleleithiasis, when conventional endoscopic methods failed.

Keywords: *endoscopy, cholangioscopy, electrohydraulic lithotripsy, cholelithiasis.*

INFORMATION ABOUT THE AUTHORS:
Barbado Mamedova P.A. — https://orcid.org/0000-0003-0548-7367
Grashchenko S.A. — https://orcid.org/0000-0003-4451-6773
Voynovskiy A.E. — https://orcid.org/0000-0003-4761-5793
Corresponding author: Barbado Mamedova P.A. — e-mail: pabarbado@rambler.ru

TO CITE THIS ARTICLE:
Barbado Mamedova PA, Grashchenko SA, Voynovskiy AE. Peroral cholangioscopy-guided electrohydraulic lithotripsy in difficult cholelithiasis. *Endoscopic Surgery = Endoskopicheskaya khirurgiya.* 2022;28(5):48–51. (In Russ.).
https://doi.org/10.17116/endoskop20222805148

Введение

На протяжении многих лет проблема холангиолитиаза остается актуальной. У 10—20% пациентов с симптомной желчнокаменной болезнью выявляется холангиолитиаз [1]. Камни желчных протоков встречаются у 7—12% пациентов, перенесших холецистэктомию по поводу калькулезного холецистита. Размеры камней варьируют от мелких до очень крупных (более 3 см) [2]. Ретроградные вмешательства на желчных протоках являются стандартом диагностики и лечения холангиолитиаза. При этом 90% камней могут быть удалены корзиной или баллоном после эндоскопической папиллосфинктеротомии (ЭПСТ), однако в 10—15% случаев необходимы более сложные вмешательства [1]. Камни размером более 15 мм могут быть удалены после дозированной ЭПСТ с последующей крупнобаллонной дилатацией сосочка и без их фрагментации, однако эффективность этого вмешательства прогрессивно снижается с увеличением размеров камней. Механическая литотрипсия (МЛТ) позволяет увеличить эффективность эндоскопических методик при «крупном» холедохолитиазе до 90%. Однако успешность МЛТ также находится в зависимости от размеров камней. Так, имеются указания на то, что при размерах камня более 30 мм МЛТ эффективна лишь в 68% случаев, что объясняется невозможностью захвата камня корзиной литотриптора. При вклиненных камнях эффективность МЛТ невысока [3, 4]. Увеличить эффективность ретроградных вмешательств на желчных протоках позволяет пероральная холангиоскопия (ПХС) [5, 6]. В 2007 г. разработана система для цифровой ПХС, в которой использовался скоп-катетер, проводимый через инструментальный канал дуоденоскопа. В настоящий момент данная система состоит из видеопроцессора и скоп-катетера диаметром 3,5 мм, имеющего инструментальный канал 1,2 мм, два канала ирригации-аспирации. Одним из показаний к использованию системы цифровой ПХС служит эндоскопическое лечение сложного холангиолитиаза [6, 7]. Для разрушения камней при холангиоскопии используется электрогидравлическая (ЭГЛТ) или лазерная (ЛЛТ) литотрипсия. Холангиоскоп вводится в зону интереса по проводнику или без него, проводник извлекается, затем по инструментальному каналу вводится зонд для литотрипсии. При ЭГЛТ электрические импульсы, создающиеся на зонде, генерируют электрогидравлическую волну, разрушающую камень. После разрушения обломки камней извлекают традиционными методами, в том числе возможна МЛТ. В случае, если полная санация не достигнута, оставляют назобилиарный дренаж или пластиковый стент, которые выполняют протекторную функцию до повторного сеанса литотрипсии или хирургического вмешательства. Стентирование желчных протоков как окончательный способ лечения при неудаленных камнях желчных протоков нежелателен, так как в отдаленном периоде ведет к развитию тяжелого холангита, особенно у пожилых пациентов [8]. Эффективность ПХС в сочетании с ЭГЛТ или ЛЛТ у тех пациентов, у которых ранее безуспешно применялись традиционные методики, достигает 95%, при этом в 15% случаев требуется 2 процедуры и более, достоверно снижается длительность флюороскопии [9, 10]. Эффективность ЭГЛТ и ЛЛТ снижается с увеличением размеров камней. Осложнения отмечаются в 1,9—7,7% случаев [8, 11].

Клинический случай. Пациент *М.*, 59 лет, поступил в хирургическое отделение 05.10.21 по экстренным показаниям на 2-е сутки от начала заболевания. При поступлении предъявлял жалобы на общее недомогание, повышение температуры тела, пожелтение кожи и видимых слизистых оболочек. Длительно страдает желчнокаменной болезнью, в 2018 г. по поводу холедохолитиаза, механической желтухи проведены ЭПСТ, стентирование общего желчного протока. В анамнезе миопатия Эрба I типа, прогрессирующее течение, грубый вялый тетрапарез, локализованная симптоматическая эпилепсия и эпилептические синдромы с комплексными парциальными судорожными припадками, бронхиальная астма, легкое интермитирующее течение, вне обострения. Показатели клинического анализа крови в пределах нормы. В биохимическом анализе крови отмечалась гипербилирубинемия до 58,5 мкмоль/л, С-реактивный белок 121 мг/л, аспартатаминотрансфераза (АсАТ) 186 ед/л, аланинаминотрансфераза (АлАТ) 138 ед/л. По данным магнитно-резонансной холангиопанкреатографии, желчный пузырь 13×20мм, содержимое четко не прослеживается, внутри- и внепеченочные желчные протоки расширены: правый печеночный проток — 8,6 мм, левый — 8,9 мм. Конфлюенс расположен внутрипеченочно. Общий желчный проток в супрадуоденальной части 10 мм, на уровне ретродуоденальной части визуализируется гипоинтенсивное включение неправильной формы, размерами до 13,3×18,4×16,6 мм, на уровне интрапанкреатической части — до 3 мм, прослеживается до впадения в двенадцатиперстную кишку **(рис. 1)**.

Пациенту проведена эндоскопическая ретроградная холангиопанкреатография (ЭРХГ), при которой

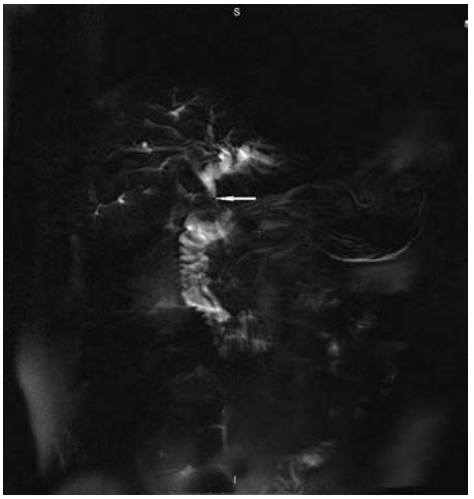

Рис. 1. **Магнитно-резонансная холангиография. Камень общего желчного протока.**

Fig. 1. **MRCP. Calculus of common bile duct.**



Рис. 2. **Эндоскопическая ретроградная холангиопанкреатография. Камень общего желчного протока.**

Fig. 2. **ERCP. Calculus of common bile duct.**

контрастированы общий желчный проток, внутрипеченочные желчные протоки. Тень общего желчного протока до 9 мм, в средней его трети визуализирован неподвижный дефект наполнения 15×20 мм **(рис. 2)**. Проведено назобилиарное дренирование, дренаж установлен в зоне слияния долевых протоков.

06.10.2021 выполнены холангиоскопия системой SpyGlass DSII, ЭГЛТ с помощью системы AutoLith Touch, литоэкстракция, назобилиарное дренирование **(рис. 3—6, на цв. вклейке)**. Длительность вмешательства составила 57 мин, осложнений во время вмешательства не было. Послеоперационный период протекал гладко.

При контрольной холангиографии через назобилиарный дренаж 07.10.2021 дефектов наполнения желчных протоков не выявлено, отмечается свободный своевременный сброс контрастного вещества в двенадцатиперстную кишку **(рис. 7)**. В биохимическом анализе крови от 07.10.2021 отмечалась нормализация уровня билирубинемии до 16,7 мкмоль/л, АсАТ 51 ед/л, АлАТ 45 ед/л. Выписан в удовлетворительном состоянии на 4-е сутки после поступления.

Заключение

Одной из причин, обусловливающих неудачи механической литотрипсии, являются неподвижные камни, диаметр которых превышает ширину общего желчного протока [5]. Невозможность провести инструменты выше камня, захватить его корзиной для литотрипсии ограничивают возможности традиционных эндоскопических методов. Электрогидравлическая литотрипсия, выполняемая под контролем пероральной холангиоскопии, лишена этих недостатков, эффективность ее при вклиненных крупных камнях высока, в 80% случа-



Рис. 7. **Окклюзионная холангиография. Гомогенная тень общего желчного протока.**

Fig. 7. **Occlusion cholangiography. Clearance of common bile duct proved.**

ев полная санация желчных путей достигается за одну сессию электрогидравлической литотрипсии [8]. Важным аспектом является более эффективное при перо-

ральной холангиоскопии выявление мелких резидуальных камней и отломков после литотрипсии. У 34% пациентов после механической литотрипсии, несмотря на проведение окклюзионной холангиографии, при пероральной холангиоскопии определяются камни общего желчного протока [12]. В представленном случае пероральная холангиоскопия и проводимая под ее контролем электрогидравлическая литотрипсия позволили избежать хирургического лечения у пациента со сложным холедохолитиазом и тяжелой сопутствующей патологией после безуспешного применения традиционных эндоскопических методов.

Участие авторов:
Концепция и дизайн исследования — А.Е. Войновский, С.А. Гращенко
Сбор и обработка материала — П.А. Барбадо Мамедова, С.А. Гращенко
Статистическая обработка — С.А. Гращенко
Написание текста — П.А. Барбадо Мамедова
Редактирование — А.Е. Войновский

Авторы заявляют об отсутствии конфликта интересов.

Participation of authors:
Concept and design of the study — A.E. Voynovskiy, S.A. Grashchenko
Data collection and processing — P.A. Barbado Mamedova, S.A. Grashchenko
Statistical processing of data — S.A. Grashchenko
Text writing — P.A. Barbado Mamedova
Editing — A.E. Voynovskiy

The authors declare no conflicts of interest.

ЛИТЕРАТУРА/REFERENCES

1. Chi Hyuk Oh and Seok Ho Dong Recent advances in the management of difficult bile-duct stones: a focus on single-operator cholangioscopy-guided lithotripsy. *Korean J Intern Med*. 2021;36:235-246. https://doi.org/10.3904/kjim.2020.425
2. Samardzic J, Latic F, Kraljik D, Pitlovic V, Mrkovic H, Miskic D, Latic A, Delibegovic S. Treatment of common bile duct stones — is the role of ERCP changed in era of minimally invasive surgery? *Med Arh*. 2010;64:187-188. [PMID: 20645517].
3. Trikudanathan G, Navaneethan U, Parsi MA. Endoscopic management of difficult common bile duct stones. *World J Gastroenterol*. 2013;19(2):165-173. https://www.wjgnet.com/1007-9327/full/v19/i2/165 https://doi.org/10.3748/wjg.v19.i2.165
4. Riemann JF, Seuberth K, Demling L. Clinical application of a new mechanical lithotripter for smashing common bile duct stones. *Endoscopy*. 1982;14:226-230. [PMID: 7140657]. https://doi.org/10.1055/s-2007-1021626
5. Manes G, Paspatis G, Aabakken L, Anderloni A, Arvanitakis M, Ah-Soune P, Barthet M, Domagk D, Dumonceau JM, Gigot JF, Hritz I, Karamanolis G, Laghi A, Mariani A, Paraskeva K, Pohl J, Ponchon T, Swahn F, Ter Steege RWF, Tringali A, Vezakis A, Williams EJ, van Hooft JE. Endoscopic management of common bile duct stones: European Society of Gastrointestinal Endoscopy (ESGE) guideline. *Endoscopy*. 2019;51:472-491. https://doi.org/10.1055/a-0862-0346
6. Будзинский С.А., Шаповальянц С.Г., Федоров Е.Д., Бахтиозина Д.В., Михалева Л.М., Чернякевич П.Л., Платонова Е.Н. Первые результаты применения новой технологии визуальной оценки и лечения заболеваний билиарного тракта и протоков поджелудочной железы. *Анналы хирургической гепатологии*. 2019;24(2):105-116.
Budzinskiy SA, Shapovalyants SG, Fedorov ED, Bakhtiozina DV, Mikhaleva LM, Chernyakevich PL, Platonova EN. Initial results of new technological approach to visualization and treatment of bile and pancreatic duct disease. *Annaly khirurgicheskoy gepatologii*. 2019;24(2):105-116. (In Russ.). https://doi.org/10.16931/1995-5464.20192105-116
7. Nguyen NQ, Binmoeller KF, Shah JN. Cholangioscopy and pancreatoscopy (with videos). *Gastrointest Endosc*. 2009; 70:1200-1210 [PMID: 19863954]. https://doi.org/10.1016/j.gie.2009.07.010
8. Amit P Maydeo, Rungsun Rerknimitr, James Y Lau, Abdulrahman Aljebreen, Saad K Niaz, TakaoItoi, Tiing Leong Ang, Jörg Reichenberger, Dong Wan Seo, Mohan K Ramchandani, Benedict M Devereaux, Jong Kyunc Lee, Mahesh K Goenka, Randhir Sud, Nam Q Nguyen, Rakesh Kochhar, Joyce Peetermans, Pooja G Goswamy, Matthew Rousseau, Surya Prakash Bhandari, Phonthep Angsuwatcharakon, Raymond SY Tang, Anthony YB Teoh, Majid Almadi, Yun Nah Lee, Jong Ho Moon. The Spy Glass AMEA Registry Group Cholangioscopy-guided lithotripsy for difficult bile duct stone clearance in a single session of ERCP: results from a large multinational registry demonstrate high success rates. *Endoscopy*. 2019;51(10):922-929. https://doi.org/10.1055/a-0942-9336
9. Bokemeyer A, Gerges C, Lang D, Bettenworth D, Kabar I, Schmidt H, Neuhaus H, Ullerich H, Lenze F, Beyna T Digital single-operator video cholangioscopy in treating refractory biliary stones: a multicenter observational study. *Surg Endosc*. 2020;34:1914-1922. https://doi.org/10.1007/s00464-019-06962-0
10. Komanduri S, Thosani N, Dayyeh B, Aslanian HR, Enestvedt BK, Manfredi M, Maple JT, Navaneethan U, Pannala R, Parsi MA, Smith ZL, Sullivan SA, Banerjee S. Cholangiopancreatoscopy, status evaluation report. *Gastrointest Endosc*. 2016;84(2):209-221. https://doi.org/10.1016/j.gie.2016.03.013
11. Hui CK, Lai KC, Ng M, Wong WM, Yuen MF, Lam SK, Lai CL, Wong BC. Retained common bile duct stones: a comparison between biliary stenting and complete clearance of stones by electrohydraulic lithotripsy. *Aliment Pharmacol Ther*. 2003;17:289-296. [PMID: 12534415]. https://doi.org/10.1046/j.1365-2036.2003.01415.x
12. Divyesh V Sejpal, Arvind J Trindade, Calvin Lee, Larry S Miller, Petros C Benias, Sumant Inamdar,Gurshawn Singh, Molly Stewart, Benley J George, Anil K Vegesna Digital cholangioscopy can detect residual biliary stones missed by occlusion cholangiogram in ERCP: a prospective tandem study. *Endoscopy International Open*. 2019;07:608-614. https://doi.org/10.1055/a-0842-6450

Поступила 08.11.2021
Received 08.11.2021
Принята к печати 02.12.2021
Accepted 02.12.2021

К статье *С.В. Джантухановой и соавт.* «Торакоскопическое удаление крупной лейомиомы пищевода. Технические особенности операции на примере клинического наблюдения и анализа литературы»

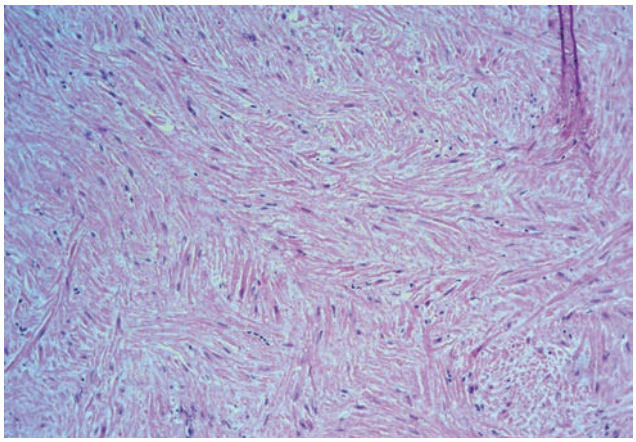

***Рис. 9.* Электронная микроскопия (×200).**
Опухоль представлена малоклеточными пучками из веретеновидных клеток с вытянутым ядром. Признаки атипии ядер отсутствуют. Фигуры митоза достоверно не выявляются. Опухоль с мелкими единичными очагами кальцификации. Вокруг узла небольшие участки гладкомышечных волокон (мышечный слой стенки пищевода). Морфологическое заключение: лейомиома пищевода.

***Fig. 9.* Electron microscopy (×200).**
The tumor is represented by small-cell bundles of spindle-shaped cells with an elongated nucleus. There are no signs of nuclear atypia. Mitotic figures are not reliably detected. Tumor with small single foci of calcification. Around the node are small areas of smooth muscle fibers (the muscle layer of the esophageal wall). Morphological conclusion: esophageal leiomyoma.

К статье *П.А. Барбадо Мамедова и соавт.* «Электрогидравлическая литотрипсия под контролем пероральной холангиоскопии при сложном холедохолитиазе»

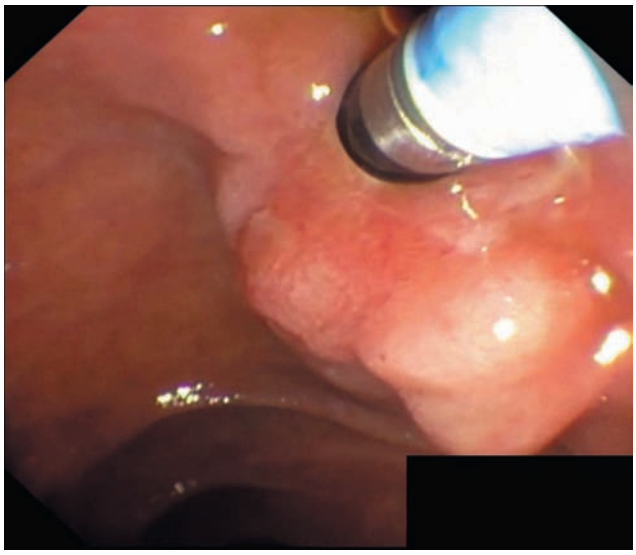

***Рис. 3.* Дуоденоскопия: проведение холангиоскопа в общий желчный проток.**

***Fig. 3.* Duodenoscopy. Introducing cholangioscope into common bile duct.**

К статье *П.А. Барбадо Мамедова и соавт.* «Электрогидравлическая литотрипсия под контролем пероральной холангиоскопии при сложном холедохолитиазе»

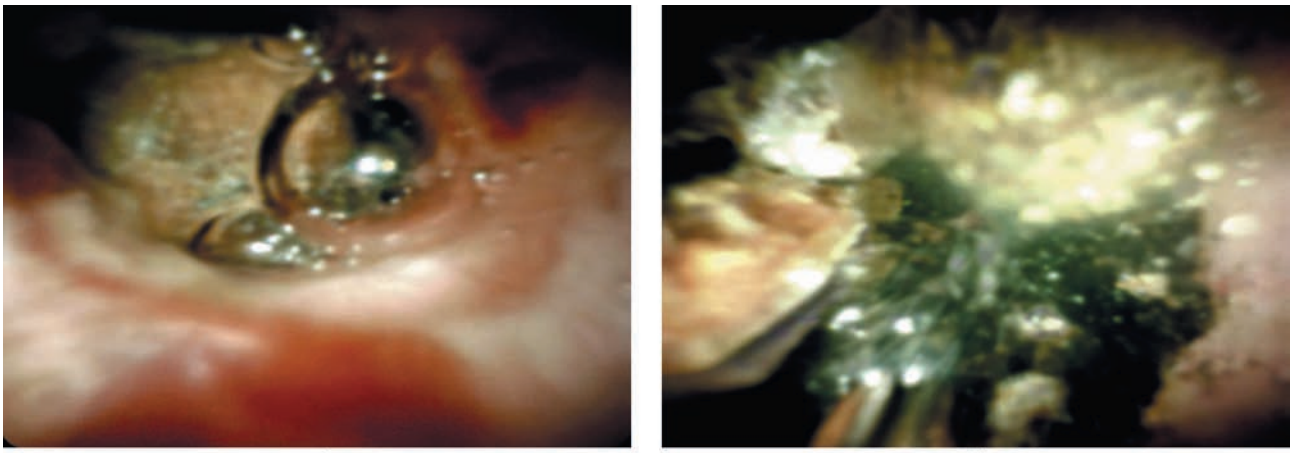

Рис. 4. **Холангиоскопия. Камень в просвете общего желчного протока (а) и электрогидравлическая литотрипсия (б).**

Fig. 4. **Cholangioscopy. Calculus in the lumen of common bile duct (a) and electrohydraulic lithotripsy (b).**

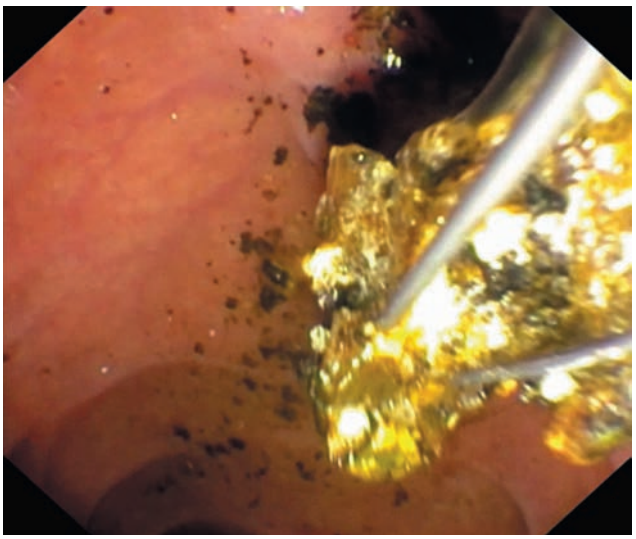

Рис. 5. **Дуоденоскопия. Извлечение обломков камня корзиной.**

Fig. 5. **Duodenoscopy. Extraction of fragmented stone with basket.**

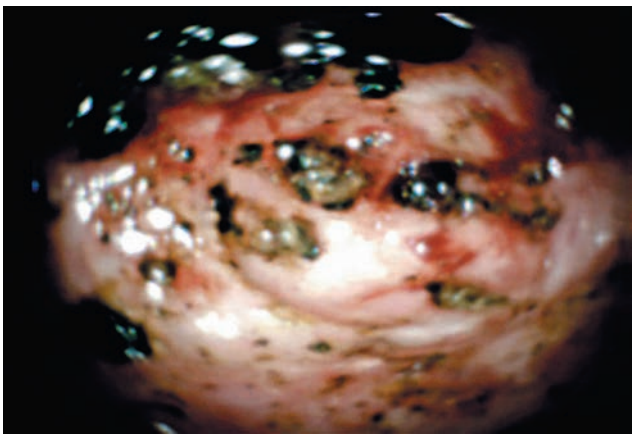

Рис. 6. **Холангиоскопия. Вид общего желчного протока после ЭГЛТ.**

Fig. 6. **Cholangioscopy. Lumen of common bile duct after electrohydraulic lithotripsy.**