Эндоскопическая хирургия
2022, т. 28, №5, с. 33–41
https://doi.org/10.17116/endoskop20222805133

Endoscopic Surgery =
Endoskopicheskaya khirurgiya 2022, vol. 28, no 5, pp. 33–41
https://doi.org/10.17116/endoskop20222805133

Торакоскопическое удаление крупной лейомиомы пищевода. Технические особенности операции на примере клинического наблюдения и анализа литературы

© С.В. ДЖАНТУХАНОВА[1], Ю.Г. СТАРКОВ[1], Л.А. ВЕЛИЗАДЕ[2], В.С. ШИРОКОВ[1], А.В. ГЛОТОВ[1]

[1]ФГБУ «НМИЦ хирургии им. А.В. Вишневского» Минздрава России, Москва, Россия;
[2]ФГАОУ ВО «Российский университет дружбы народов», Москва, Россия

Резюме

Цель исследования. Демонстрация технических аспектов и анализ риска развития возможных осложнений при торакоскопическом удалении крупной лейомиомы пищевода (ЛП).

Материал и методы. Пациентка 35 лет, обследована с подозрением на коронавирусную инфекцию COVID-19. Выполнена компьютерная томография органов грудной клетки, при которой в качестве диагностической находки выявлено новообразование на уровне нижней трети грудного отдела пищевода размером до 6 см. При эндоскопическом ультразвуковом исследовании (эндосонографии, ЭУС) пищевода и ЭУС-типировании был определен экстраорганный тип роста опухоли. В связи с большими размерами опухоли и характером роста пациентке было решено выполнить торакоскопическое удаление образования.

Результаты. Продолжительность операции составила 115 мин. Течение послеоперационного периода без осложнений. Пациентка выписана на 6-е сутки после операции. В отдаленном периоде при сроке наблюдения 24 мес контрольные исследования (эзофагогастродуоденоскопия, компьютерная томография грудной клетки) не выявили изменений в пищеводе. В настоящее время пациентка жалоб не предъявляет.

Заключение. Данное клиническое наблюдение демонстрирует преимущества использования торакоскопического доступа при экстраорганном расположении крупной опухоли пищевода.

Ключевые слова: *подслизистое новообразование пищевода, неэпителиальная опухоль, лейомиома пищевода, торакоскопическое удаление.*

ИНФОРМАЦИЯ ОБ АВТОРАХ:
Джантуханова С.В. — https://orcid.org/0000-0002-8657-8609
Старков Ю.Г. — https://orcid.org/0000-0003-4722-3466
Велизаде Л.А. — https://orcid.org/0000-0002-2284-8681
Широков В.С. — https://orcid.org/0000-0001-7683-3672
Глотов А.В. — https://orcid.org/0000-0002-6904-9318
Автор, ответственный за переписку: Джантуханова С.В. — e-mail: seda-d@mail.ru

КАК ЦИТИРОВАТЬ:
Джантуханова С.В., Старков Ю.Г., Велизаде Л.А., Широков В.С., Глотов А.В. Торакоскопическое удаление крупной лейомиомы пищевода. Технические особенности операции на примере клинического наблюдения и анализа литературы. *Эндоскопическая хирургия.* 2022;28(5):33–41. https://doi.org/10.17116/endoskop20222805133

Thoracoscopic enucleation of a large esophageal leiomyoma. Technical features of the operation on the example of clinical observation and literature analysis

© S.V. DZHANTUKHANOVA[1], YU.G. STARKOV[1], L.A. VELIZADE[2], V.S. SHIROKOV[1], A.V. GLOTOV[1]

[1]Vishnevsky National Medical Research Center for Surgery Moscow, Russia;
[2]People's Friendship University of Russia, Moscow, Russia

Abstract

Objective. The aim of the study: to demonstrate the technical aspects and analyze the risk of possible complications after thoracoscopic removal of a large esophageal leiomyoma.

Material and methods. A 35-year-old patient was examined with suspected coronavirus infection COVID-19. CT scan of the chest was performed, which revealed as a diagnostic finding: a neoplasm at the level of the lower third of the thoracic esophagus about 6 cm in size. Esophageal endosonography and EUS typing revealed an extraluminal type of tumor growth, and therefore thoracoscopic enucleation of a large esophageal leiomyoma was performed.

Results. The time of surgery was 115 minutes. The postoperative period was uneventful. The patient was discharged on the postoperative 6th day after the restoration of oral nutrition. In the long-term period with a follow-up period of 24 months, control studies (EGD, CT scan of the chest) did not reveal the presence of a diverticulum and stenosis of the esophagus at the site of surgery. At the moment, patient has no complaints.

Conclusion. This clinical case demonstrates the advantages of thoracoscopic approach in enucleation esophageal leiomyoma with extraluminal type of growth.

Keywords: *submucosal neoplasm of the esophagus,*

INFORMATION ABOUT THE AUTHORS:
Dzhantukhanova S.V. — https://orcid.org/0000-0002-8657-8609
Starkov Yu.G. — https://orcid.org/0000-0003-4722-3466
Velizade L.A. — https://orcid.org/0000-0002-2284-8681
Shirokov V.S. — https://orcid.org/0000-0001-7683-3672
Glotov A.V. — https://orcid.org/0000-0002-6904-9318
Corresponding author: Dzhantukhanova S.V. — e-mail: seda-d@mail.ru

TO CITE THIS ARTICLE:
Dzhantukhanova SV, Starkov YuG, Velizade LA, Shirokov VS, Glotov AV. Thoracoscopic enucleation of a large esophageal leiomyoma. Technical features of the operation on the example of clinical observation and literature analysis. *Endoscopic Surgery = Endoskopicheskaya khirurgiya.* 2022;28(5):33–41. (In Russ.). https://doi.org/10.17116/endoskop20222805133

Введение

Лейомиома пищевода (ЛП) — наиболее часто встречающаяся доброкачественная опухоль пищевода, на долю которой приходится 70—80% случаев [1]. Обычно ЛП обнаруживаются у больных в возрасте от 20 до 50 лет, у мужчин чаще, чем у женщин, в соотношении 2:1. Новообразование представляет собой неэпителиальную опухоль (НО) из гладкой мышечной ткани, которая в 80% случаев исходит из мышечного слоя пищевода, реже из мышечной пластинки слизистой оболочки и характеризуется интрамуральным типом роста [1]. По своей локализации чаще всего ЛП встречаются в средней и нижней трети пищевода, что связано со особенностями строения мышечных волокон стенки пищевода в разных его отделах [2].

У большинства пациентов ввиду малых размеров лейомиомы не вызывают симптомов и выявляются случайно при обследовании по поводу другого заболевания или при скрининговом обследовании. Наличие клинической симптоматики обусловлено, как правило, большими размерами опухоли (более 4 см), внутриорганным ростом опухоли, а также локализацией в области функциональных сфинктеров [1, 3]. Так, в дистальном отделе пищевода лейомиомы часто локализуются в области кардии и пищеводно-желудочного перехода, что может вызвать клиническую картину обструкции, а также ущемление самой опухоли в пищеводном отверстии диафрагмы [4]. Клинические проявления включают дисфагию, одинофагию, загрудинную боль, изжогу, при больших размерах опухоли также может быть регургитация съеденной пищей, редко кровотечение из опухоли [3—6].

Органосберегающие операции по удалению опухоли являются традиционным методом лечения пациентов с ЛП. При этом операция может быть выполнена с использованием различных вариантов хирургического доступа — торакотомии, торакоскопического или лапароскопического доступов, а также с использованием эндоскопической тоннельной диссекции. Следует отметить, что выбор доступа зависит не только от характеристик опухоли (размер, локализация опухоли в разных отделах пищевода, тип роста по отношению к просвету органа), но и от технического оснащения клиники, квалификации хирурга и доступности определенных технологий [7, 8].

С развитием внутрипросветных эндоскопических вмешательств в хирургическом лечении неэпителиальных новообразований пищевода, включая лейомиомы, за последние 10 лет произошел значительный прогресс. В частности, основное место отводится тоннельным эндоскопическим операциям. Тоннельная диссекция в подслизистом слое (STER — submucosal tunneling endocopic resection) является наименее инвазивной операцией, сопровождающейся отличными результатами по данным многих исследований [9]. Тем не менее торакоскопический доступ в лечении пациентов с ЛП также не потерял своего значения и имеет преимущества перед тоннельными вмешательствами при определенных условиях [3].

В настоящем клиническом наблюдении мы хотели продемонстрировать эффективность торакоскопического удаления крупной ЛП, технические особенности операции и показания к использованию данного доступа.

Материал и методы

Пациентка 35 лет, обследована в плановом порядке по месту жительства в мае 2020 г. с подозрением на коронавирусную инфекцию COVID-19. Выполнена компьютерная томография (КТ) органов грудной клетки, при которой в качестве диагностической находки выявлено новообразование на уровне нижней трети грудного отдела пищевода размером до 6 см. С целью дообследования пациентке выполнена КТ с внутривенным контрастным усилением, при которой в нижней трети пищевода по правому контуру определяется объемное новообразование размерами до 61×28×35 мм, плотностью 51—51—55 HU в разные фазы, с мелкими кальцинатами в структуре опухоли **(рис. 1)**. Заключение КТ: новообразование нижней трети пищевода, вероятно, лейомиома.

Пациентка в связи с выявленным новообразованием пищевода была направлена на эзофагогастродуоденоскопию (ЭГДС), при которой на границе сред-

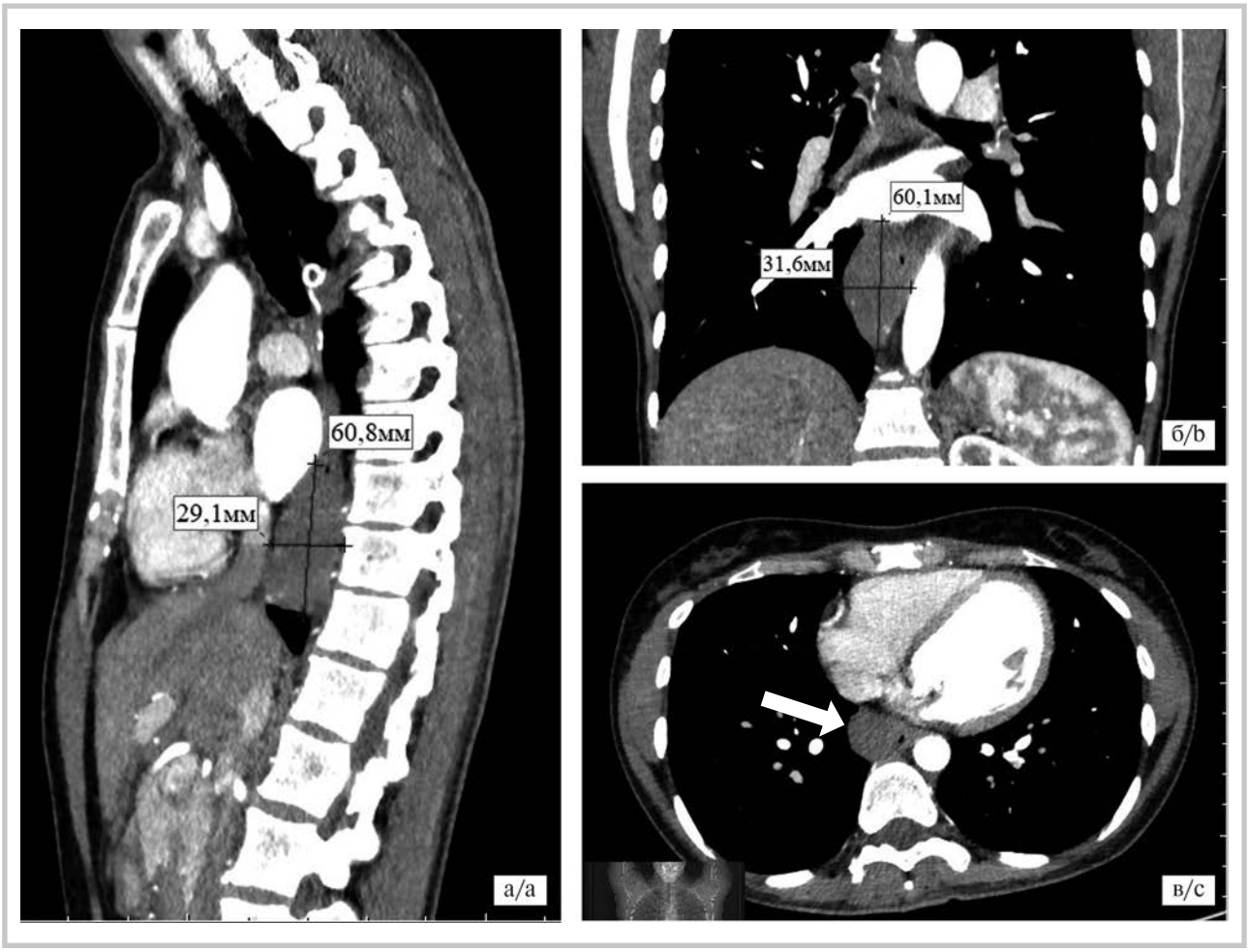

Рис. 1. **Компьютерная томограмма органов грудной клетки.**
В нижней трети пищевода по правому контуру определяется объемное новообразование размерами 61×28×35 мм, слабо накапливающее контрастное вещество в артериальную фазу, с мелкими кальцинатами в структуре опухоли. а — сагиттальная плоскость; б — корональная плоскость; в — аксиальная плоскость (стрелкой указана опухоль).

Fig. 1. **Computer tomogram of the chest.**
In the lower third of the esophagus, along the right contour, a volumetric neoplasm with dimensions of 61×28×35 mm is determined, weakly accumulating a contrast agent in the arterial phase, with small calcifications in the structure of the tumor. a — sagittal plane; b — coronal plane; c — axial plane (arrow indicates tumor).

ней и нижней трети пищевода выявлено подслизистое новообразование овоидной формы, незначительно пролабирующее в просвет пищевода на протяжении 2 см (протяженность выступающей в просвет пищевода опухоли от 30 до 32 см от резцов), слизистая оболочка над ним не изменена **(рис. 2)**.

Для уточнения характера подслизистого новообразования, типа роста и его локализации относительно слоев стенки пищевода пациентке выполнено эндоскопическое ультразвуковое исследование (эндосонография, ЭУС). При ультразвуковом сканировании в пищеводе визуализирована НО неправильной продолговатой формы, с четким ровным контуром, размером до 3 см в поперечном сечении и продольным размером около 5,5 см. Новообразование произрастает из мышечного слоя (4-й эхо-слой), характеризуется экстраорганным ростом и располагается в средостении между аортой, нижней полой веной (НПВ) и левым предсердием **(рис. 3, а)**. В структуре новообразования визуализируются множественные кальцинаты. При осмотре в режиме цветового допплеровского картирования кровоток в новообразовании не определяется, увеличенные лимфатические узлы не визуализированы. Заключение: неэпителиальное новообразование пищевода, структура которого соответствует лейомиоме, тип 3D по ЭУС-типированию [8] **(рис. 3, б)**.

Принимая во внимание данные инструментальных исследований, характер новообразования, локализацию и экстраорганный тип роста опухоли, мы приняли решение удалить ЛП торакоскопическим доступом. Для уточнения топографической анатомии и взаимоотношения новообразования с рядом расположенными жизненно важными анатомическими структурами выполнена 3D-КТ-реконструкция

зоны оперативного интереса **(рис. 4, на цв. вклейке)**. При этом установлено, что задним краем опухоль прилежит к телам позвонков Th_{IX}, Th_{X}, передним краем к НПВ и левому предсердию, левым краем к аорте.

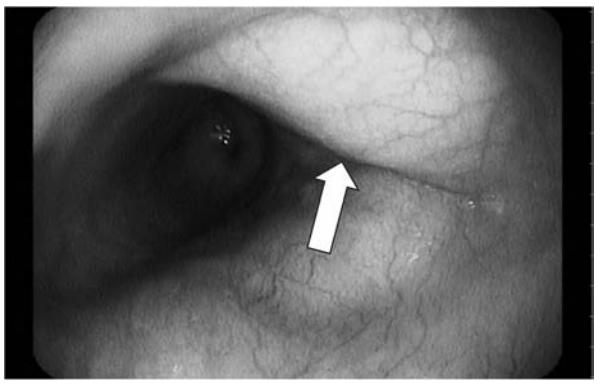

Рис. 2. **Данные эзофагогастродуоденоскопии до оперативного лечения.**
В средней трети пищевода выявлено подслизистое новообразование, незначительно пролабирующее в просвет пищевода на протяжении 2 см (от 30 до 32 см от резцов), слизистая оболочка над ним не изменена (стрелкой указана опухоль).

Fig. 2. **Data of esophagogastroduodenoscopy before surgical treatment.**
In the middle third of the esophagus, a submucosal neoplasm was revealed, slightly protruding into the lumen of the esophagus for 2 cm (from 30 to 32 cm from the incisors), the mucous membrane above it was not changed (the arrow indicates the tumor).

Ход вмешательства. Операция выполнена под эндотрахеальным наркозом с использованием двухпросветной интубации с целью выключения правого легкого из дыхания. Положение пациентки на левом боку. Установлены торакопорты — 10-миллиметровый порт по задней подмышечной линии в шестом межреберье по средней подмышечной линии, и два 5-миллиметровых порта в пятом и восьмом межреберьях по передней подмышечной линии. С помощью электрокоагуляционного крючка рассечена легочно-диафрагмальная связка, после чего правое легкое отведено в краниальном направлении. После коллабирования правого легкого в проекции нижней трети грудного отдела пищевода визуализировано новообразование овальной формы продольным размером до 6 см, исходящее из стенки пищевода **(рис. 5, а, на цв. вклейке)**. С помощью электрокоагуляционного крючка вскрыта медиастинальная плевра, рассечены сращения между пищеводом и диафрагмой **(рис. 5, б, на цв. вклейке)**. Тупым и острым путем выполнены энуклеация опухоли, иссечение из мышечного слоя и отделение от слизистой оболочки без вскрытия просвета пищевода **(рис. 5, в—д, на цв. вклейке)**. Дефект в мышечном слое размером около 3 см ушит отдельными узловыми швами **(рис. 5, е, ж, на цв. вклейке)**. При контрольном осмотре зоны энуклеации шов без признаков несостоятельности и кровотечения. При эндоскопическом контроле просвет пищевода не деформирован, не сужен, свободно проходим

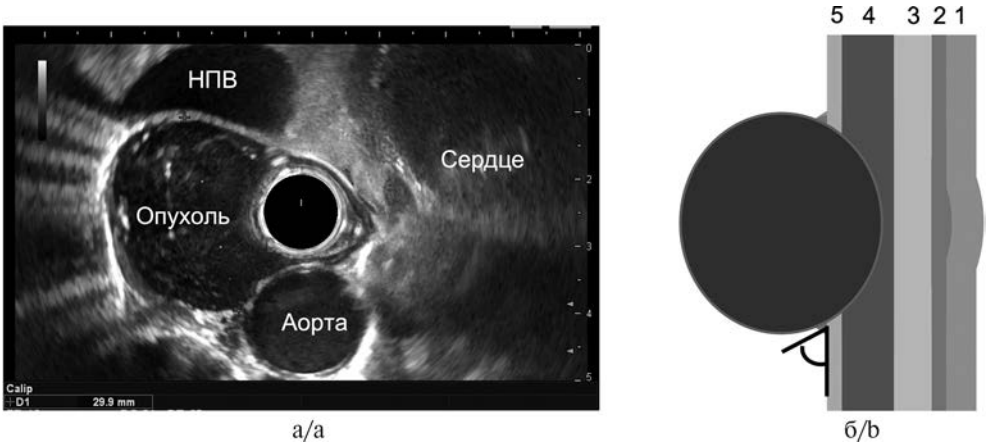

Рис. 3. **Данные эндоскопического ультразвукового исследования (ЭУС) пищевода.**
а — неэпителиальная опухоль овальной формы, с четким ровным контуром, поперечным размером около 3 см и продольным размером около 5,5 см. Новообразование исходит из мышечного слоя (4-й эхо-слой). Увеличенные лимфатические узлы не визуализированы; б — тип 3D-опухоли согласно ЭУС-типированию неэпителиальных новообразований желудочно-кишечного тракта, характеризующийся экстраорганным типом роста (1 — слизистая оболочка, 2 — мышечная пластинка слизистой оболочки, 3 — подслизистый слой, 4 — адвентиция).

Fig. 3. **Data from endoscopic ultrasound (EUS) of the esophagus.**
a — a non-epithelial tumor of an oval shape, with a clear, even contour, a transverse size of about 3 cm and a longitudinal size of about 5.5 cm. The neoplasm originates from the muscle layer (4-echo layer). Enlarged lymph nodes are not visualized; b — 3D tumor type according to EUS typing of non-epithelial neoplasms of the gastrointestinal tract, characterized by an extraorgan type of growth (1 — mucous membrane, 2 — muscularis mucosa, 3 — submucosal layer, 4 — adventitia).

эндоскопом. Водно-воздушная проба отрицательная. Удаленное новообразование представляет собой многоузловую опухоль неправильной формы максимальным продольным размером около 7 см **(рис. 5, з, на цв. вклейке)**. Опухоль извлечена из плевральной полости в пластиковом контейнере после расширения одного из доступов до 3 см, отправлена на гистологическое исследование. Операция завершена дренированием правой плевральной полости **(рис. 6)**.



Рис. 6. **Внешний вид грудной стенки после дренирования правой плевральной полости.**

Fig. 6. **Appearance of the chest wall after drainage of the right pleural cavity.**

Результаты

Продолжительность операции составила 115 мин. При контрольном рентгенологическом исследовании грудной клетки на следующий день после операции правое легкое полностью расправлено, в связи с чем дренаж из плевральной полости удален.

При контрольном рентгеноконтрастном исследовании, выполненном на 3-е сутки после операции, выхода контрастного вещества за пределы просвета пищевода не отмечено **(рис. 7)**. Пациентка выписана на 6-е сутки после операции с восстановленным пероральным питанием.

При контрольном эндоскопическом исследовании через 3 и 6 мес после операции деформации просвета и сужения пищевода в зоне удаления опухоли нет. Слизистая оболочка пищевода в зоне операции не изменена, дивертикулоподобных выпячиваний не обнаружено. При контрольной КТ грудной клетки через 3 мес после операции на уровне оперативного вмешательства признаков резидуальной опухоли и рецидива не выявлено.

Срок наблюдения пациентки составляет 24 мес, в настоящее время пациентка жалоб не предъявляет.

Удаленный макропрепарат опухоли представляет собой узловое образование неправильной формы размерами 7,5×4×1,5 см, плотноэластичное, с крупнобугристой поверхностью. На разрезе белесоватого цвета, волокнистого вида, с тонкой псевдокапсулой, толщиной до 0,2 см **(рис. 8)**. При гистологическом исследовании опухоль представлена ма-

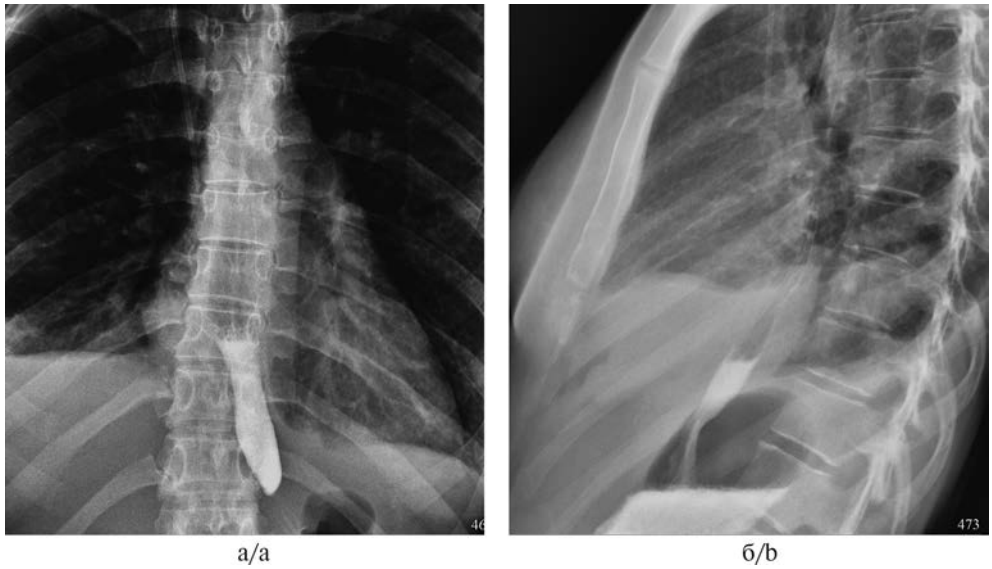

а/a б/b

Рис. 7. **Данные рентгенконтрастного исследования пищевода на 3-и сутки после оперативного вмешательства.**
Контрастное вещество свободно проходит по пищеводу, деформации и сужения пищевода в зоне операции нет, выхода контрастного вещества за пределы пищевода не выявлено (а — фронтальная проекция; б — боковая проекция).

Fig. 7. **Data of X-ray contrast examination of the esophagus on the 3rd day after surgery.**
The contrast agent freely passes through the esophagus, there is no deformation and narrowing of the esophagus in the operation area, no exit of the contrast agent outside the esophagus was detected (a — frontal view; b — lateral view).

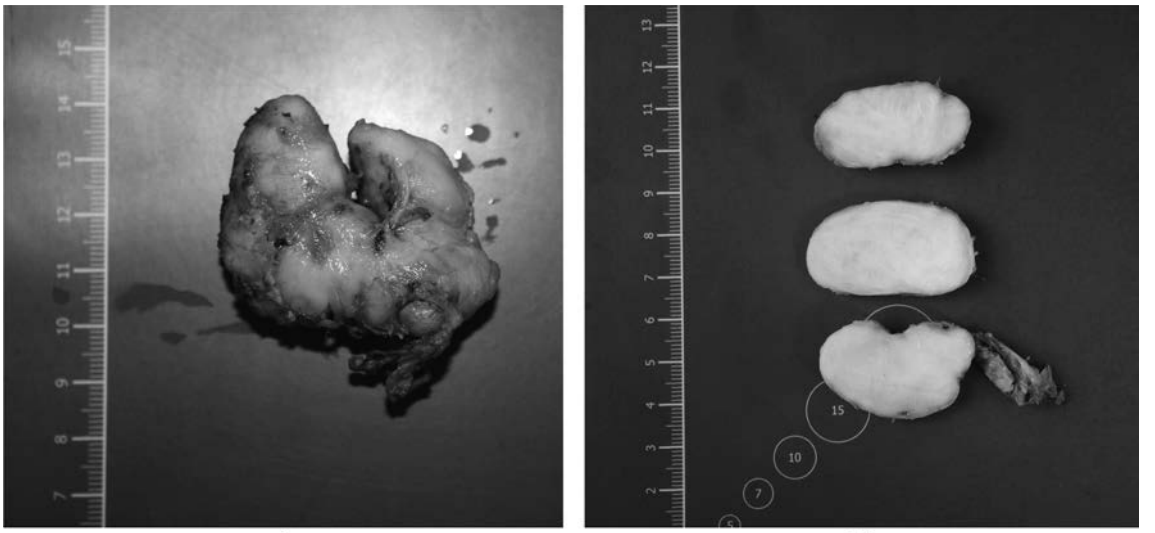

Рис. 8. **Послеоперационный макропрепарат.**
а — многоузловое образование неправильной подковообразной формы размерами 7,5×4×1,5 см, плотноэластичное, с крупнобугристой поверхностью; б — вид опухоли на разрезе: опухоль белесоватого цвета, волокнистого вида, с тонкой псевдокапсулой.

Fig. 8. **Postoperative macropreparation.**
a — a multinodular formation of an irregular horseshoe shape measuring 7.5 × 4 × 1.5 cm, densely elastic, with a large bumpy surface; b — view of the tumor on the section: a tumor of a whitish color, fibrous appearance, with a thin pseudocapsule.

локлеточными пучками из веретеновидных клеток с вытянутым ядром. Признаки атипии ядер отсутствуют. Фигуры митоза достоверно не выявляются **(рис. 9, на цв. вклейке)**. Опухоль с мелкими единичными очагами кальцификации. Вокруг узла небольшие участки гладкомышечных волокон (мышечный слой стенки пищевода). Морфологическое заключение: лейомиома пищевода.

Обсуждение

Хирургическое удаление опухоли является общепринятым методом лечения при ЛП. Традиционно опухоль внутригрудного отдела в верхней и средней трети удаляется через правостороннюю, а в нижней трети — левостороннюю торакотомию. В настоящее время предпочтение отдается минимально инвазивным методикам операций в специализированных центрах с применением внутрипросветных эндоскопических технологий, торакоскопического, лапароскопического, и роботического доступов. Выбор доступа зависит не только от локализации опухоли в определенном отделе пищевода, но и от размеров новообразования, его локализации в слое стенки пищевода и типа роста относительно просвета органа [8].

Современное развитие и широкое внедрение минимально инвазивных технологий диктует преимущественное использование внутрипросветного эндоскопического доступа в лечении пациентов с ЛП. При этом наиболее часто применяется подслизистая тоннельная резекция — STER, реже эндоскопическая подслизистая диссекция (ESD — endoscopic submucosal dissection), которая используется при поверхностно расположенных опухолях небольших размеров. Использование методики STER может быть ограничено как размером самой опухоли (более 5 см), значимо превышающей диаметр тоннеля и глоточно-пищеводного устья для извлечения препарата, так и обширной площадкой роста опухоли в мышечном слое, затрудняющими этапы диссекции и мобилизации опухоли в узком пространстве тоннеля. Еще одним ограничивающим фактором использования эндоскопического доступа является экстраорганный тип роста ЛП, при котором большая часть опухоли локализована в средостении и окружена жизненно важными анатомическими структурами, как в нашем случае. При таких условиях выше риск развития осложнений, технические сложности выполнения STER не оправданы и поэтому целесообразно использовать торакоскопический доступ после полноценной оценки характеристик опухоли.

ЭУС — эффективная диагностическая методика, определяющая слой происхождения опухоли и тип роста. ЭУС является предпочтительным методом в процессе оценки характеристик опухоли и должна использоваться на дооперационном этапе. Некоторые авторы предлагают использовать ЭУС с тонкоигольной аспирационной биопсией для подтверждения диагноза лейомиомы и исключения злокачественного характе-

ра новообразования [5]. Однако большинство авторов не рекомендуют диагностические пункции новообразований пищевода, поскольку считают весьма низкой эффективность этих биопсий из-за высокой плотности опухоли, недостаточной глубины пункции или некротических центров в крупных лейомиомах и не значимой диагностическую ценность метода [4, 10—12]. Основными показаниями к хирургическому вмешательству у пациентов с ЛП являются наличие клинической симптоматики, увеличение размера опухоли, изменение ее формы или структуры по данным ЭУС или КТ в динамике, изъязвление слизистой оболочки, покрывающей опухоль. Регулярная эндоскопическая диагностика является обязательной для всех пациентов с небольшими или бессимптомными опухолями [5, 13]. Изучая динамику роста, G. Jiang и соавт. [1] обнаружили, что некоторые опухоли увеличиваются в размерах и проявляют симптомы через 2—8 лет наблюдения. Если считать, что опухоли не следует удалять, пока они не станут симптоматическими, то большинство из них будут более 5 см к моменту появления клинической симптоматики. Согласно опыту некоторых авторов, опухоль менее 5 см может быть легко удалена с помощью торакоскопии, что позволяет сделать операцию в минимально инвазивном варианте с использованием органосохраняющего подхода. Если же опухоль вырастает более чем на 5 см, то у пациента существенно повышается необходимость торакотомии для удаления опухоли и даже в отдельных случаях эзофагэктомии, что является значительно более травматичным методом, сопровождающимся более высоким риском развития хирургических осложнений и, безусловно, кардинально снижающим качество жизни [1].

Использование торакоскопического подхода позволяет сократить частоту послеоперационных осложнений и время пребывания больного в стационаре [12]. В настоящее время торакоскопический доступ может быть рекомендован при опухолях размерами от 1 до 5 см. Опухоли более 5 см также не являются противопоказанием к торакоскопической операции, однако такие операции должны выполняться опытными хирургами в специализированных центрах, где имеются все возможности для выполнения открытых вмешательств на пищеводе [1, 12]. Резекция пищевода и эзофагэктомия рекомендуется только в тех случаях, когда энуклеация опухоли невозможна [1].

У наших зарубежных коллег общепринятым является использование термина «торакоскопическая энуклеация опухоли» (thoracoscopic enucleation), так как в основном именно энуклеация составляет основную часть вмешательства. Однако это не совсем правильно терминологически по сути выполняемой операции, поскольку ключевым моментом операции помимо энуклеации опухоли является ее удаление методом иссечения из мышечного слоя стенки пищевода в пределах здоровых тканей. Поэтому мы используем термин «торакоскопическое удаление опухоли» (ТО).

Число используемых торакопортов и места установки троакаров на сегодняшний день является весьма вариабельным и часто зависит от индивидуальных предпочтений хирурга. Разные авторы описывают использование от 3 до 7 троакаров и даже единого торакоскопического доступа (single port). Метод 3-троакарного доступа был признан наиболее эффективным и наименее инвазивным вмешательством [14]. Некоторые авторы применяли 3-портовый доступ с использованием техники подвешивания (держалки) новообразования с помощью швов. Это позволило сократить число портов, используемых для тракции новообразования, что в целом может оптимизировать этапы диссекции и ускорить операцию. Расположение опухоли определяет сторону торакоскопии: для нижней трети грудного отдела чаще используется левая, тогда как при поражениях средней и верхней трети — правосторонний доступ [14].

Торакоскопическое удаление НО пищевода, как и любой вид хирургического вмешательства, имеет свои технические особенности и может сопровождаться осложнениями [12]. Удаление НО включает несколько этапов после создания торакоскопического доступа: локализацию опухоли, этап энуклеации, этап иссечения опухоли из стенки пищевода (после обнаружения зоны роста — площадки роста) и ушивание стенки пищевода и проверкой ее на герметичность. На начальном этапе операции трудности могут возникнуть с обнаружением и визуализацией опухоли небольших размеров. Крупные лейомиомы (>4 см) нетрудно визуализировать при торакоскопии. Однако небольшие опухоли, особенно размером менее 2 см, трудно локализовать. На этом этапе интраоперационная навигация с помощью эзофагоскопии помогает точно определить местонахождение опухоли.

На этапе энуклеации опухоли медиастинальную плевру над опухолью продольно рассекают с помощью электрокоагулятора. На этом этапе хирург может столкнуться с вовлечением непарной вены, которая может быть растянута над опухолью, что в отсутствие технической возможности мобилизации и сохранения вены последняя пересекается лигирующими устройствами, биполярным или ультразвуковым диссектором [12]. Иногда трудная доступность опухоли может потребовать дополнительной мобилизации пищевода по окружности с последующей его ротацией для адекватной экспозиции новообразования. Выполняя диссекцию, следует обращать особое внимание на сохранение основных стволов блуждающего нерва. Этап энуклеации опухоли из подслизистого слоя и отделение ее непосредственно от слизистой оболочки осуществляется с использованием тупой и острой диссекции. На данном этапе нередко происходит повреждение слизистой оболочки, которое может легко возникнуть в процессе выделения опухоли. Некоторые авторы считают, что поврежденные участки слизистой оболочки следует немедлен-

но ушивать рассасывающейся нитью с последующей оценкой герметичности слизистой оболочки до ушивания мышечного слоя [13]. После наложения швов проводят оценку герметичности с помощью водно-воздушной пробы (bubble-test), при которой грудную полость заполняют небольшим количеством воды для погружения пищевода в зоне операции, а гастроскопом в просвет пищевода инсуффлируют газ. Утечка газа, регистрируемая в виде пузырьков в водной среде, указывает на негерметичность пищевода.

Перфорация слизистой оболочки во время удаления опухоли, по мнению авторов, влияет на ведение послеоперационного периода. При одинаковых исходных характеристиках опухоли у пациентов со вскрытием просвета пищевода при удалении опухоли введение жидкости и питания в послеоперационном периоде было начато позже (на 4-й день после операции) в сравнении с пациентами без вскрытия просвета. Рентгеноконтрастное исследование с водорастворимым контрастным веществом выполнялось на 1-й и 3-й дни после операции при отсутствии и наличии вскрытия просвета соответственно [14].

Мышечный слой стенки пищевода ушивают отдельными узловыми швами, чтобы избежать развития дивертикула в будущем. Основным послеоперационным осложнением торакоскопической операции является несостоятельность шва пищевода [15]. Поэтому проверка целостности стенки пищевода и отсутствие стеноза и деформации пищевода после этапа ушивания с помощью эзофагоскопии в конце операции имеет решающее значение для возобновления нормального питания в послеоперационном периоде, а также во избежание образования пищеводных свищей и связанных с ними осложнений [16].

Jiang G. и соавт. [1] сообщили о крупнейшей на сегодняшний день серии одноцентрового исследования торакоскопической энуклеации ЛП. Они провели ретроспективный анализ лечения 40 пациентов с ЛП, из которых 34 была выполнена энуклеация опухолей с использованием торакоскопического доступа. У 6 (15%) из этих больных возникла необходимость конверсии доступа в торакотомию. Авторы пришли к выводу, что торакоскопическая операция в настоящее время является методом выбора при ЛП диаметром от 1 до 5 см, а переход на торакотомию более вероятен в случае более крупных или кольцевидных опухолей.

В данном исследовании оценка отдаленных результатов операции показала отсутствие рецидива опухоли пищевода, появления псевдодивертикула или стриктуры пищевода у всех оперированных пациентов, а также полное купирование симптомов, особенно дисфагии, в отдаленном периоде наблюдения. Несмотря на то что всего две большие опухоли (5,5 и 6,0 см соответственно) были успешно удалены с помощью торакоскопического доступа в этом исследовании, авторы предполагают, что этот доступ также может быть использован при опухолях размером более 5 см, хотя вероятность конверсии в торакотомию возрастает по мере роста опухоли и окружения пищевода [1].

Отдельными авторами также опубликованы случаи удаления гигантских лейомиом с использованием торакоскопии. Так, M. Kent и соавт. [17] сообщили об успешной торакоскопической энуклеации ЛП размером до 8 см. Авторы считают, что торакоскопическую операцию (ТО) следует также использовать при опухолях более 5 см, хотя вероятность конверсии в торакотомию увеличивается при больших размерах опухоли или циркулярной либо подковообразной многоузловой опухоли [17]. B. Chen и соавт. [18] сообщили о двух клинических наблюдениях пациентов с гигантской ЛП, прооперированных методом ТО, при этом размеры опухолей были 10×7×4 и 8×6×3 см [18, 19]. Другие авторы также указывают, что ТО при гигантской ЛП является реально выполнимой при некольцевидной и имеющей подходящее расположение опухоли [3].

В литературе встречаются исследования, посвященные сравнительному анализу открытых и торакоскопических энуклеаций ЛП. В своем исследовании L. Bonavina и соавт. [20] сообщили о результатах хирургического лечения в группе из 66 пациентов с ЛП. Это самая большая серия различных операций у пациентов с ЛП из одного учреждения в недавней литературе. Этим больным выполняли торакотомию (n=55), торакоскопию (n=8) или резекцию пищевода (n=3). Авторы пришли к выводу, что ТО при ЛП является более безопасной и эффективной процедурой в сравнении с открытым вмешательством [20]. Традиционная торакотомия вызывает серьезную операционную травму, негативно влияя на послеоперационную функцию дыхания и относительно часто вызывает послеоперационные осложнения. D. Von Rahden и соавт. [21] сравнили результаты минимально инвазивной и открытой хирургии у 25 пациентов с подслизистыми опухолями пищевода. Авторы пришли к выводу, что такие операции были столь же безопасны, как и открытые, но привели к значительному уменьшению послеоперационного болевого синдрома, легочных осложнений и укорочению стационарного лечения после операции [21].

Заключение

Торакоскопическое удаление лейомиомы пищевода — эффективная и безопасная операция, которая по сравнению с торакотомным доступом сопровождается меньшей продолжительностью пребывания пациентов в стационаре, операционной травмой и послеоперационным болевым синдромом, более быстрым восстановлением пациентов. Использование торакоскопии также возможно и эффективно при лечении пациентов с крупными и гигантскими лейомиомами пищевода, однако вмешательства должны выполняться опытными хирургами в специализированных центрах по лечению заболеваний пищевода.

В настоящее вроемя технологии внутрипросветной эндоскопической хирургии (STER) являются ведущими в хирургическом лечении пациентов с лейомиомами пищевода размером менее 4 см. Мы рекомендуем использовать торакоскопический доступ при экстраорганном типе роста опухоли, когда использование тоннельных вмешательств (STER) технически затруднено и не оправдано ввиду высокого риска развития осложнений. Дифференцированный подход к определению методики оперативного вмешательства, представленный в хирургическом эндоскопическом отделении НМИЦ хирургии им. А.В. Вишневского, на протяжении последних 8 лет обеспечивает персонифицированный подход к каждому пациенту.

Авторы заявляют об отсутствии конфликта интересов.

The authors declare no conflicts of interest.

ЛИТЕРАТУРА/REFERENCES

1. Jiang G, Zhao H., Yang F, Li J, Li Y, Liu Y, Liu J, Wang J. Thoracoscopic enucleation of esophageal leiomyoma: a retrospective study on 40 cases. *Dis Esophagus*. 2009;22(3):279-283. https://doi.org/10.1111/j.1442-2050.2008.00883.x
2. Hadi Mutairi, Mohammad Al-Akkad, Mussarat Afzal, Ikram Chaudhry. Giant leiomyoma of the esophagus with eosinophilic infiltration. *BMJ Case Rep*. 2013;13:1-3. https://doi.org/10.1136/bcr-2013-201343
3. Yalin Iscan, Fatih Tunca, Yasemin G. Senyurek, Serdar Tezelman, FACS, Tarık Terzioglu. Thoracoscopic Enucleation of a Giant Leiomyoma of the Esophagus. *Surg Laparosc Endosc Percutan Tech*. 2013;23(1):32-34. https://doi.org/10.1097/SLE.0b013e318275b2a3
4. Esther Ern-Hwei Chan, Thirugnanam Agasthian Left video-assisted thoracoscopic enucleation of a giant horseshoe oesophageal leiomyoma. *J Vis Surg*. 2017;3:63. https://doi.org/10.21037/jovs.2017.03.19
5. László Andrási, Zoltán Szepes, László Tiszlavicz, György Lázár and Attila Paszt Complete laparoscopic-transhiatal removal of duplex benign oesophageal tumour: case report and review of literature. *BMC Gastroenterol*. 2021;21(1):47. https://doi.org/10.1186/s12876-021-01625-8
6. Steven D, Compean, Puja Gaur, Min P Kim. Robot assisted thoracoscopic resection of giant esophageal leiomyoma. *Int J Surg Case Rep*. 2014;5(12):1132-1134. https://doi.org/10.1016/j.ijscr.2014.11.003
7. Čestmír Neoral, René Aujeský, Jozef Škarda, Radek Vrba, Josef Chudáček, Tomáš Bohanes, Katherine Vomáčková. Thoracoscopic treatment of benign esophageal tumors. *Wideochir Inne Tech Maloinwazyjne*. 2012;7(4):294-298. https://doi.org/10.5114/wiitm.2011.30817
8. Старков Ю.Г., Солодинина Е.Н., Джантуханова С.В., Выборный М.И., Лукич К.В., Замолодчиков Р.Д. Классификация НО верхних отделов желудочно-кишечного тракта для выбора способа оперативного вмешательства. *Поволжский онкологический вестник*. 2017;5(32):45-50. Starkov YuG, Solodinina EN, Dzhantukhanova SV, Vyborniy MI, Lukich KV, Zamolodchikov RD. Classification of non-epithelial tumors of the upper gastrointestinal tract for the choice of surgical intervention. *Povolzhskii onkologicheskii vestnik*. 2017;5(32):45-50. (In Russ.).
9. Sufang T, Silin H, Guohua L, Xiaowei T, Haitao Q, Qiaoping G, Jingwen F, Guoping D, Wei G. Submusal tunnel endoscopic resection for esophageal Submucosal tumors: a multicenter study. *Hindawi Gastroenterol Res Pract*. 2018;2:1-7. https://doi.org/10.1155/2018/2149564
10. Rijcken E, Kersting CM, Senninger N, Bruewer M. Esophageal resection for giant leiomyoma: report of two cases and a review of the literature. *Langenbecks Arch Surg*. 2009;394:623-629. https://doi.org/10.1007/s00423-008-0365-8
11. Simoglou C., Mikroulis D, Konstantinou F, Elefteriadis S, Bougioukas G. Large diameter oesophageal leiomyomas. *Hellenic J Surg*. 2015;87:268-270.
12. Duc Nhan Le, Vinh Hieu Nguyen, Thi Nga Duong, Trong Vu Than. Complete thoracoscopic enucleation of the esophageal leiomyoma at the level of the azygos vein: A case report. *Int J Surg Case Rep*. 2021;88:106537. https://doi.org/10.1016/j.ijscr.2021.106537
13. XiaoXing Hu and Hui Lee Complete thoracoscopic enucleation of giant leiomyoma of the esophagus: a case report and review of the literature. *J Cardiothorac Surg*. 2014;9:34. https://doi.org/10.1186/1749-8090-9-34
14. Masood Amini, Mohammad Hassan Hashemizadeh, Seyedeh Leila. Poorbaghi Enhanced Wound Healing after Leiomyoma Enucleation. *World J Plast Surg*. 2018;7(1):122-127.
15. Saleh WN, Bamosa A, Al-Mutairi H, Al-Kattan KM: Thoracoscopic enucleation of esophageal leiomyoma in patient with MEN I syndrome. *Ann Thorac Med*. 2010;5(1):47-49. https://doi.org/10.4103/1817-1737.58960
16. Zhao Y, Cai KC, Liu DG, Wu H, Xiong G, Wang HF, Huang ZY, Cai RJ, Wu X: Video-assisted thoracoscopic removal of esophageal leiomyomas with intraoperative tumor location by endoscopy. *Nan Fang Yi Ke Da Xue Xue Bao*. 2012;32(4):586-588.
17. Kent M, d'Amato T, Nordman C. Minimally invasive resection of benign esophageal tumors. *J Thorac Cardiovasc Surg*. 2007;134:176-181. https://doi.org/10.1016/j.jtcvs.2006.10.082
18. Cheng BC, Chang S, Mao ZF, Li MJ, Huang J, Wang ZW, Wang TS: Surgical treatment of giant esophageal leiomyoma. *World J Gastroenterol*. 2005;11(27):4258-4260. https://doi.org/10.3748/wjg.v11.i27.4258
19. Aurea P, Grazia M, Petrella F, Bazzocchi R: Giant leiomyoma of the esophagus. *Eur J Cardiothorac Surg*. 2002;22:1008-1010. https://doi.org/10.1016/s1010-7940(02)00569-9
20. Bonavina L, Segalin A, Rosati R, Pavanello M, A Peracchia Surgical therapy of esophageal leiomyoma. *J Am Coll Surg*. 1995;181:257-262.
21. Von Rahden BH, Stein HJ, Feussner H, Siewert JR. Enucleation of submucosal tumors of the esophagus: minimally invasive versus open approach. *Surg Endosc*. 2004;18:924-930. https://doi.org/10.1007/s00464-003-9130-9

Поступила 27.05.2022
Received 27.05.2022
Принята к печати 11.07.2022
Accepted 11.07.2022

К статье *А.Ю. Дробышева и соавт.* «Микропенная склеротерапия венозных мальформаций головы и шеи»

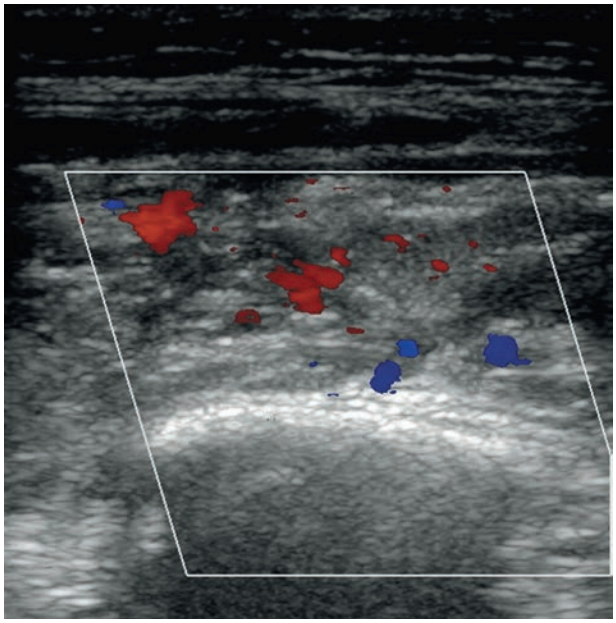

Рис. 2. **Ультразвуковое исследование в режиме цветового допплеровского картирования пациентки *Г.*, 18 лет. Расширенные сосуды с низкой линейной скоростью кровотока (до 10 см/с).**
Компрессионные пробы положительные.

Fig. 2. **18-age-old patient. Color flow mapping ultrasound. Extended vessels with low blood flow velocity (up to 10 cm/sec) are identified.**
Positive compression tests.



Рис. 5. **Пациентка *А.* 42 лет. Диагноз: «венозная мальформация верхней губы». Результат 1-го сеанса склерозирующей терапии.**
а — визуализируется множество декомпенсированных сосудов собирательного типа в месте ранее проведенных операций. Рубцовая деформация верхнего свода преддверия полости рта; б — спустя 30 дней после склерозирующей терапии, отмечается полное отсутствие патологического венозного русла.

Fig. 5. **42-year-old patient. Diagnosis: venous malformation of the upper lip. Result of one sclerotherapy session is presented.**
a — many decompensated vessels of collecting type in previous sergeries sites. Cicatrical deformity of the oral cavity vestibulum upper fornix; b — 30 days after sclerotherapy, total absent of pathological venous bed.

К статье *С.В. Джантухановой и соавт.* «Торакоскопическое удаление крупной лейомиомы пищевода. Технические особенности операции на примере клинического наблюдения и анализа литературы»

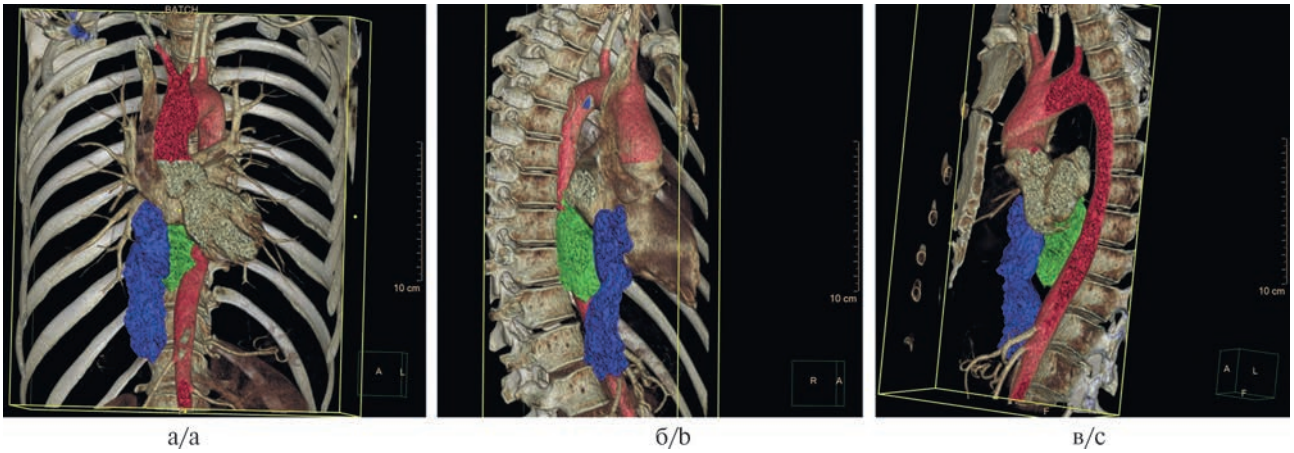

Рис. 4. **3D-КТ-реконструкция органов грудной клетки в зоне оперативного интереса.**
Задним краем опухоль прилежит к телам позвонков Th_{IX} и Th_{X}, передним краем — к нижней полой вене и левому предсердию, левым краем — к аорте. Нижний край образования располагается на 20 мм выше пищеводного отверстия диафрагмы (а). а — прямая проекция; б — правая латеральная проекция; в — левая латеральная проекция (зеленым цветом обозначена опухоль, красным — аорта, синим — нижняя полая вена, бежевым — сердце).

Fig. 4. **3D-CT reconstruction of the chest organs in the area of operational interest.**
The posterior margin of the tumor is adjacent to the vertebral bodies Th_{IX} and Th_{X}, the anterior margin is adjacent to the inferior vena cava and the left atrium, and the left margin is adjacent to the aorta. The lower edge of the formation is located 20 mm above the esophageal opening of the diaphragm (a). a — direct projection; b — right lateral projection; c — left lateral view (the tumor is shown in green, the aorta — in red, the inferior vena cava — in blue, and the heart — in beige).

К статье *С.В. Джантухановой и соавт.* «Торакоскопическое удаление крупной лейомиомы пищевода. Технические особенности операции на примере клинического наблюдения и анализа литературы»

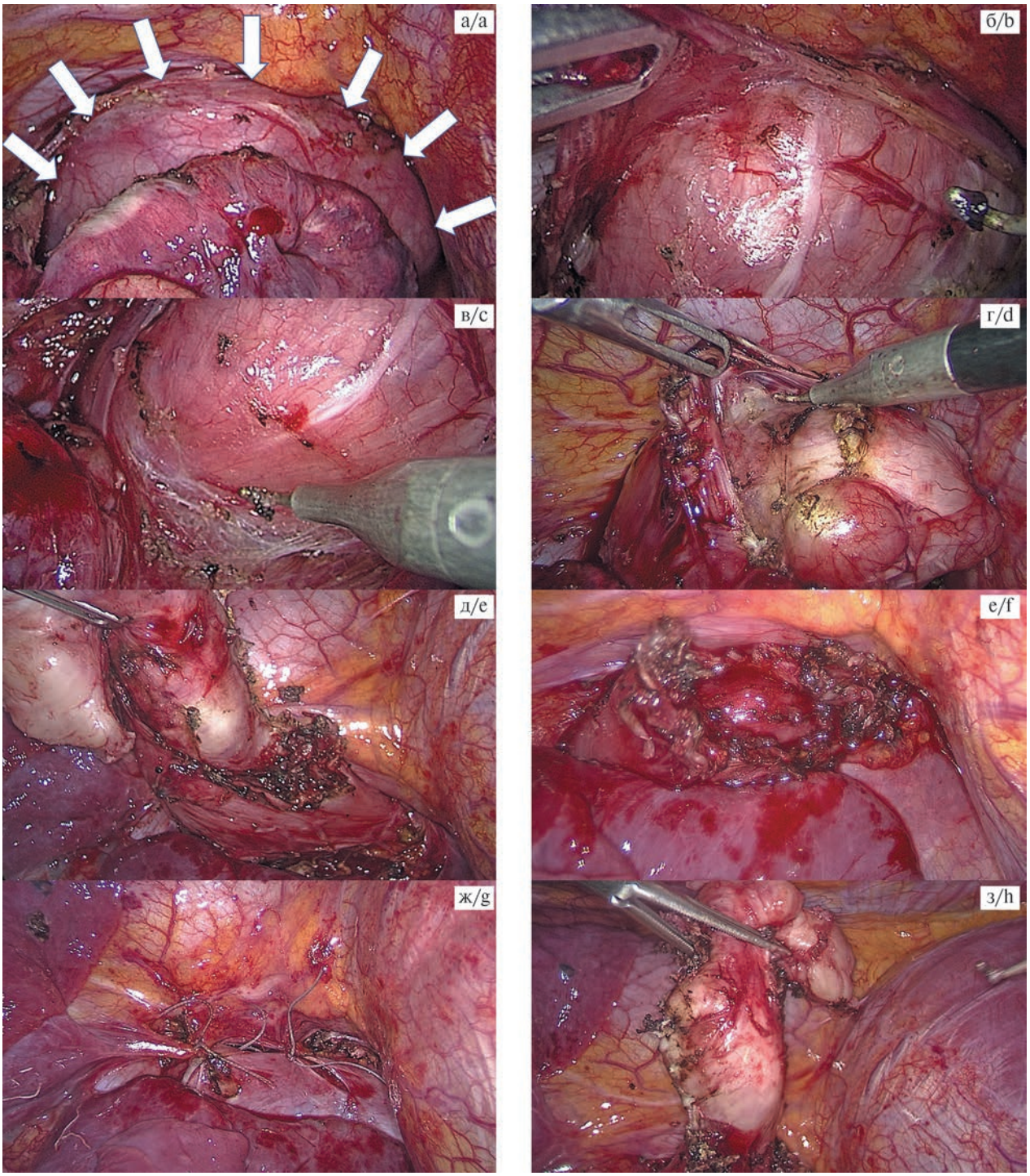

***Рис. 5.* Этапы оперативного вмешательства.**
а — после коллабирования правого легкого в области нижней трети грудного отдела пищевода визуализировано новообразование овальной формы продольным размером около 6 см (указано стрелками); б — с помощью электрокоагуляционного крючка вскрыта париетальная плевра, рассечены сращения между пищеводом и диафрагмой; в—д — энуклеация опухоли, иссечение ее с площадкой роста в мышечном слое с сохранением целостности слизистой оболочки без вскрытия просвета пищевода; е, ж — дефект в мышечном слое размером около 2×3 см ушит отдельными узловыми швами; з — удаленное новообразование представляет собой многоузловую опухоль неправильно формы. Опухоль извлечена из плевральной полости в пластиковом контейнере.

***Fig. 5.* Stages of surgical intervention.**
a — after collapse of the right lung in the region of the lower third of the thoracic esophagus, an oval neoplasm with a longitudinal size of about 6 cm was visualized (indicated by arrows); b — using an electrocoagulation hook, the parietal pleura was opened, the adhesions between the esophagus and the diaphragm were dissected; c—e — enucleation of the tumor, its excision with a growth platform in the muscle layer while maintaining the integrity of the mucous membrane without opening the lumen of the esophagus; f, g — a defect in the muscle layer about 2×3 cm in size is sutured with separate interrupted sutures; h — the removed neoplasm is a multinodular tumor of irregular shape. The tumor was removed from the pleural cavity in a plastic container.

К статье *С.В. Джантухановой и соавт.* «Торакоскопическое удаление крупной лейомиомы пищевода. Технические особенности операции на примере клинического наблюдения и анализа литературы»

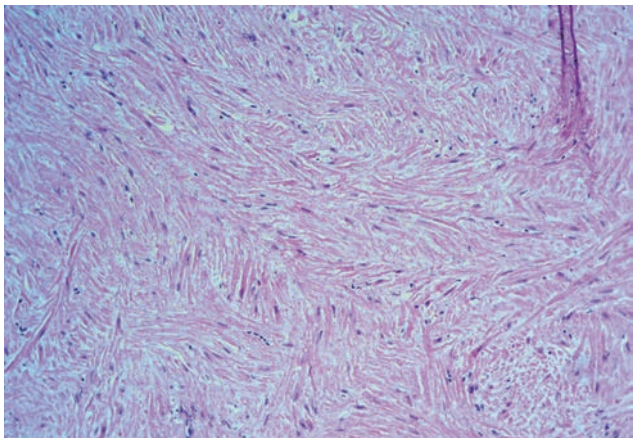

***Рис. 9.* Электронная микроскопия (×200).**
Опухоль представлена малоклеточными пучками из веретеновидных клеток с вытянутым ядром. Признаки атипии ядер отсутствуют. Фигуры митоза достоверно не выявляются. Опухоль с мелкими единичными очагами кальцификации. Вокруг узла небольшие участки гладкомышечных волокон (мышечный слой стенки пищевода). Морфологическое заключение: лейомиома пищевода.

***Fig. 9.* Electron microscopy (×200).**
The tumor is represented by small-cell bundles of spindle-shaped cells with an elongated nucleus. There are no signs of nuclear atypia. Mitotic figures are not reliably detected. Tumor with small single foci of calcification. Around the node are small areas of smooth muscle fibers (the muscle layer of the esophageal wall). Morphological conclusion: esophageal leiomyoma.

К статье *П.А. Барбадо Мамедова и соавт.* «Электрогидравлическая литотрипсия под контролем пероральной холангиоскопии при сложном холедохолитиазе»

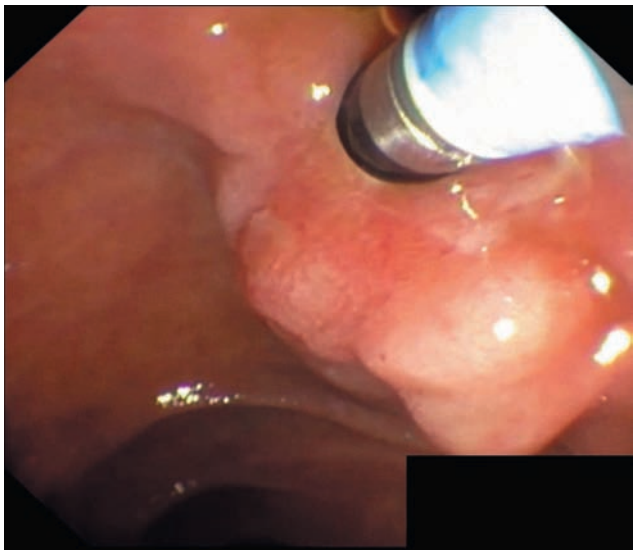

***Рис. 3.* Дуоденоскопия: проведение холангиоскопа в общий желчный проток.**

***Fig. 3.* Duodenoscopy. Introducing cholangioscope into common bile duct.**