Эндоскопическая хирургия
2022, т. 28, №5, с. 27–32
https://doi.org/10.17116/endoskop20222805127

Endoscopic Surgery =
Endoskopicheskaya khirurgiya 2022, vol. 28, no 5, pp. 27–32
https://doi.org/10.17116/endoskop20222805127

Микропенная склеротерапия венозных мальформаций головы и шеи

© А.Ю. ДРОБЫШЕВ, Т.М. ДИБИРОВ, О.З. ТОПОЛЬНИЦКИЙ, Л.В. ВОЗНИЦЫН, С.Д. АРУТЮНОВ

ФГБОУ ВО «Московский государственный медико-стоматологический университет им. А.И. Евдокимова» Минздрава России, Москва, Россия

Резюме

Цель исследования. Совершенствование методов лечения пациентов с венозными мальформациями челюстно-лицевой области.

Материал и методы. Проведен анализ лечения 63 пациентов с диагнозом: «венозная мальформация головы и шеи». Диагноз выставлялся на основании данных основных методов обследования: опрос, сбор анамнеза, осмотр, функциональные пробы (симптом наполнения и сжатия, проба Вальсальвы), ультразвукового ангиосканирования с цветовым картированием, компьютерной томографии, магнитно-резонансной томографии. Всем пациентам с венозной мальформацией проведена этапная склерозирующая терапия 3% раствором этоксисклерола в форме микропенной композиции, полученной методом Tessari.

Результаты. Результаты определялись по клиническим данным, показаниям цветового допплеровского сканирования, компьютерной и магнитно-резонансной томографии. Отличный клинический результат достигнут у 52 (82%) пациентов, хороший — у 8 (13%) и удовлетворительный — у 3 (5%). Лечение пациентов с венозными мальформациями головы и шеи с применением склерозирующей терапии микропенной композицией препарата «Этоксисклерол» может являться самостоятельным методом лечения больных с венозными мальформациями головы и шеи.

Заключение. Микропенная склерозирующая терапия с применением 3% препарата «Этоксисклерол» является эффективным и безопасным методом лечения больных с венозными мальформациями головы и шеи. Учитывая высокую эффективность, низкую инвазивность, минимальный риск осложнений, данный тип лечения следует рассматривать как метод выбора первой линии при лечении пациентов с такой патологией в челюстно-лицевой области.

Ключевые слова: *венозная мальформация, микропенная терапия, склерозирующая терапия, Этоксисклерол.*

ИНФОРМАЦИЯ ОБ АВТОРАХ:
Дробышев А.Ю. — https://orcid.org/0000-0002-1710-6923, eLibrary SPIN: 6683-8226
Дибиров Т.М. — https://orcid.org/0000-0003-0876-928X, eLibrary SPIN: 7935-1522
Топольницкий О.З. — https://orcid.org/0000-0002-3896-3756, eLibrary SPIN: 1981-5376
Возницын Л.В. — https://orcid.org/0000-0001-9384-3944
Арутюнов С.Д. — https://orcid.org/0000-0001-6512-8724
Автор, ответственный за переписку: Дибиров Т.М. — e-mail: rumit.05@mail.ru

КАК ЦИТИРОВАТЬ:
Дробышев А.Ю., Дибиров Т.М., Топольницкий О.З., Возницын Л.В., Арутюнов С.Д. Микропенная склеротерапия венозных мальформаций головы и шеи. *Эндоскопическая хирургия.* 2022;28(5):27–32.
https://doi.org/10.17116/endoskop20222805127

Microfoam sclerotherapy of the head and neck venous malformations

© A.YU. DROBYSHEV, T.M. DIBIROV, O.Z. TOPOLNITSKY, L.V. VOZNITSYN, S.D. ARUTYUNOV

Yevdokimov Moscow State University of Medicine and Dentistry, Moscow, Russia

Abstract

Objective. To improve the treatment methods of patients with venous malformations of the maxillofacial region.

Material and methods. We carried out the treatment analysis of 63 patients with a diagnosis «head and neck venous malformation». The diagnosis was based on the main examination methods: interrogation, anamnesis, examination, functional tests (symptom of filling and compression, Valsalva's test), color flow mapping ultrasound, computed tomography, magnetic resonance imaging. All patients with venous malformations underwent 3% Aethoxysklerol microfoam composition (obtained by L. Tessari method) sclerotherapy.

Results. Results evaluation were conducted considering clinical examination, color flow mapping ultrasound, CT and MR images. Excellent clinical result was achieved in 52 patients (82%), good result — in 8 patients (13%), satisfactory — 3 patients (5%). The treatment of patients with head and neck venous malformations using Aethoxysklerol microfoam composition sclerotherapy can be considered as an independent method of treating patients with head and neck venous malformations.

Conclusion. Aethoxysklerol microfoam composition sclerotherapy is an effective and safe method of treatment of patients with head and neck venous malformations. Given the high efficiency, low invasiveness, minimal risk of complications the above-mentioned type of treatment should be considered as the first-line choice of treating patients with this pathology in the maxillofacial region.

Keywords: *venous malformation, microfoam therapy, sclerotherapy, Aethoxysklerol.*

INFORMATION ABOUT THE AUTHORS:
Drobyshev A.Yu. — https://orcid.org/0000-0002-1710-6923, eLibrary SPIN: 6683-8226
Dibirov T.M. — https://orcid.org/0000-0003-0876-928X, eLibrary SPIN: 7935-1522
Topolnitsky O.Z. — https://orcid.org/0000-0002-3896-3756, eLibrary SPIN: 1981-5376
Voznitsyn L.V. — https://orcid.org/0000-0001-9384-3944
Arutyunov S.D. — https://orcid.org/0000-0001-6512-8724
Corresponding author: Dibirov T.M. — e-mail: rumit.05@mail.ru

TO CITE THIS ARTICLE:
Drobyshev AYu, Dibirov TM, Topolnitsky OZ, Voznitsyn LV, Arutyunov SD. Microfoam sclerotherapy of the head and neck venous malformations. *Endoscopic Surgery = Endoskopicheskaya khirurgiya*. 2022;28(5):27–32. (In Russ.). https://doi.org/10.17116/endoskop20222805127

Введение

Распространенность сосудистых мальформаций, по данным различных авторов, составляет от 1:500 до 1:1200 новорожденных. Врожденные пороки развития кровеносных сосудов (ангиодисплазии) встречаются у 1,5% новорожденных, при этом до 70% из них приходится на долю венозных ангиодисплазий [1, 2].

Лечение при венозных мальформациях головы и шеи остается актуальной проблемой в связи с отсутствием общепринятого алгоритма диагностики и лечения больных данной группы. Выбор малоинвазивного, органосохраняющего, но в то же время эффективного метода лечения остается актуальным. По данным литературы, основным методом лечения пациентов с венозными мальформациями челюстно-лицевой области большинство авторов считают хирургический [3, 4]. При этом авторы отмечают сложность радикального иссечения ангиоматозных тканей ввиду отсутствия четких границ с неизмененными тканями, высоким риском интраоперационного кровотечения, зачастую значительного объема образования. Широкое распространение получила склерозирующая терапия как малоинтервенционный, эффективный метод лечения [5—7].

Однако у пациентов с венозными мальформациями головы и шеи не всегда удается адекватно и равномерно заполнить склерозирующим веществом всю патологическую зону вследствие ограничения вводимого препарата в связи с возможностью развития некрозов, с последующим развитием обезображивающих рубцов и рубцовых деформаций (особенно в детском возрасте) [8]. В связи с этим проблема выбора склерозирующего препарата весьма актуальна.

В последние годы широкое распространение получила пенная (foam-form) склеротерапия, которая проводится под ультразвуковым контролем, имеет высокую эффективность с минимальным количеством осложнений из-за пролонгированного контакта склерозанта со стенками сосуда после вытеснения пеной крови из просвета [9, 10].

В ближайшем и отдаленном периодах при пенной склеротерапии венозных мальформаций челюстно-лицевой области (ЧЛО) отмечается превосходный косметический результат. Точное соблюдение методики разведения и введения препарата — залог успеха для профилактики осложнений, таких как некроз кожи и слизистой оболочки, усиление пигментации, невропатией, аллергических реакций [11, 12].

Материал и методы

Обследовали 63 пациента (из них в возрасте от новорожденных до 18 лет — 38, или 60%) с венозными мальформациями лица и шеи **(табл. 1)**.

Проводили ультразвуковое исследование (УЗИ) в режиме цветового допплеровского картирования — ЦДК (исключение составляли пациенты с венозными мальформациями языка). При сложной анатомической локализации (язык, околоушно-жевательная область, дно полости рта и т.д.), а также пациентам старше 7 лет вне зависимости от локализации образования проводили компьютерную томографию (КТ) и магнитно-резонансную томографию (МРТ).

Таблица 1. **Распределение пациентов по возрасту и полу**
Table 1. **Distribution of patients by age and sex**

Пол	Возраст, лет						Всего, абс. (%)
	0—3	3—7	7—12	12—17	18—40	41—65	
Мужской	1	2	3	6	5	4	21 (34)
Женский	3	5	7	11	9	7	42 (66)
Всего	4	7	10	17	14	11	63 (100)

Наиболее часто **(табл. 2)** венозные мальформации встречались в области нижней губы — 18 (28%), в околоушно-жевательной области — 15 (24%).

Всем 63 пациентам с венозной мальформацией проведена этапная склерозирующая терапия 3% раствором «Этоксисклерол» в форме микропенной композиции (патент РФ №2693344, Дробышев А.Ю., Дибиров Т.М., Михайлюков В.М., 2019 г.). Пенный раствор получали методом Tessari.

В зависимости от локализации, размера, глубины поражения, объема и количества анатомических областей, пораженных венозной мальформацией, на основании данных УЗИ, в большинстве случаев представляется возможность рассчитать объем венозной мальформации и необходимый объем вводимого 3% раствора этоксисклерола в микропенной форме для получения положительного эффекта лечения.

Размеры и формы поражений были разнообразными и поэтому мы выделили три размера венозной мальформации ЧЛО, исходя из чего осуществляли лечение. У большинства пациентов венозная мальформация была мелкого и среднего размера и имела относительно правильную форму **(табл. 3)**.

Полученную микропенную композицию вводили в полость мальформации для полного заполнения полости пеной, после положительной аспирационной пробы с УЗ-навигацией. Способ обезболивания выбирали индивидуально для каждого пациента с учетом возраста, психоэмоционального состояния, сопутствующей патологии.

Методика склерозирующей терапии препаратом в форме микропены получила название «foam-form» и заключается в создании неравномерной дисперсии пузырьков газа в растворе склерозирующего препарата с поверхностно-активными свойствами. В процессе образуются пузырьки с повышенной концентрацией склерозирующего вещества на поверхности и, как следствие, с максимальным склерозирующим эффектом. Данная методика обладает рядом преимуществ: позволяет использовать меньшее количество препарата, значительно увеличивает время экспозиции вещества в просвете сосуда, равномерно вытесняет кровь из мальформации. Пенный раствор получали методом Tessari: необходимое количество 3% раствора «Этоксисклерол» набирали в трехкомпонентный шприц типа LuerLock. В аналогичный шприц набирали атмосферный воздух в объеме, в 4 раза превосходящем объем склерозирующего препарата. Оба шприца соединяли через трехходовой инфузионный кран и быстрыми движениями совершали введение раствора из одного шприца в другой в течение 10 с. Общая доза вводимого препарата не должна превышать 2 мг/кг массы тела в сутки.

Количество сеансов склерозирующей терапии варьирует от 1 до 6. Временно́й промежуток между ними составляет от 30 дней до 4 мес в зависимости от тяжести поражения, стадии лечения, социальных факторов. Для контроля качества лечения пациентам в раннем послеоперационном периоде выполняли УЗИ, при глубоких обширных поражениях — КТ и МРТ. Через 30 дней после операции выполнялось УЗИ для решения вопроса о проведении следующего этапа лечения. В отсутствие патологической васкуляризации по данным УЗИ пациенту дополнительно выполняли контрольное МРТ.

Таблица 2. **Локализация венозных мальформаций**
Table 2. **Localization of venous malformations**

Анатомическая область	Абс. число	%
Нижняя губа	18	28
Околоушно-жевательная область	15	24
Язык	9	14
Щечная область	8	13
Дно полости рта	7	11
Верхняя губа	6	10
Всего	63	100

Таблица 3. **Размер и форма венозной мальформации челюстно-лицевой области**
Table 3. **Size and form of MFR venous malformation**

Размер	Абс. число	%
Мелкие: объем менее 2 см^3	17	27
Средние: объем менее 6 см^3	32	50
Крупные: объем более 6 см^3	14	23

Результаты

В раннем послеоперационном периоде отмечался выраженный коллатеральный отек мягких тканей с формированием плотного, безболезненного асептического инфильтрата, границы которого соответствовали контурам венозной мальформации. Отечность самостоятельно регрессировала на 9—14-е сутки в зависимости от размеров венозной мальформации и возраста пациента.

На 3-и сутки выполняли контрольное УЗИ в режиме ЦДК. При этом отмечалось значительное повышение эхогенности в зоне проведенного вмешательства, компрессионные пробы были отрицательными у всех больных.

КТ на 3-и сутки после проведения склеротерапии выполняли 5 пациентам. Целью исследования был контроль распространения склерозирующего агента в очаге поражения. КТ позволяла четко визуализировать пузырьки газа в мягких тканях и определить степень их распространения. При эндоваскулярном введении препарата пузырьки газа равномерно распределяются по площади мальформации. Эмфизема окружающих тканей не определялась ни в одном случае. Специального послеоперационного ухода не требовалось.

Таблица 4. **Результаты проведенной склерозирующей терапии**

Table 4. **Performed sclerotherapy results**

Результат	Абс. число пациентов	%
Отличный	52	82
Хороший	8	13
Удовлетворительный	3	5
Неудовлетворительный	0	0
Всего:	63	100

Через 30 дней после склеротерапии повторяли УЗИ с ЦДК и МРТ с целью определения остаточных полостей. При недостаточном эффекте склеротерапию проводили повторно по вышеописанной методике. Результат оценивали по следующим критериям:

— отсутствие клинических проявлений и МР-признаков мальформации — отличный;

— отсутствие клинических признаков и наличие остаточных жидкостных структур, по данным МРТ, — хороший;

—снижение проявления клинических признаков и уменьшение объема мальформации, по данным МРТ, — удовлетворительный;

—сохранение клинических признаков, отсутствие МР-динамики — неудовлетворительный.

Результаты определяли по клиническим данным, показаниям ЦДК, КТ и МРТ.

Отличный клинический результат достигнут у 52 (82%) пациентов, хороший — у 8 (13%) и удовлетворительный — у 3 (5%) **(табл. 4)**.

В качестве иллюстрации эффективности и безопасности предлагаемой методики приводим клинические примеры:

Клинический пример 1. Пациентка *Г.*, 18 лет. Обратилась в клинику с жалобами на изменение конфигурации лица и чувство тяжести в правой половине лица при наклоне головы вниз. Данные симптомы заметила в возрасте 14 лет, за помощью обращалась к педиатру по месту жительства. Направлена к стоматологу, консультирована, диагноз не выставлен. Самостоятельно обратилась в клинику МГМСУ. После клинического обследования, выявления симптома наполнения **(рис. 1)** проведено УЗИ **(рис. 2, на цв. вклейке)**.

Поставлен диагноз: «венозная мальформация правой околоушно-жевательной области». Для установления точных размеров, конфигурации и расположения относительно анатомических образований челюстно-лицевой области пациентке назначена МРТ **(рис. 3, а, б)**. Установлено, что локализация ангиоматозных изменений соответствует правой жевательной мышце без распространения за фасцию последней.

Пациентке был проведен 1-й этап склерозирующей терапии 3% раствором «Этоксисклерол» в форме микропенной композиции. Через 30 дней после проведенного лечения пациентка отметила полное отсутствие прежних симптомов. При контрольной МРТ выявлены

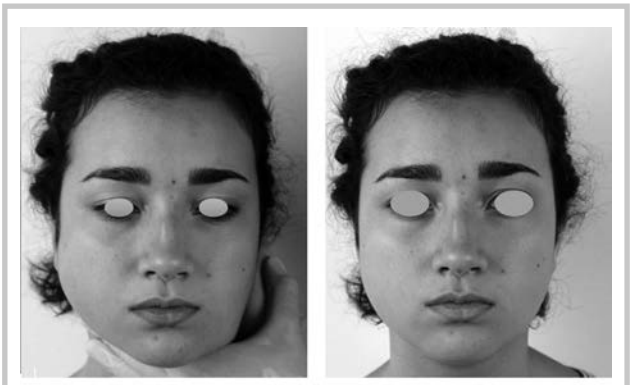

Рис. 1. **Пациентка *Г.*, 18 лет. Венозная мальформация правой околоушно-жевательной области.**
а — мануальная компрессия бассейна правых внутренней, наружной яремных вен, занижнечелюстной вены; б — спустя 12 с после прекращения компрессии.

Fig. 1. **18-age-old patient. Venous malformation of right parotid region.**
a — manual compression of right internal and external jugular veins, retromandibular vein; b — 12 seconds after compression stopped.

трехкратное уменьшение объема венозной мальформации, остаточный ангиоматоз в верхнем полюсе жевательной мышцы **(рис. 3, в, г)**. В настоящее время пациентка готовится к повторной госпитализации для проведения 2-го этапа склерозирующей терапии.

Клинический пример 2. Пациентка *А.*, 8 лет, обратилась в клинику с жалобами на «припухлость» в левой околоушно-жевательной области. Из анамнеза: наличие «припухлости» выявили год назад и с травмой не связывают. Обращались за помощью в поликлинику по месту жительства, поставлен диагноз: «лимфаденит» и назначен курс антибактериальной терапии. Через 7 дней в связи с отсутствием положительной динамики направлены в областную клиническую больницу, проведена МРТ, поставлен диагноз «новообразование левой околоушной слюнной железы», после этого направлены в клинику МГМСУ, где на основании данных клинического обследования и предоставленных результатов МРТ поставлен диагноз: «венозная мальформация левой околоушно-жевательной области». Проведено 2 сеанса микропенной склерозирующей терапии 3% раствором этоксисклерола. По данным контрольной МРТ, — полное отсутствие патологической васкуляризации в левой околоушной жевательной области **(рис. 4)**.

Клинический пример 3. Пациентка *А.*, 42 лет, обратилась в клинику МГМСУ с жалобами на увеличение размеров верхней губы справа, периодически возникающие кровотечения в области слизистой оболочки верхней губы, эстетический дефект. Из анамнеза: оперирована в возрасте 4 лет по поводу «кавернозной гемангиомы» верхней губы. В возрасте 12 лет проведена повторная операция в связи с рецидивом заболевания. Со слов больной, прежняя клиническая картина

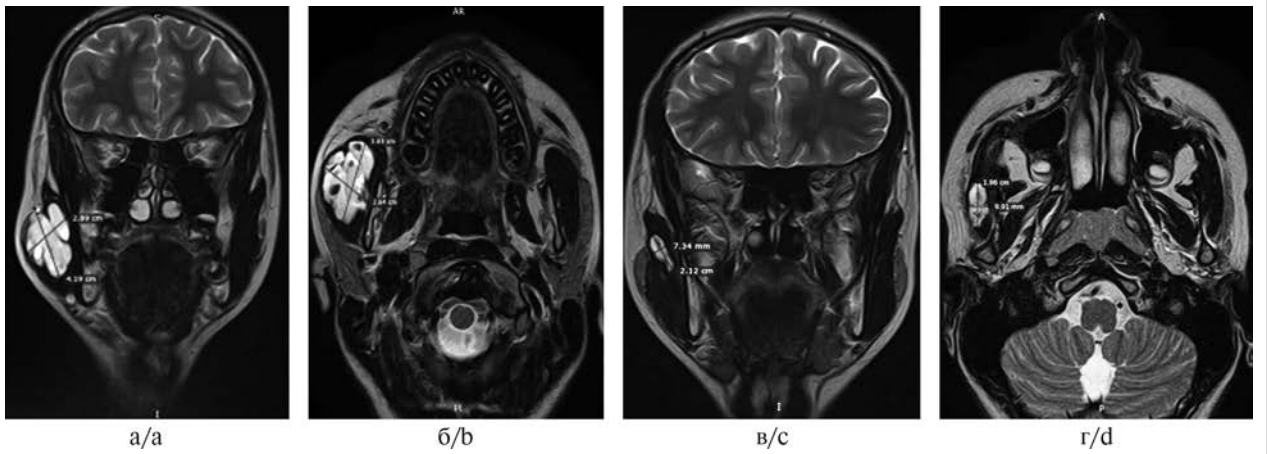

Рис. 3. **Магнитно-резонансные томограммы пациентки *Г.*, 18 лет, до начала лечения (а, б) и после 1-го этапа микропенной склерозирующей терапии 3% раствором этоксисклерола (в, г).**
а — фронтальная проекция: определяется гиперинтенсивное в Т2-взвешенном изображении образование правой жевательной мышцы; б — аксиальная проекция: выявлены гипоинтенсивные на Т2-взвешенном изображении округлые включения (флеболиты); в — фронтальная проекция, значительное уменьшение объема образования после введения склерозирующей терапии; г — аксиальная проекция, где аналогично определяется уменьшение размеров мальформации.

Fig. 3. **MRI of 18-year-old patient before treatment (a, b) and after the 1st sclerotherapy step (c, d).**
a — frontal plane: hyperintense malformation of right masseter in T2-weighted image; b — axial plane: hypointense rounded inclusions (phleboliths) in T2-weighted image; c — frontal plane: significant volume decreasing of malformation after 1 microfoam sclerotherapy session using 3% Aethoxysklerol; d — axial plane: size decreasing of malformation is identified as well.

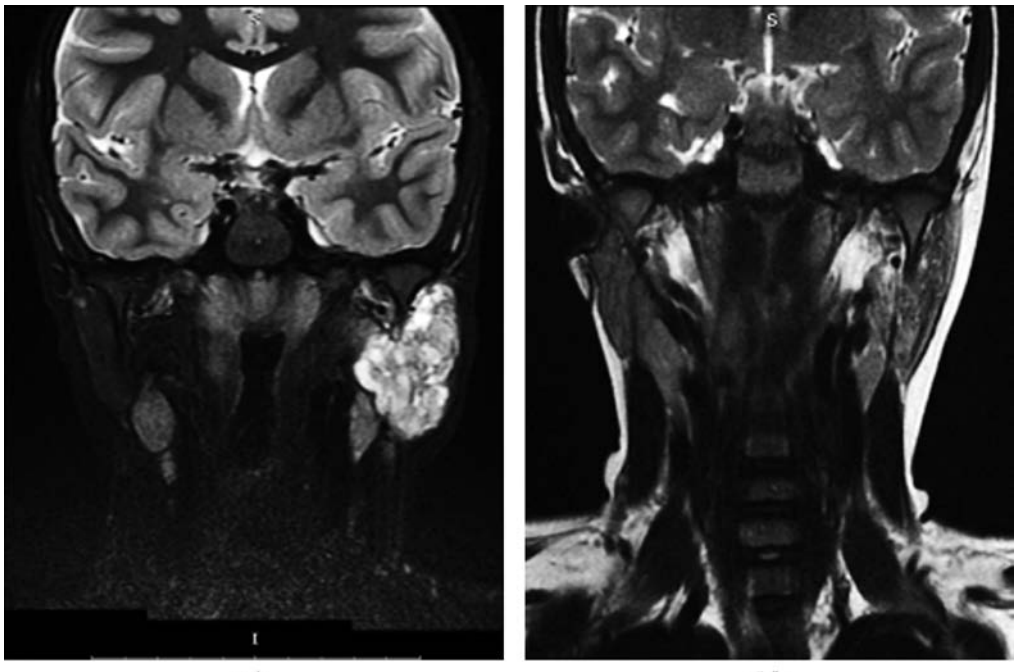

Рис. 4. **Магнитно-резонансные томограммы пациентки *А.*, 8 лет, с диагнозом: венозная мальформация левой околоушно-жевательной области: результат 2 сеансов склерозирующей терапии.**
а — фронтальная проекция до начала лечения: выявлено диффузное поражение левой околоушной слюнной железы; б — фронтальная проекция после 2 этапов склерозирующей терапии: полное отсутствие патологической васкуляризации.

Fig. 4. **MRI of 8-year-old patient with venous malformation of left parotid region. 2 sclerotherapy sessions result is performed.**
a — frontal plane before the treatment. Diffuse lesion of left parotid gland; b — frontal plane after 2 sclerotherapy sessions. Total absence of pathological vascularization.

восстановилась спустя 2 мес после второй операции. Обращают внимание рубцы верхней губы, верхнего свода преддверия полости рта после ранее проведенных операций **(рис. 5, на цв. вклейке)**. Поставлен диагноз: «венозная мальформация», проведен 1 сеанс склерозирующей терапии. Пациентка выписана с выздоровлением.

Отдаленные результаты: через 2 года у 63 пациентов выявлены следующие показатели: отличный результат — у 53 (84%), хороший — у 8 (12%), удовлетворительный — у 3 (4%).

Заключение

Микропенная склерозирующая терапия с применением 3% препарата «Этоксисклерол» является эффективным и безопасным методом лечения больных с венозными мальформациями головы и шеи.

Учитывая высокую эффективность, низкую инвазивность, минимальный риск осложнений, этот тип лечения следует рассматривать как метод выбора при лечении пациентов с данной патологией в челюстно-лицевой области.

Участие авторов:
Концепция и дизайн исследования — А.Ю. Дробышев, О.З. Топольницкий, Л.В. Возницын, С.Д. Арутюнов
Сбор и обработка материала — О.З. Топольникий, Л.В. Возницын
Статистическая обработка — Т.М. Дибиров
Написание текста — Т.М. Дибиров, Л.В. Возницын
Редактирование — О.З. Возницын

Авторы заявляют об отсутствии конфликта интересов.

Participation of authors:
Concept and design of the study — A.Yu. Drobyshev, O.Z. Topolnitsky, L.V. Voznitsyn, S.D. Arutyunov
Data collection and processing — O.Z. Topolnitsky, L.V. Voznitsyn
Statistical processing of the data — T.M. Dibirov
Text writing — T.M. Dibirov, L.V. Voznitsyn
Editing — L.V. Voznitsyn

The authors declare no conflicts of interest.

ЛИТЕРАТУРА/REFERENCES

1. Возницын Л.В., Топольницкий О.З., Яковлев С.В. Клинические аспекты диагностики венозных ангиодисплазий ЧЛО у детей. *Российская стоматология*. 2018;11(1):36-37.
Voznitsyn LV, Topol'nitskii OZ, Yakovlev SV. Clinical aspects of maxillofacial venous dysplasia diagnostic in children. *Rossiiskaya Stomatologiya*. 2018;11(1):36-37. (In Russ.).
2. Lowe L. Vascular malformations: Classification and terminology the radiologist need to know. *Elsevier, Seminars un Roentgenology*. 2012;7(2):106-117.
https://doi.org/10.1053/j.ro.2011.11.002
3. Дан В.Н., Кармазановский Г.Г., Нарлыев К.М. Возможности компьютерной томографии в диагностике ангиодисплазий и выборе хирургической тактики. *Хирургия*. 1994;6:21-23.
Dan VN, Karmazanovskii GG, Narlyev KM. Potential of computed tomography in angiodysplasia diagnostic and choosing of surgical tactic. *Khirurgiya*. 1994;6:21-23. (In Russ.).
4. Hoeger P. Vascular anomalies in Proteus syndrome. *Clin Exper Dermatol*. 2004;29(3):222-230.
https://doi.org/10.1111/j.1365-2230.2004.01513.x
5. Enjolras O, Soupre V, Picard A. Classification of superficial vascular anomalies. *Presse Med*. 2010:39(4):457-464.
https://doi.org/10.1016/j.lpm.2009.07.029
6. Mulliken JB. Vascular malformations of the head and neck. *Vascular Birthmarks: Hemangiomas and Malformations*. Philadelphia: Saunders. 1988;301-342.
https://doi.org/10.1093/med/9780195145052.001.0001
7. Гомоляко И.В. Морфологическая характеристика капиллярных мальформаций области головы и шеи. *Патологія*. 2014;1(30)20-24.
Gomolyako IV, Galich SP, Gindich OA, Ogorodnik YaP. Morphological characteristics of capillary malformations of head and neck. *Patologiya*. 2014;1(30)20-24. (In Russ.).
8. Enjorlas O, Picard A, Soupre V. Congenital haemangiomas and other rare infantile vascular tumours. *Ann Chir Plast*. 2006:51:339-346.
https://doi.org/10.1016/j.anplas.2006.07.006
9. Hennedige A. Sturge-Weber syndrome and dermatomal facial port— wine stains: incidence, association with glaucoma, and pulsed tunable dye laser treatment effectiveness. *Plast Reconstr Surg*. 2008;121(4):1173-1180.
https://doi.org/10.1097/01.prs.0000304606.33897.71
10. Herborn CU, Goyen M, Lauenstein TC, Debatin JF, Ruehm SG, Kröger K. Comprehensive time-resolved MRI of peripheral vascular malformations. *Am J Roentgenol*. 2003;181(3):729-735.
https://doi.org/10.2214/ajr.181.3.1810729
11. Hotamisligil G. The Proteus syndrome: association with nephrogenic diabetes insipidus. *Clin Genet*. 1990;38(2):139-144.
https://doi.org/10.1111/j.1399-0004.1990.tb03562.x
12. Kenkel J. Vascular anomalies and lymphedema. *Select Read Plast Surg*. 2010;126(2):55-69.
https://doi.org/10.1097/PRS.0b013e3181df803d

Поступила 19.11.2021
Received 19.11.2021
Принята к печати 24.12.2021
Accepted 24.12.2021

К статье *А.Ю. Дробышева и соавт.* «Микропенная склеротерапия венозных мальформаций головы и шеи»

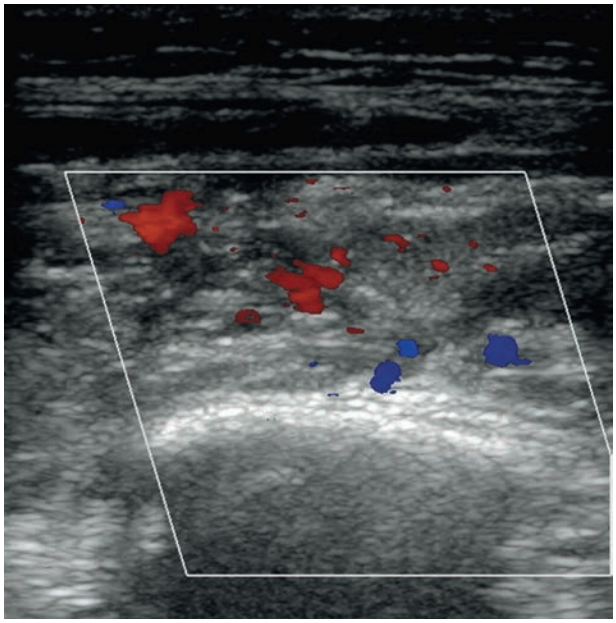

Рис. 2. **Ультразвуковое исследование в режиме цветового допплеровского картирования пациентки *Г.*, 18 лет. Расширенные сосуды с низкой линейной скоростью кровотока (до 10 см/с).**
Компрессионные пробы положительные.

Fig. 2. **18-age-old patient. Color flow mapping ultrasound. Extended vessels with low blood flow velocity (up to 10 cm/sec) are identified.**
Positive compression tests.



Рис. 5. **Пациентка *А.* 42 лет. Диагноз: «венозная мальформация верхней губы». Результат 1-го сеанса склерозирующей терапии.**
а — визуализируется множество декомпенсированных сосудов собирательного типа в месте ранее проведенных операций. Рубцовая деформация верхнего свода преддверия полости рта; б — спустя 30 дней после склерозирующей терапии, отмечается полное отсутствие патологического венозного русла.

Fig. 5. **42-year-old patient. Diagnosis: venous malformation of the upper lip. Result of one sclerotherapy session is presented.**
a — many decompensated vessels of collecting type in previous sergeries sites. Cicatrical deformity of the oral cavity vestibulum upper fornix; b — 30 days after sclerotherapy, total absent of pathological venous bed.

К статье *С.В. Джантухановой и соавт.* «Торакоскопическое удаление крупной лейомиомы пищевода. Технические особенности операции на примере клинического наблюдения и анализа литературы»

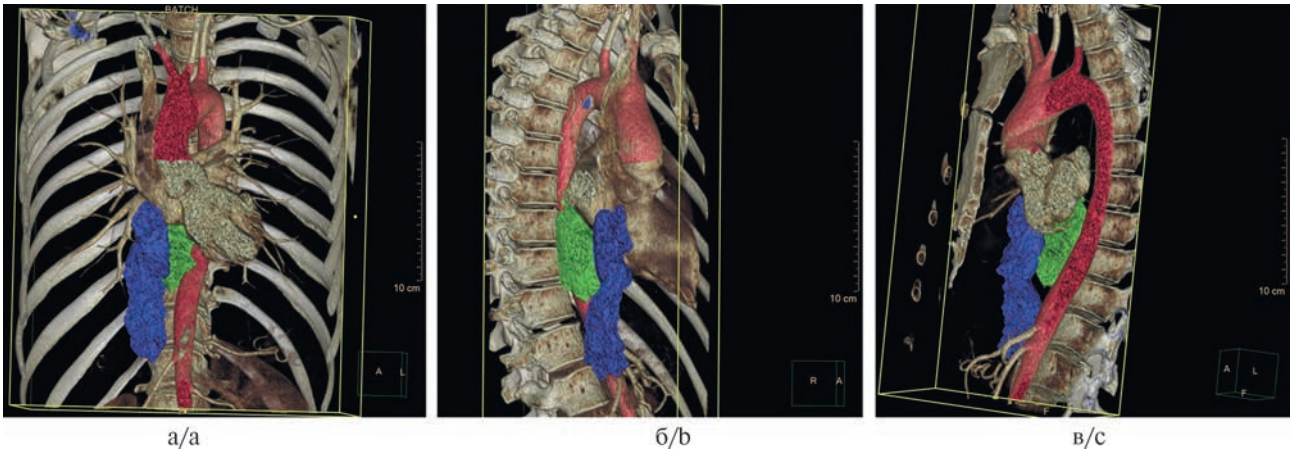

Рис. 4. **3D-КТ-реконструкция органов грудной клетки в зоне оперативного интереса.**
Задним краем опухоль прилежит к телам позвонков Th_{IX} и Th_{X}, передним краем — к нижней полой вене и левому предсердию, левым краем — к аорте. Нижний край образования располагается на 20 мм выше пищеводного отверстия диафрагмы (а). а — прямая проекция; б — правая латеральная проекция; в — левая латеральная проекция (зеленым цветом обозначена опухоль, красным — аорта, синим — нижняя полая вена, бежевым — сердце).

Fig. 4. **3D-CT reconstruction of the chest organs in the area of operational interest.**
The posterior margin of the tumor is adjacent to the vertebral bodies Th_{IX} and Th_{X}, the anterior margin is adjacent to the inferior vena cava and the left atrium, and the left margin is adjacent to the aorta. The lower edge of the formation is located 20 mm above the esophageal opening of the diaphragm (a). a — direct projection; b — right lateral projection; c — left lateral view (the tumor is shown in green, the aorta — in red, the inferior vena cava — in blue, and the heart — in beige).