Эндоскопическая хирургия
2022, т. 28, №5, с. 23–26
https://doi.org/10.17116/endoskop20222805123

Endoscopic Surgery =
Endoskopicheskaya khirurgiya 2022, vol. 28, no 5, pp. 23–26
https://doi.org/10.17116/endoskop20222805123

Эндоскопический способ лечения несостоятельности уретровезикального анастомоза после радикальной простатэктомии

© О.А. БОГОМОЛОВ[1], Д.А. ТИМОФЕЕВ[1], М.И. ШКОЛЬНИК[1], А.Ю. КНЕЕВ[1], З.К. ЭМИРГАЕВ[2], С.А. СИДОРОВА[1]

[1]ФГБУ «Российский научный центр радиологии и хирургических технологий им. акад. А.М. Гранова» Минздрава России, Санкт-Петербург, Россия;
[2]СПб ГБУЗ «Городская больница Святой преподобномученицы Елизаветы», Санкт-Петербург, Россия

Резюме

Цель исследования. Демонстрация эндоскопического способа устранения несостоятельности уретровезикального анастомоза после лапароскопической радикальной простатэктомии и анализ его результатов.

Материал и методы. Проанализированы результаты эндоскопического способа устранения несостоятельности уретровезикального анастомоза у 15 пациентов, перенесших лапароскопическую радикальную простатэктомию по поводу рака простаты в ФГБУ «РНЦРХТ им. акад. А.М. Гранова». В основу способа легла методика наружновнутреннего стентирования обоих мочеточников.

Результаты. У 14 пациентов отмечено полное заживление уретровезикального анастомоза. У 1 пациента выявлено формирование стриктуры уретры, потребовавшей бужирования и в дальнейшем ее лазерного рассечения. Средняя длительность заживления уретровезикального анастомоза составила 4±1 день.

Заключение. Эндоскопическое стентирование мочеточников у больных с несостоятельностью уретровезикального анастомоза после радикальной простатэктомии является альтернативой консервативным или другим инвазивным способам ее коррекции.

Ключевые слова: *рак простаты, радикальная простатэктомия, несостоятельность уретровезикального анастомоза.*

ИНФОРМАЦИЯ ОБ АВТОРАХ:
Богомолов О.А. — https://orcid.org/0000-0002-5860-9076; eLibrary SPIN: 6554-4775
Тимофеев Д.А. — https://orcid.org/0000-0002-8021-3465; eLibrary SPIN: 8969-1288
Школьник М.И. — https://orcid.org/0000-0003-0589-7999; eLibrary SPIN: 4743-9236
Кнеев А.Ю. — https://orcid.org/0000-0002-5899-8905; eLibrary SPIN: 8015-1529
Эмиргаев З.К. — https://orcid.org/0000-0002-8143-0461; eLibrary SPIN: 6771-7532
Сидорова С.А. — https://orcid.org/0000-0002-6298-9809
Автор, ответственный за переписку: Богомолов О.А. — e-mail: urologbogomolov@gmail.com

КАК ЦИТИРОВАТЬ:
Богомолов О.А., Тимофеев Д.А., Школьник М.И., Кнеев А.Ю., Эмиргаев З.К., Сидорова С.А. Эндоскопический способ лечения несостоятельности уретровезикального анастомоза после радикальной простатэктомии. *Эндоскопическая хирургия.* 2022;28(5):23–26. https://doi.org/10.17116/endoskop20222805123

Endoscopic treatment of urethrovesical anastomosis leakage following radical prostatectomy

© O.A. BOGOMOLOV[1], D.A. TIMOFEEV[1], M.I. SHKOLNIK[1], A.YU. KNEEV[1], Z.K. EMIRGAEV[2], S.A. SIDOROVA[1]

[1]Granov Russian Scientific Center of Radiology and Surgical Technologies, St. Petersburg, Russia;
[2]Saint Elizabeth hospital, St. Petersburg, Russia

Abstract

Objective. To demonstrate endoscopic technique of facilitated urethrovesical anastomosis leakage resolution and perform analysis of its results.

Material and methods. In current study we have evaluated the results of endoscopic treatment of urethrovesical anastomosis leakage following laparoscopic radical prostatectomy in 15 patients suffering from prostate cancer. The method is based on endoscopic external-internal indwelling ureteral stent placement in both ureters.

Results. Complete urethrovesical anastomosis recovery was observed in 14 patients. Urethral stricture formation, which subsequently required dilation and endoscopic urethrotomy was noted in 1 patient. Mean urethrovesical anastomosis recovery time was 4±1 days.

Conclusion. Endoscopic indwelling ureteral stents placement is a reasonable alternative to conservative or invasive methods of urethrovesical anastomotic leakage correction following radical prostatectomy.

Keywords: *prostate cancer, radical prostatectomy, urethrovesical anastomosis leakage.*

INFORMATION ABOUT THE AUTHORS:
Bogomolov O.A. — https://orcid.org/0000-0002-5860-9076; eLibrary SPIN: 6554-4775
Timofeev D.A. — https://orcid.org/0000-0002-8021-3465; eLibrary SPIN: 8969-1288
Shkolnik M.I. — https://orcid.org/0000-0003-0589-7999; eLibrary SPIN: 4743-9236
Kneev A.Yu. — https://orcid.org/0000-0002-5899-8905; eLibrary SPIN: 8015-1529
Emirgaev Z.K. — https://orcid.org/0000-0002-8143-0461; eLibrary SPIN: 6771-7532
Sidorova S.A. — https://orcid.org/0000-0002-6298-9809
Corresponding author: Bogomolov O.A. — e-mail: urologbogomolov@gmail.com

TO CITE THIS ARTICLE:
Bogomolov OA, Timofeev DA, Shkolnik MI, Kneev AYu, Emirgaev ZK, Sidorova SA. Endoscopic treatment of urethrovesical anastomosis leakage following radical prostatectomy. *Endoscopic Surgery = Endoskopicheskaya khirurgiya*. 2022;28(5):23–26. (In Russ.). https://doi.org/10.17116/endoskop20222805123

Введение

Современные методы диагностики рака простаты (РП) позволяют выявлять пациентов на самых ранних стадиях заболевания. Так, в России за последние 10 лет удельный вес больных с впервые установленным диагнозом РП I—II стадии увеличился с 40,3 до 57,0% [1]. Радикальная простатэктомия (РПЭ) остается основным методом лечения больных локализованным РП. Однако, несмотря на очевидное совершенствование хирургической техники, оперирующие урологи продолжают сталкиваться с осложнениями в раннем послеоперационном периоде [2]. Независимо от методики выполнения РПЭ этап формирования уретровезикального анастомоза (УВА) остается одним из сложных и критичных. Частота развития несостоятельности УВА по разным данным составляет от 0,3 до 15,4% [3, 4]. Оптимальное формирование УВА предполагает создание герметичного, свободного от натяжения анастомоза между уретрой и мочевым пузырем [5].

Подтекание мочи в области УВА значительно увеличивает сроки пребывания пациента в стационаре и создает риск развития потенциально тяжелых осложнений, таких как послеоперационное недержание мочи и формирование стриктуры уретры [6].

Данные литературы, отражающие пути решения такой проблемы, скудны. Имеющиеся в арсенале уролога известные способы коррекции этого осложнения, такие как длительная катетеризация мочевого пузыря, наложение эпицистостомы, имеют ряд существенных недостатков [7]. Все это диктует необходимость поиска альтернативных методик борьбы с несостоятельностью УВА после РПЭ.

Цель исследования — демонстрация эндоскопического способа устранения несостоятельности УВА и анализ его результатов.

Материал и методы

В ФГБУ «РНЦРХТ им. акад. А.М. Гранова» в период с 2015 по 2018 г. прооперированы 284 больных с диагнозом РП. Средний возраст пациентов составил 65±8,2 годы. Всем больным выполнена лапароскопическая РПЭ с формированием УВА по методике, описанной Roland van Velthoven нитью 3-0 Monocryl RB-1 [8]. Дренирование мочевого пузыря проводили силиконовым уретральным катетером диаметром 22 Fr. Дренаж в малый таз устанавливали каждому пациенту.

У 15 (5,3%) больных в раннем послеоперационном периоде выявлены признаки несостоятельности УВА — поступление мочи по дренажу средним объемом 500±250 мл. Во всех случаях проводили биохимический анализ отделяемого из дренажа на креатинин и мочевину. Для уточнения зоны дефекта и исключения перфорации стенки мочевого пузыря или мочеточника всем пациентам выполняли ретроградную чрескатетерную цистографию.

В данных случаях для устранения дефекта УВА нами использована методика наружновнутреннего стентирования обоих мочеточников. В основе способа лежит принцип создания «сухого» мочевого пузыря, позволяющий исключить попадание в него мочи. Это в значительной мере способствует ускорению заживления зоны УВА.

Методика операции. Под медикаментозной седацией в условиях рентгеноперационной первым этапом с помощью жесткого цистоскопа 20 Fr/Ch выполняли ирригационную уретроскопию, осмотр области УВА с визуализацией зоны дефекта **(рисунок)**. После этого проводили цистоскопию, осмотр устьев обоих мочеточников.

Через устье правого мочеточника осуществляли стентирование с помощью мочеточникового моно-J стента 6 Fr/Ch длиной 90 см. Проксимальный J-конец стента устанавливали в почечной лоханке под рентгеноскопией.

Цистоскоп извлекали и дистальную часть стента выводили через уретру наружу. Параллельно установленному стенту цистоскоп вновь проводили в мочевой пузырь и по аналогичной методике осуществляли стентирование левого мочеточника. После извлечения цистоскопа в мочевой пузырь устанавливали катетер Фолея 18 Fr/Ch. В дренажной воронке катетера

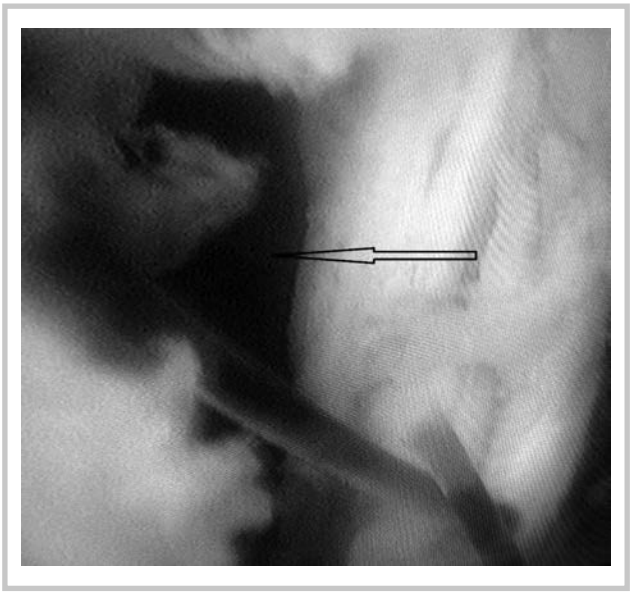

Цистоскопическая картина дефекта уретровезикального анастомоза (показано стрелкой).

Cystoscopic picture of the UVA defect (shown by arrow).

Фолея с помощью инъекционной иглы в двух местах выполняли перфорации, через которые проводили дистальные части обоих стентов. После этого к катетеру Фолея присоединяли мочеприемник, и таким образом стенты оказывались внутри просвета трубки мочеприемника, что позволило обеспечить герметичность дренажной системы.

Результаты

Интервал между РПЭ и процедурой установки мочеточниковых стентов составил в среднем 4±1 дня. У 1 пациента (первого, у которого впервые была применена описываемая методика) данный интервал составил 15 дней. Средняя длительность процедуры двустороннего наружновнутреннего стентирования обоих мочеточников составила 45±20 мин. Уже с первых суток у всех пациентов отмечено отсутствие поступления мочи по контрольному дренажу.

Через 3—4 дня выполняли ретроградную цистографию. В отсутствие рентгенологических признаков затека контрастного препарата катетер Фолея вместе со стентами удаляли. Если же герметичность зоны УВА вызывала сомнения, то стенты сохраняли, и повторную цистографию выполняли через 5—7 дней. Среднее время заживления УВА у этих пациентов составило 4±1 день.

При медиане периода послеоперационного наблюдения 24 мес у 1 пациента (первого) развилась стриктура уретры, потребовавшая бужирования и в дальнейшем ее лазерного рассечения. Остальные 14 больных не имели недержания мочи или стриктуры уретры.

Обсуждение

Число выполняемых в России хирургических вмешательств по поводу РП ежегодно увеличивается [1]. Формирование УВА в ходе выполнения лапароскопической РПЭ является технически сложным этапом, особенно для начинающих хирургов. В раннем послеоперационном периоде наличие дефекта УВА значительно увеличивает длительность пребывания пациентов в стационаре, а в случае присоединения вторичной инфекции грозит развитием тяжелых осложнений (абсцесс малого таза, мочевой перитонит и т.д.). В отдаленные сроки наблюдения у таких больных достоверно выше риск недержания мочи и развития стриктуры уретры.

Наиболее часто в клинической практике применяются консервативные методы коррекции несостоятельности УВА, такие как продленная катетеризация мочевого пузыря или эпицистостомия. Однако зачастую эти методы оказываются неэффективными, обусловливают длительные сроки пребывания пациентов в стационаре или являются технически сложными, например, троакарная эпицистостомия при невозможности адекватного наполнения мочевого пузыря.

Описана методика наложения нефростом с обеих сторон с целью исключения поступления мочи в мочевой пузырь [9]. Вместе с тем авторы указывают, что процедура установки нефростомы в нерасширенную чашечно-лоханочную систему технически непроста и сопряжена с определенным риском развития кровотечения.

В отдельных случаях при неэффективности консервативных методов коррекции несостоятельности УВА выполняются повторные открытые оперативные вмешательства.

T. Elmor и соавт. [10] в 2016 г. описали свой опыт лечения несостоятельности УВА путем применения методики эндоскопического стентирования обоих мочеточников. В исследование были включены 10 пациентов, перенесших РПЭ, у которых в течение трехдневного срока после операции диагностировали несостоятельность УВА. Разрешение подтекания мочи в области дефекта анастомоза происходило в течение 1—3 дней. При средних сроках наблюдения в послеоперационном периоде 12 мес ни у одного из 10 пациентов не отмечен склероз шейки мочевого пузыря или недержание мочи.

Описанная нами методика основана на том же принципе создания «сухого» мочевого пузыря и продемонстрировала схожие результаты. В нашем исследовании у 1 больного развилась стриктура уретры, что, вероятно, связано с длительным сроком подтекания мочи через дефект УВА (15 дней).

Заключение

Таким образом, эндоскопическое стентирование мочеточников у больных с несостоятельностью

уретровезикального анастомоза после радикальной простатэктомии служит альтернативой консервативным или другим инвазивным способам ее коррекции. Процедура является безопасной, технически воспроизводимой и должна выполняться в ранние сроки развития несостоятельности уретровезикального анастомоза с целью снижения риска развития отдаленных осложнений.

Участие авторов:
Концепция и дизайн исследования — О.А. Богомолов
Сбор и обработка материала — Д.А. Тимофеев, С.А. Сидорова
Статистическая обработка данных — А.Ю. Кнеев
Написание текста — О.А. Богомолов, З.К. Эмиргаев, А.Ю. Кнеев
Редактирование — М.И. Школьник

Авторы заявляют об отсутствии конфликта интересов.

Participation of authors:
Concept and design of the study — O.A. Bogomolov
Data collection and processing — D.A. Timofeev, S.A. Sidorova
Statistical processing of the data — A.Yu. Kneev
Text writing — O.A. Bogomolov, Z.K. Emirgaev, A.Yu. Kneev
Editing — M.I. Shkolnik

The authors declare no conflicts of interest.

ЛИТЕРАТУРА/REFERENCES

1. Каприн А.Д. Состояние онкологической помощи населению России в 2017 году. Под ред. Каприна А.Д., Старинского В.В., Петровой Г.В. 2018.
Kaprin AD. The state of cancer care for the population of Russia in 2017. Pod red. Kaprina A.D., Starinskogo V.V., Petrovoj G.V. 2018. (In Russ.).
2. Moro FD, Beltrami P, Zattoni F. Can anastomotic urinary leakage in robotic prostatectomy be considered as a marker of surgical skill? *Cent Eur J Urol*. 2018;71(1):21-25. https://doi.org/10.5173/ceju.2018.1587
3. Tyritzis SI, Katafigiotis I, Constantinides CA. All you need to know about urethrovesical anastomotic urinary leakage following radical prostatectomy. *J Urol*. 2012;188(2):369-376. https://doi.org/10.1016/j.juro.2012.03.126
4. Polland AR, Graversen JA, Mues AC, Badani KK. Polyglyconate unidirectional barbed suture for posterior reconstruction and anastomosis during robot-assisted prostatectomy: effect on procedure time, efficacy, and minimum 6-month follow-up. *J Endourol*. 2011;25(9):1493-1496. https://doi.org/10.1089/end.2010.0668
5. Ghazi, Ahmed, and Jean V. Joseph. The Urethrovesical Anastomosis. Robotic Urology. Springer, Cham; 2018;375-389. https://doi.org/10.1007/978-0-85729-485-2
6. Kowalewski KF, Tapking C, Hetjens S, Nickel F, Mandel P, Nuhn P, Ritter M, Moul JW, Thüroff JW, Kriegmair MC. Interrupted versus Continuous Suturing for Vesicourethral Anastomosis During Radical Prostatectomy: A Systematic Review and Meta-analysis. *Eur Urol Focus*. 2019;5(6):980-991. https://doi.org/10.1016/j.euf.2018.05.009
7. Богомолов О.А., Школьник М.И., Белов А.Д., Сидорова С.А., Прохоров Д.Г., Лисицын И.Ю., Эмиргаев З.К. Функциональные и ранние онкологические результаты при выполнении 2D-и 3D-лапароскопической простатэктомии. *Урологические ведомости*. 2018;8(3):5-10.
Bogomolov OA, Shkolnik MI, Belov AD, Sidorova SA, Prohorov DG, Lisicyn IJu, Jemirgaev Z.K. Functional and early oncological results in 2D vs 3D laparoscopic prostatectomy. *Urologicheskie vedomosti*. 2018;8(3):5-10. (In Russ.). https://doi.org/10.17816/uroved835-10
8. Van Velthoven RF, Ahlering TE, Peltier A, Skarecky DW, Clayman RV. Technique for laparoscopic running urethrovesical anastomosis:the single knot method. *Urology*. 2003;61(4):699-702. https://doi.org/10.1016/s0090-4295(02)02543-8
9. Shah G, Vogel F, Moinzadeh A. Nephroureteral stent on suction for urethrovesical anastomotic leak after robot-assisted laparoscopic radical prostatectomy. *Urology*. 2009;73(6):1375-1376. https://doi.org/10.1016/j.urology.2008.03.026
10. Elmor TR, Rubinstein M, Lima G, Cruz AC, Pereira CF, Rubinstein I. Minimally invasive treatment of vesicourethral leak after laparoscopic radical prostatectomy. *Rev Col Bras Cir*. 2016;43(3):185-188. https://doi.org/10.1590/0100-69912016003011

Поступила 06.01.2022
Received 06.01.2022
Принята к печати 09.02.2022
Accepted 09.02.2022