Эндоскопическая хирургия
2022, т. 28, №5, с. 13–22
https://doi.org/10.17116/endoskop20222805113

Endoscopic Surgery =
Endoskopicheskaya khirurgiya 2022, vol. 28, no 5, pp. 13–22
https://doi.org/10.17116/endoskop20222805113

Лапароскопические операции при солидных псевдопапиллярных опухолях поджелудочной железы у детей

© А.Б. РЯБОВ[1, 2], И.В. ПОДДУБНЫЙ[1, 3], В.О. ТРУНОВ[1, 4, 5], М.Ю. КОЗЛОВ[1], А.В. ХИЖНИКОВ[1], А.А. ИМАНАЛИЕВА[1, 6], П.И. МАНЖОС[6]

[1]ГБУЗ Москвы «Морозовская детская городская клиническая больница Департамента здравоохранения Москвы», Москва, Россия;
[2]Московский научно-исследовательский онкологический институт им. П.А. Герцена, Москва, Россия;
[3]ГБОУ ВПО «Московский государственный медико-стоматологический университет им. А.И. Евдокимова» Минздрава России, Москва, Россия;
[4]ГБОУ ВПО «Российский национальный исследовательский медицинский университет им. Н.И. Пирогова» Минздрава России Москва, Россия;
[5]ФГБУ «ФНКЦ детей и подростков ФМБА России», Москва, Россия;
[6]ФГАОУ ВО «Российский университет дружбы народов» Минобрнауки России, Москва, Россия

Резюме

Цель исследования. Представить опыт применения лапароскопических операций у детей с солидной псевдопапиллярной опухолью (СПО) поджелудочной железы.

Материал и методы. В Морозовской ДГКБ за период с 2012 г. по 2021 г. лапароскопические операции по поводу СПО поджелудочной железы были проведены 16 пациентам. У 12 пациентов опухоль располагалась в области хвоста поджелудочной железы, у 4 пациентов — в теле поджелудочной железы. Было выполнено 12 дистальных и 4 центральных резекций поджелудочной железы.

Результаты. Длительность операции варьировала от 80 до 200 мин (в среднем 95 мин). Во всех случаях интраоперационная кровопотеря не превышала 100 мл и не требовала гемотрансфузии ни в одном случае. У 1 (6,25%) пациента, которому выполнялась лапароскопическая центральная резекция поджелудочной железы, в ходе оперативного вмешательства была выполнена конверсия в лапаротомию. Общие сроки послеоперационного пребывания в стационаре составили 10—14 сут (в среднем 12 дней). Катамнез прослежен у всех пациентов в сроки от 3 мес до 5 лет. Во всех случаях проводили плановое циклическое обследование (ультразвуковой скрининг, компьютерная томография с внутривенным контрастированием), при котором ни в одном случае не выявлено рецидива заболевания.

Заключение. Лапароскопические операции у детей с СПО в области хвоста и тела поджелудочной железы выполнимы при условии наличия в клинике достаточного опыта малоинвазивной и панкреатической хирургии. В руках опытного хирурга лапароскопическая дистальная резекция поджелудочной железы может стать предпочтительным методом лечения СПО у детей.

Ключевые слова: *солидная псевдопапиллярная опухоль поджелудочной железы, дети, лапароскопия, дистальная резекция поджелудочной железы, центральная резекция поджелудочной железы.*

ИНФОРМАЦИЯ ОБ АВТОРАХ:
Рябов А.Б. — https://orcid.org/0000-0002-1037-2364
Поддубный И.В. — https://orcid.org/0000-0002-7887-1186
Трунов В.О. — https://orcid.org/0000-0002-7568-4297
Козлов М.Ю. — e-mail: kozlov-doc@mail.ru
Хижников А.В. — https://orcid.org/0000-0001-7914-651X
Иманалиева А.А. — https://orcid.org/0000-0002-0949-7725
Манжос П.И. — https://orcid.org/0000-0003-1179-921X
Автор, ответственный за переписку: Иманалиева А.А. — e-mail: aigul-1587@mail.ru

КАК ЦИТИРОВАТЬ:
Рябов А.Б., Поддубный И.В., Трунов В.О., Козлов М.Ю., Хижников А.В., Иманалиева А.А., Манжос П.И. Лапароскопические операции при солидных псевдопапиллярных опухолях поджелудочной железы у детей. *Эндоскопическая хирургия.* 2022;28(5):13–22. https://doi.org/10.17116/endoskop20222805113

Laparoscopic surgery for solid pseudopapillary tumors of the pancreas in children

© A.B. RYABOV[1, 2], I.V. PODDUBNYI[1, 3], V.O. TRUNOV[1, 4, 5], M.YU. KOZLOV[1], A.V. KHIZHNIKOV[1], A.A. IMANALIEVA[1, 6], P.I. MANZHOS[6]

[1]Morozov Children's City Clinical Hospital, Moscow, Russia;
[2]Hertzen Moscow Oncology Research Institute, Moscow, Russia;
[3]Yevdokimov Moscow State University of Medicine and Dentistry, Moscow, Russia;
[4]Pirogov Russian National Research Medical University, Moscow, Russia;
[5]Federal Scientific and Clinical Center for Children and Adolescents of the Federal Medical and Biological Agency, Moscow, Russia;
[6]Peoples' Friendship University of Russia, Moscow, Russia

Abstract

Objective. To present the experience of using laparoscopic surgery for solid pseudopapillary pancreatic tumors in children.

Material and methods. In the Morozov Children's City Clinical Hospital from 2012 to 2021 16 patients underwent laparoscopic surgery for a solid pseudopapillary pancreatic tumor. In 12 patients the tumor was located in the tail of the pancreas, in 4 patients the tumor was located in the body of the pancreas. 12 laparoscopic distal pancreatectomy and 4 central pancreatectomy were performed.

Results. The duration of the operation varied from 80 to 200 minutes (mean value, 95 minutes). In all cases, intraoperative blood loss did not exceed 100 ml and did not require blood transfusion in any case. One patient (6.25%) who underwent laparoscopic central pancreatectomy during surgery was converted to laparotomy. The total period of postoperative hospital stay was 10—14 days (on average, 12 days). The follow-up was followed in all patients in terms of 3 months to 5 years. In all cases, a routine cyclic examination (ultrasound screening, CT with intravenous contrast enhancement) was performed, in which no recurrence of the disease was detected in any case.

Conclusion. Laparoscopic operations in children with solid pseudopapillary tumor in the tail and body of the pancreas are feasible provided that the clinic has sufficient experience in minimally invasive and pancreatic surgery. In the hands of an experienced surgeon, laparoscopic distal pancreatectomy may be the preferred treatment for pseudopapillary solid tumors in children.

Keywords: *solid pseudopapillary tumor of the pancreas, children, laparoscopy, distal pancreatectomy, central pancreatectomy.*

INFORMATION ABOUT THE AUTHORS:
Ryabov A.B. — https://orcid.org/0000-0002-1037-2364
Poddubnyi I.V. — https://orcid.org/0000-0002-7887-1186
Trunov V.O. — https://orcid.org/0000-0002-7568-4297
Kozlov M.Yu. — e-mail: kozlov-doc@mail.ru
Khizhnikov A.V. — https://orcid.org/0000-0001-7914-651X
Imanalieva A.A. — https://orcid.org/0000-0002-0949-7725
Manzhos P.I. — https://orcid.org/0000-0003-1179-921X
Corresponding author: Imanalieva A.A. — e-mail: aigul-1587@mail.ru

TO CITE THIS ARTICLE:
Ryabov AB, Poddubnyi IV, Trunov VO, Kozlov MYu, Khizhnikov AV, Imanalieva AA, Manzhos PI. Laparoscopic surgery for solid pseudopapillary tumors of the pancreas in children. *Endoscopic Surgery = Endoskopicheskaya khirurgiya.* 2022;28(5):13–22. (In Russ.). https://doi.org/10.17116/endoskop20222805113

Введение

Солидная псевдопапиллярная опухоль (СПО) поджелудочной железы (ПЖ) относится к редко встречающимся новообразованиям с неизвестным гистогенезом, низкой степенью злокачественности и сравнительно благоприятным прогнозом. Частота развития опухоли составляет 2—3% от общего числа неоплазий и 0,9—2,7% всех экзокринных новообразований ПЖ [1]. Почти 20—25% случаев заболевания приходится на пациентов детского возраста [2]. Чаще страдают девочки пубертатного возраста. Средний возраст, по данным литературы, при постановке диагноза у детей 13,6 года [3].

В Гистологической классификации опухолей поджелудочной железы, предложенной экспертами ВОЗ в 2010 г., СПО рассматривается как высокодифференцированная злокачественная опухоль. Однако с точки зрения клинического течения и исходов ее следует рассматривать как опухоль с неоднозначным биологическим потенциалом. СПО характеризуется медленным ростом и наличием фиброзной капсулы, отграничивающей ее от прилежащих тканей. В редких случаях инфильтрирует ткань ПЖ, окружающую жировую клетчатку, прорастает в прилежащие анатомические структуры и органы и образует метастазы.

Опухоль не имеет специфичной симптоматики, клинические проявления заболевания в основном связаны с достижением новообразования больших размеров и сдавлением окружающих органов: диспепсические явления, тошнота, ощущение дискомфорта, абдоминальная боль, наличие пальпируемого объемного образования в брюшной полости. По некоторым данным, у детей клиническое проявление в виде болей в животе встречается несколько чаще, чем у взрослых [3, 4]. Зачастую заболевание протекает бессимптомно, и новообразование обнаруживают случайно при скрининговом ультразвуковом исследовании (УЗИ). Для диагностики используют различные методы визуализации, однако главную роль играют компьютерная томография (КТ) и магнитно-резонансная томография (МРТ), которые позволяют точно определить синтопию новообразования и выявить специфические признаки: наличие четко очерченного инкапсулированного округлого образования с солидным и кистозным компонентами, геморрагической дегенерацией, перегородками или кальцинатами. Лабораторные исследования малоинформативны, как правило, показатели клинического и биохимического анализов крови сохраняются в пределах нормы, включая активность ферментов поджелудочной железы и уровень

онкологических маркеров в плазме крови (CA-19-9, CA-125, раково-эмбриональный антиген, альфа-фетопротеин). Несмотря на то что предоперационная биопсия может помочь в установлении диагноза до хирургического лечения, по мнению большинства авторов, в этом нет необходимости. Диагностическая точность данного исследования при СПО составляет всего 56% [5] и целесообразность его проведения при наличии типичной рентгенологической картины, гендерной принадлежности и возраста ребенка сомнительна.

Основным методом лечения данной патологии является хирургический — радикальное удаление опухоли с максимальным сохранением здоровой паренхимы ПЖ; 5-летняя выживаемость после выполнения радикальной операции составляет 95—100% [1, 6]. И по сравнению с другими опухолями поджелудочной железы агрессивная хирургическая операция оправдана даже при локальной инвазии, рецидиве или метастазах [7]. В зависимости от локализации опухолевого процесса могут быть выполнены различные вмешательства: панкреатодуоденальная, центральная или дистальная резекция ПЖ с сохранением или удалением селезенки. С учетом низкого потенциала злокачественности опухоли хирургическое вмешательство должно быть максимально малотравматичным [7].

В последние годы в детскую хирургию начали внедряться эндовидеохирургические вмешательства на ПЖ. В мировой литературе появились немногочисленные публикации, посвященные использованию лапароскопических технологий в хирургии ПЖ, большинство из них представлены единичными или небольшими сериями клинических наблюдений [8—23]. В отечественной литературе имеются единичные сообщения об успешном применении лапароскопических вмешательств у детей с СПО ПЖ [24—27]. В связи с этим является актуальным продолжение исследований, направленных на изучение лапароскопических технологий в хирургии ПЖ, обсуждение технических особенностей данных вмешательств, а также ближайших и отдаленных результатов лечения.

Цель исследования — представить опыт применения лапароскопических операций у детей с СПО ПЖ.

Материал и методы

В Морозовской ДГКБ за период с 2012 по 2021 г. лапароскопические операции по поводу СПО ПЖ были проведены 16 пациентам. Возраст пациентов составил от 9 до 17 лет (средний 13,5 года). В наших наблюдениях было 15 девочек и 1 мальчик. Во всех случаях новообразования ПЖ были выявлены при ультразвуковом скрининге, проводимом по месту жительства. Клиническая симптоматика у большинства детей (13 пациентов — 81%) отсутствовала и лишь у 3 (19%) пациентов на момент поступления в стационар отмечался абдоминальный болевой синдром. После госпитализации проводилось обследование, включающее общеклинический и биохимический анализ крови, коагулограмму, УЗИ органов брюшной полости с допплерографией, а также КТ и/или МРТ с внутривенным контрастным усилением. После комплексного обследования дети были обсуждены на мультидисциплинарных консилиумах, включавших детских хирургов, онкологов, эндокринологов и специалистов в области ультразвуковой и рентгенодиагностики. По данным проведенных обследований, у 12 пациентов опухоль локализовалась в области хвоста ПЖ **(рис. 1, а)**, у 4 — в области тела ПЖ **(рис. 1, б)**. Размеры опухоли варьировали

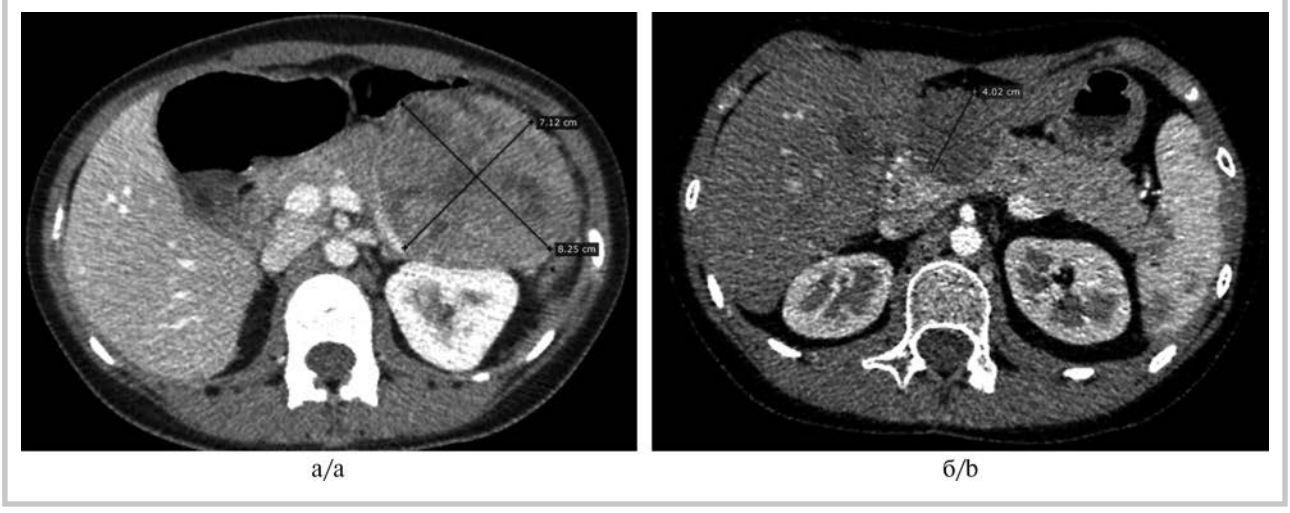

Рис. 1. **КТ брюшной полости. Солидная псевдопапиллярная опухоль в хвосте (а) и в теле (б) поджелудочной железы.**
Fig. 1. **CT scan of the abdomen. Solid pseudopapillary tumor in the tail (a) and in the body (b) of the pancreas.**

от 3 до 8 см (в среднем 4,5 см). После определения показаний к хирургическому вмешательству проводилась предоперационная подготовка, включающая назначение антисекреторной терапии октреотидом за сутки до операции. У 12 пациентов с опухолью в области хвоста ПЖ была выполнена дистальная резекция ПЖ, у 4 пациентов с опухолью в теле ПЖ — центральная резекция ПЖ.

Лапароскопические операции выполняли в положении больного на спине с разведенными нижними конечностями в условиях эндотрахеального ингаляционного наркоза, комбинированного с эпидуральной инфузией наропина. Первый троакар для эндовидеокамеры устанавливали в область пупка открытым способом с целью профилактики пункционных осложнений. Инструментальные троакары устанавливали под прямым визуальным контролем. Использование дополнительного 4-го троакара было необходимо у 6 пациентов, при этом 4-й троакар использовался во всех случаях выполнения центральной резекции. После инсуффляции воздуха в брюшную полость проводили вскрытие сальниковой сумки с использованием электрокоагулятора. Следующим этапом выполняли фиксацию стенки желудка узловыми швами к передней брюшной стенке для удобства манипуляций с ПЖ.

Методика выполнения дистальной резекции ПЖ. У детей с расположением опухоли в области хвоста ПЖ **(рис. 2, а, на цв. вклейке)** выполняли мобилизацию тела ПЖ с использованием биполярного биоимпедансного коагулятора. Ключевым аспектом выполнения данного вмешательства является прецизионное последовательное отделение селезеночных сосудов, сначала вены, а затем и артерии на всем протяжении от опухоли и дистальнее с тщательным лигированием и пересечением мелких коллатералей, кровоснабжающих и дренирующих будущий участок резекции **(рис. 2, б, на цв. вклейке)**. Целесообразно полностью обойти ПЖ проксимальнее опухоли на уровне границы резекции. Затем произвести пересечение паренхимы железы линейным сшивающим аппаратом, отступив проксимальнее опухоли на 1—1,5 см. После разобщения сохраненной паренхимы и дистальной части ПЖ с опухолью проводить выделение последней удобнее. Для этого использовали атравматичный 5-миллиметровый зажим с кремольерой, которым захватывали проксимальный конец удаляемой части ПЖ с новообразованием и путем осторожной тракции вверх визуализировали выделяемые селезеночные сосуды. После окончания диссекции резецированную опухоль помещали в эндомешок и удаляли из брюшной полости через расширенное троакарное отверстие в области пупка или через поперечный минилапаротомный доступ в надлобковой области по Пфаненштилю. Удаление макропрепарата происходило без фрагментации последнего, что позволяло морфологам оценить границы резекции. Дренирование ложа удаленной опухоли выполняли во всех случаях.

Методика выполнения центральной резекции ПЖ. Данное хирургическое вмешательство выполняли в тех случаях, когда опухолевое образование располагалось в теле ПЖ. Начальный этап данного вмешательства схож с таковым при дистальной резекции. Основным отличием является то, что после пересечения паренхимы линейным сшивающим аппаратом на границе головки и тела **(рис. 3, а, на цв. вклейке)** выделение опухоли до границы с дистальными отделами ПЖ выполняется крайне осторожно во избежание деваскуляризации хвоста железы. После мобилизации новообразования пересекали паренхиму на границе с опухолью острым путем **(рис. 3, б, на цв. вклейке)** и осуществляли аккуратный коагуляционный гемостаз дистальной культи ПЖ. Резецированную опухоль перемещали в эндомешок. При выполнении этого этапа необходимо по возможности избегать ожога общего панкреатического протока, не выполняя коагуляцию в центральной части культи. Изолированную Ру-петлю формировали путем пересечения тонкой кишки линейным сшивающим аппаратом на расстоянии около 30 см от связки Трейца. Затем отводящий отдел тонкой кишки проводили через сформированное окно в брыжейке поперечной ободочной кишки и вскрывали монополярным коагулятором по противобрыжеечному краю для формирования панкреатоеюноанастомоза с дистальными отделами ПЖ **(рис. 3, в, на цв. вклейке)**. Анастомоз формировали интракорпорально узловыми швами нитью PDS 5/0, циркулярно, начиная с задней губы. Следующим этапом опухоль извлекали через расширенное троакарное отверстие в области пупка и формировали тонко-тонкокишечный анастомоз между приводящим отделом тонкой кишки и Ру-петлей. Завершали операцию обязательным дренированием брюшной полости: дренаж устанавливали в малый таз и в сальниковую сумку к области панкреатоеюноанастомоза, наиболее уязвимого по риску развития осложнений.

Послеоперационный период. В послеоперационном периоде всем пациентам были продолжены антисекреторная терапия в условиях отделения реанимации и интенсивной терапии (ОРИТ), а также инфузионная и антибактериальная в сочетании с энтеральной паузой на фоне контроля уровня ферментемии. Кроме того, проводили продленную эпидуральную инфузию анестетика в течение всего срока пребывания пациента в ОРИТ. Критерием прекращения дренирования брюшной полости служили нормализация уровня альфа-амилазы в крови, отсутствие отделяемого по дренажам из брюшной полости на фоне энтеральной нагрузки. Динамическое контрольное УЗИ органов брюшной полости выполняли в течение послеоперационного периода и перед вы-

пиской. По результатам морфологического исследования проводилась консультация онколога с определением дальнейшей тактики лечения.

Результаты

Длительность операции варьировала от 80 до 200 мин (в среднем 95 мин). Во всех наблюдениях интраоперационная кровопотеря не превышала 100 мл и не требовала гемотрансфузии ни в одном случае. У одного пациента, которому выполнялась лапароскопическая центральная резекция ПЖ, в ходе оперативного вмешательства была выполнена конверсия в лапаротомию в связи с объективными техническими сложностями безопасного формирования панкреатоеюноанастомоза, обусловленными конституциональными и анатомическими особенностями девочки, что составило 6,25% от общего числа эндохирургических вмешательств. Длительность послеоперационного пребывания пациентов в ОРИТ составила от 4 до 8 дней, продолжительность энтеральной паузы— от 3 до 5 дней, а длительность дренирования — от 4 до 6 послеоперационных суток. Общие сроки послеоперационного пребывания в стационаре составили 10—14 сут (в среднем 12 дней). Во всех случаях при морфологическом и иммуногистохимическом исследовании была выявлена СПО с низким уровнем пролиферативной активности (Ki67 7—12%), а также экспрессией таких маркеров, как CD10 и CD99, цитоплазматической экспрессией виментина, ядерно-цитоплазматическая экспрессией β-катенина и циклина-D1. Границы резекции в 14 (87,5%) случаях не содержали опухолевые клетки (R0), а у 2 (12,5%) пациентов граница резекции прошла по краю опухоли (R1). Катамнез прослежен у всех пациентов в сроки от 3 мес до 5 лет. Во всех случаях проводилось плановое циклическое обследование (ультразвуковой скрининг, КТ с внутривенным контрастированием), при котором ни в одном случае не рецидив заболевания выявлен.

Обсуждение

С момента первого описания опухоли, представленного американским патологоанатомом Вирджинией Нилэнд Франц (V.N. Franz) в 1959 г., к 2018 г. в литературе опубликовано всего 523 клинических случая заболевания среди пациентов детского возраста. В последнее время в связи с совершенствованием инструментальной и морфологической диагностики заболевание стали выявлять гораздо чаще [3]. По данным литературы, СПО могут составлять до 70% всех неоплазий ПЖ у детей [8, 9, 28, 29].

Единственным радикальным методом лечения СПО ПЖ остается хирургическое удаление. В зависимости от расположения опухолевого процесса применяют соответствующие объемы оперативного вмешательства. У пациентов с новообразованием, расположенным в головке ПЖ, выполняют панкреатодуоденальную резекцию, при опухоли в области хвоста (тела) — дистальную резекцию ПЖ (в том числе корпокаудальную резекцию). В случае локализации опухолевого процесса в теле или перешейке органа радикальность лечения может быть достигнута центральной резекцией ПЖ с сохранением края головки и части хвоста железы и формированием дистального панкреатоеюноанастомоза на отключенной по Ру петле тонкой кишки или наложением панкреатогастроанастомоза. Кроме того, некоторые хирурги используют менее агрессивный метод хирургического лечения — энуклеацию опухоли при небольших размерах образования (менее 5 см у детей) [30], наличии капсулы, отграничивающей опухоль от окружающей ткани ПЖ и прилежащих структур, в отсутствие признаков расширения общего желчного и панкреатического протоков. Тем не менее применение метода энуклеации образования при СПО ПЖ все еще является дискутабельным из-за более высокой частоты возникновения послеоперационных панкреатических свищей и потенциального риска злокачественности опухоли.

Любые вмешательства на ПЖ имеют высокий риск развития осложнений. Среди осложнений хирургического лечения пациентов с СПО описаны свищ ПЖ, панкреатит, раневая инфекция, стеаторея, желчный свищ, желудочно-кишечное кровотечение, нарушение эвакуации из желудка, сахарный диабет и кишечная непроходимость [31]. По данным литературы, частота развития послеоперационных осложнений у детей может варьировать от 31,8 до 62% [6].

В последние годы появляется все больше публикаций об использовании миниинвазивных технологий в хирургии ПЖ. Первые сообщения о применении лапароскопии в хирургии ПЖ появились в 1994 г., когда M. Gagner и A. Pomp впервые представили опыт выполнения лапароскопической пилоросберегающей панкреатодуоденальной резекции, а A. Cuschieri в этом же году сообщил о проведении лапароскопической дистальной резекции (ЛДР) ПЖ. Но несмотря на то что первые лапароскопические операции на ПЖ были проведены уже более 15 лет назад, в настоящее время для большинства хирургических вмешательств даже во взрослой хирургии по-прежнему используется традиционный открытый доступ. Нужно признать, что на практике лапароскопический доступ при оперативных вмешательствах на ПЖ не получил быстрого распространения. Даже в ряде крупных специализированных центрах сохраняется избирательный подход к использованию эндовидеохирургического метода. Результаты таких вмешательств не всегда выглядят обнадеживающими, что нередко обусловлено недостаточным накопленным опытом или попыткой выполнять эн-

довидеохирургические вмешательства в условиях низкопотоковых центров. Тем не менее появляется все больше сообщений о применении лапароскопических технологий в хирургии ПЖ, однако большинство из них основаны на небольшом клиническом материале и в основном у пациентов взрослого возраста. Опыт применения лапароскопических операций на ПЖ у детей ограничивается единичными или небольшими сериями наблюдений.

Наибольшее количество публикаций посвящены ЛДР ПЖ. При данной операции в отличие от лапароскопической панкреатодуоденальной резекции нет реконструктивного этапа, поэтому она применяется значительно активнее. Опубликованы статьи, сообщающие о преимуществах ЛДР ПЖ по сравнению с открытой операцией у взрослых пациентов (меньший объем кровопотери, ранняя активизация пациентов и сокращение сроков пребывания в стационаре, большее число вмешательств, сберегающих селезенку, и меньшее количество осложнений в отсутствие значительного увеличения длительности операции) [32—35]. Публикаций, посвященных ЛДР ПЖ у детей, крайне мало, и в основном представлены небольшим числом больных и короткими сроками наблюдения.

Первое сообщение о выполнении ЛДР ПЖ у ребенка с СПО опубликовано E. Carricaburu в 2003 г. [10]. В настоящее время в англоязычной литературе описано всего 56 случаев проведения ЛДР ПЖ у детей с СПО [8—22]. В зарубежных публикациях ряд авторов отмечают безопасность и эффективность данных вмешательств у детей [11, 20]. В отечественной литературе в 2009 г. Ю.Ю. Соколов и соавт. [24] представили успешный опыт проведения ЛДР ПЖ у 13-летней девочки с СПО, расположенной в области хвоста ПЖ. В 2019 г. результаты ЛДР ПЖ представили Д.В. Рыбакова и соавт. [25], опубликовав 10-летний опыт хирургического лечения 24 детей с СПО (16 пациентов были оперированы открытым способом, 8 пациентов с опухолью в хвосте ПЖ — лапароскопическим доступом). В группе лапароскопических операций у 2 детей в послеоперационном периоде отмечалось осложнение в виде свища и у 1 ребенка возникло кровотечение. При оценке отдаленных результатов (срок наблюдения составил от 3 мес до 11 лет) авторы установили, что все пациенты живы, без признаков прогрессирования заболевания [25].

В последнее время в связи с увеличением количества информации о существенной иммунологической роли селезенки все чаще принимаются усилия к ее сохранению. Несколько исследований продемонстрировали осуществимость и преимущества сохранения селезенки при выполнении дистальной резекции ПЖ, включающие меньший объем кровопотери, сокращение длительности пребывания в стационаре и снижение частоты послеоперационных инфекционных осложнений, в частности, абсцессов и отсутствии риска развития сепсиса [36—38]. M. Kovler и соавт. [20] сообщили об успешном выполнении ЛДР ПЖ с сохранением селезенки у 3 детей (13, 16 и 17 лет) с СПО. Размер новообразования варьировал от 2 до 10 см, объем кровопотери составил 50—200 мл, осложнений не отмечено, длительность пребывания в стационаре 5—10 сут, за период наблюдения (средний срок 6 мес) рецидивов не было. Авторы отметили безопасность и эффективность данных вмешательств при локализации образования в области хвоста и тела ПЖ [20]. Нами выполнено 12 ЛДР ПЖ. Во всех случаях удалось выделить селезеночные сосуды и сохранить селезенку, и наши результаты полностью коррелируют с данными литературы, в наших наблюдениях не потребовалось переливание крови. Средняя продолжительность пребывания в стационаре после операции составила 12 дней, возникновение панкреатических свищей или инфекционных осложнений не отмечено.

Безусловно, наиболее важным является вопрос онкологической безопасности использования лапароскопических технологий при СПО. По данным ряда авторов, частота рецидивов и долгосрочная выживаемость после ЛДР не отличаются от таковых при открытых хирургических вмешательствах [12, 22, 39].

В мировой литературе все больше авторов отмечают преимущества ЛДР ПЖ по сравнению с открытой операцией. Однако преимущества выполнения более сложных хирургических вмешательств, таких как центральная резекция ПЖ или панкреатодуоденальная резекция лапароскопическим доступом не определены.

Первое сообщение о выполнении лапароскопической центральной резекции ПЖ опубликовано I. Baca и I. Bokan в 2003 г. [40]. Тем не менее в мировой литературе очень мало публикаций, посвященных лапароскопической центральной резекции ПЖ, и большинство из них представлены единичными или небольшими сериями наблюдений. По данным разных авторов, частота развития осложнений при данных вмешательствах широко варьирует от 0 до 77% [41]. Наиболее частым послеоперационным осложнением является формирование свища ПЖ. Частота его возникновения, по данным литературы, составляет от 0 до 69% [41].

В 2017 г. C. Zhang и соавт. [41] провели сравнительный анализ результатов лечения двух групп пациентов, подвергшихся лапароскопической (n=17) и открытой центральной резекции (n=19), ПЖ и не выявили существенной разницы между группами по длительности операции (280,4 мин против 290,5 мин; p=0,455), частоте развития осложнений (возникновение панкреатической фистулы — 58,8% против 52,6%; p=0,749) и смертности. Преимуществами лапароскопической техники явились меньший объем кровопотери (76,4 мл

против 390,3 мл; p=0,001) и повышение качества жизни пациентов в послеоперационном периоде. Средняя длительность наблюдения составила 45 мес (4—216 мес). Авторы отметили безопасность и эффективность лапароскопической центральной резекции ПЖ при доброкачественных новообразованиях и новообразованиях низкой степени злокачественности, расположенных в области шейки или проксимальной части тела ПЖ [41].

В отечественной литературе опыт выполнения лапароскопической центральной резекции ПЖ у детей с СПО представлен лишь 2 клиническими наблюдениями. В 2009 г. Ю.Ю. Соколов и соавт. [24] представили успешный опыт выполнения лапароскопической центральной резекции ПЖ у девочки 14 лет с СПО в перешейке ПЖ. В 2015 г. А.Ю. Разумовский и соавт. [26] опубликовали результаты лапароскопической центральной резекции ПЖ у девочки 8 лет с СПО в теле ПЖ. Нами выполнено 4 лапароскопических центральных резекций ПЖ. У одного пациента в ходе оперативного вмешательства выполнена конверсия в лапаротомию в связи с объективными техническими сложностями безопасного формирования панкреатоеюноанастомоза, обусловленными конституциональными и анатомическими особенностями девочки.

Отношение хирургов к использованию лапароскопических технологий в лечении пациентов с опухолевым поражением головки ПЖ остается неоднозначным. Масштаб операции и технические сложности как на этапе резекции, так и на реконструктивном этапе любого вида панкреатодуоденальной резекции затрудняют широкое распространение данных вмешательств лапароскопическим способом. Существуют единичные публикации о выполнении данных вмешательств у детей лапароскопическим доступом. В зарубежной литературе мы нашли лишь два сообщения о проведении лапароскопической панкреатодуоденальной резекции у детей с СПО. В 2014 г. P. Senthilnathan и соавт. [23] представили опыт выполнения лапароскопической пилоросохраняющей панкреатодуоденальной резекции у 12-летней девочки с СПО в головке ПЖ. А в 2018 г. C. Lee и соавт. [22] сообщили о проведении двух панкреатодуоденальных резекций у детей из лапароскопического доступа.

Совсем недавно некоторые авторы продемонстрировали преимущества робот-ассистированных технологий над традиционной лапароскопией в хирургии ПЖ у взрослых пациентов [33, 36, 37]. Авторы отмечают, что роботизированная дистальная резекция ПЖ позволяет снизить частоту конверсий и выделять селезеночные сосуды с меньшим риском их повреждения, что дает большие возможности для сохранения селезенки при доброкачественных и погранично злокачественных опухолях ПЖ [42]. В детской хирурги в 2019 г. R. Lalli и соавт. [43] сообщили о выполнении робот-ассистированной дистальной резекции ПЖ с сохранением селезенки у 17-летнего пациента с СПО в области хвоста железы.

C. Lee и соавт. [22] провели ретроспективное исследование для выявления объективного критерия, позволяющего отобрать пациентов для миниинвазивных операций. Авторы анализировали результаты лечения 66 детей с СПО ПЖ, оперированных за период с 1992 по 2018 г.: 35 пациентов перенесли хирургическое вмешательство открытым доступом, 31 — миниинвазивным доступом, включая 2 робот-ассистированных и 29 лапароскопических операций. Средний размер опухоли в группе миниинвазивных вмешательств был значительно меньше, чем в группе открытых операций (4,3±1,8 см против 7,6±3,5 см; p=0,005). В группе лапароскопических вмешательств выполнено 4 конверсии. Рецидив наблюдался у 3 детей после открытой операции и у 1 ребенка после миниинвазивного вмешательства (p=0,634). Одним из критериев для отбора пациентов к миниинвазивным операциям авторы предложили определение по данным КТ отношения размера опухоли к ширине брюшной полости (абдоминального диаметра) на уровне наибольшего размера опухоли. Если данный показатель меньше 0,3, то, по мнению авторов, оптимально выполнение лапароскопической операции. Кроме того, авторы при выборе доступа рекомендуют учитывать степень компрессии воротной или верхней брыжеечной вены [22].

Несомненно, что выполнение эндовидеохирургических вмешательств на ПЖ целесообразно только в специализированных центрах, имеющих большой поток пациентов с соответствующей патологией, а также необходимое диагностическое, анестезиолого-реанимационное и инструментальное оснащение. В свою очередь, хирурги таких клиник помимо высокой хирургической техники, как традиционной, так и лапароскопической, должны обязательно обладать убедительным опытом широкого спектра традиционных вмешательств на ПЖ. Развитие эндовидеохирургии ПЖ в нашей клинике шло по пути накопления значительного опыта выполнения открытых резекций и эндовидеохирургических вмешательств в смежных областях, а в последние годы показания к эндоскопическим резекциям расширились, эти операции стали в большей степени оправданы.

Возможности выполнения лапароскопических резекций ПЖ у детей подлежат дальнейшему осмыслению, основанному на разумном балансе здравого смысла, возможностей хирурга и анализе причин развития осложнений. Безусловно, в ряде случаев выполнение малоинвазивных вмешательств оправдано в том числе и в детской онкологии, однако риск развития угрожающих жизни осложнений при выполнении панкреатодуоденальной резекции ставит под сомнение показания к эндовидеохирургическим вмешательствам у детей с опухолями, расположен-

ными в головке ПЖ. Анализ результатов эндовидеохирургического лечения детей с СПО ПЖ в области хвоста и тела ПЖ показывает убедительные преимущества технологии — снижение объема интраоперационной кровопотери, уменьшение болевого синдрома, сокращение сроков реабилитации и пребывания пациентов в стационаре после операции, а также риска развития спаечной болезни брюшной полости.

Заключение

Лапароскопические операции у детей при солидной псевдопапиллярной опухоли в области хвоста и тела поджелудочной железы являются выполнимыми при условии наличия в клинике достаточного опыта малоинвазивной и панкреатической хирургии. В руках опытного хирурга лапароскопическая дистальная резекция поджелудочной железы может стать предпочтительным методом лечения детей с солидной псевдопапиллярной опухолью.

Участие авторов:
Концепция и дизайн исследования — А.Б. Рябов, И.В. Поддубный, В.О. Трунов, П.И. Манжос
Сбор и обработка материала — В.О. Трунов, А.В. Хижников, М.Ю. Козлов
Статистическая обработка — В.О. Трунов, А.В. Хижников
Написание текста — В.О. Трунов, А.А. Иманалиева
Редактирование — А.Б. Рябов, И.В. Поддубный, П.И. Манжос

Авторы заявляют об отсутствии конфликта интересов.

Participation of authors:
Concept and design of the study — A.B. Ryabov, I.V. Poddubnyi, V.O. Trunov, P.I. Manzhos
Data collection and processing —V.O. Trunov, A.V. Khizhnikov, M.Yu. Kozlov
Statistical processing of the data — V.O. Trunov, A.V. Khizhnikov
Text writing — V.O. Trunov, A.A. Imanalieva
Editing — A.B. Ryabov, I.V. Poddubnyi, P.I. Manzhos

The authors declare no conflicts of interest.

ЛИТЕРАТУРА/REFERENCES

1. Brillantino C, Rossi E, Pirisi P, Gaglione G, Errico ME, Minelli R, Menna BF, Zeccolini R, Zeccolini M. Pseudopapillary solid tumour of the pancreas in paediatric age: description of a case report and review of the literature [published online ahead of print, 2021 Apr 24]. *J Ultrasound*. 2021;10.1007/s40477-021-00587-7. https://doi.org/10.1007/s40477-021-00587-7
2. Vassos N, Agaimy A, Klein P, Hohenberger W, Croner RS. Solid-pseudopapillary neoplasm (SPN) of the pancreas: case series and literature review on an enigmatic entity. *Int J Clin Exp Pathol*. 2013;6(6):1051-1059. Published 2013 May 15.
3. Bender AM, Thompson ED, Hackam DJ, Cameron JL, Rhee DS. Solid pseudopapillary neoplasm of the pancreas in a young pediatric patient: A case report and systematic review of the literature. *Pancreas*. 2018;47(10):1364-1368. https://doi.org/10.1097/MPA.0000000000001183
4. Hu S, Lin X, Song Q, Chen K. Solid pseudopapillary tumour of the pancreas in children: clinical and computed tomography manifestation. *Radio Med*. 2012;117(7):1242-1249. https://doi.org/10.1007/s11547-012-0854-2
5. Butte JM, Brennan MF, Gönen M, Tang LH, D'Angelica MI, Fong Y, Dematteo RP, Jarnagin WR, Allen PJ. Solid pseudopapillary tumors of the pancreas. Clinical features, surgical outcomes, and long-term survival in 45 consecutive patients from a single center. *J Gastrointest Surg*. 2011;15(2):350-357. https://doi.org/10.1007/s11605-010-1337-1
6. Crocoli A, Grimaldi C, Virgone C, De Pasquale MD, Cecchetto G, Cesaro S, Bisogno G, Cecinati V, Narciso A, Alberti D, Ferrari A, Dall'Igna P, Spada M, Inserra A. Outcome after surgery for solid pseudopapillary pancreatic tumors in children: Report from the TREP project-Italian Rare Tumors Study Group. *Pediatr Blood Cancer*. 2019;66(3):e27519. https://doi.org/10.1002/pbc.27519
7. Papavramidis T, Papavramidis S. Solid pseudopapillary tumors of the pancreas: review of 718 patients reported in English literature. *J Am Coll Surg*. 2005;200(06):965-972. https://doi.org/10.1016/j.jamcollsurg.2005.02.011
8. Sacco Casamassima MG, Gause CD, Goldstein SD, Abdullah F, Meoded A, Lukish JR, Wolfgang CL, Cameron J, Hackam DJ, Hruban RH, Colombani PM. Pancreatic surgery for tumors in children and adolescents. *Pediatr Surg Int*. 2016;32(8):779-788. https://doi.org/10.1007/s00383-016-3925-y
9. Rojas Y, Warneke CL, Dhamne CA, Tsao K, Nuchtern JG, Lally KP, Vasudevan SA, Hayes-Jordan AA, Cass DL, Herzog CE, Hicks MJ, Kim ES, Austin MT. Primary malignant pancreatic neoplasms in children and adolescents: a 20 year experience. *J Pediatr Surg*. 2012;47(12):2199-2204. https://doi.org/10.1016/j.jpedsurg.2012.09.005
10. Carricaburu E, Enezian G, Bonnard A, Berrebi D, Belarbi N, Huot O, Aigrain Y, de Lagausie P. Laparoscopic distal pancreatectomy for Frantz's tumor in a child. *Surg Endosc*. 2003;17(12):2028-2031. https://doi.org/10.1007/s00464-003-4222-0
11. Petrosyan M, Franklin AL, Jackson HT, McGue S, Reyes CA, Kane TD. Solid pancreatic pseudopapillary tumor managed laparoscopically in adolescents: a case series and review of the literature. *J Laparoendosc Adv Surg Tech A*. 2014;24(6):440-444. https://doi.org/10.1089/lap.2013.0511
12. Cavallini A, Butturini G, Daskalaki D, Salvia R, Melotti G, Piccoli M, Bassi C, Pederzoli P. Laparoscopic pancreatectomy for solid pseudo-papillary tumors of the pancreas is a suitable technique; our experience with long-term follow-up and review of the literature [published correction appears in Ann Surg Oncol. 2011 Dec;18 Suppl 3:S324. Alvise, Cavallini [corrected to Cavallini, Alvise]; Giovanni, Butturini [corrected to Butturini, Giovanni]; Despoina, Daskalaki [corrected to Daskalaki, Despoina]; Roberto, Salvia [corrected to Salvia, Roberto]; Gianluigi, Melotti [corrected to Melotti, Gi]. *Ann Surg Oncol*. 2011;18(2):352-357. https://doi.org/10.1245/s10434-010-1332-5

13. Speer AL, Barthel ER, Patel MM, Grikscheit TC. Solid pseudopapillary tumor of the pancreas: a single-institution 20-year series of pediatric patients. *J Pediatr Surg*. 2012;47(6):1217-1222. https://doi.org/10.1016/j.jpedsurg.2012.03.026

14. Uchida H, Goto C, Kishimoto H, Kawashima H, Sato K, Yoshida M, Takazawa S. Laparoscopic spleen-preserving distal pancreatectomy for solid pseudopapillary tumor with conservation of splenic vessels in a child. *J Pediatr Surg*. 2010;45(7):1525-1529. https://doi.org/10.1016/j.jpedsurg.2010.03.013

15. Marchegiani G, Crippa S, Malleo G, Partelli S, Capelli P, Pederzoli P, Falconi M. Surgical treatment of pancreatic tumors in childhood and adolescence: uncommon neoplasms with favorable outcome. *Pancreatology*. 2011;11(4):383-389. https://doi.org/10.1159/000330212

16. Namgoong JM, Kim DY, Kim SC, Kim SC, Hwang JH, Song KB. Laparoscopic distal pancreatectomy to treat solid pseudopapillary tumors in children: transition from open to laparoscopic approaches in suitable cases. *Pediatr Surg Int*. 2014;30(3):259-266. https://doi.org/10.1007/s00383-014-3471-4

17. Mukherjee K, Morrow SE, Yang EY. Laparoscopic distal pancreatectomy in children: four cases and review of the literature. *J Laparoendosc Adv Surg Tech A*. 2010;20(4):373-377. https://doi.org/10.1089/lap.2009.0247

18. Sokolov YY, Stonogin SV, Donskoy DV, Povarnin OY, Vilesov AV. Laparoscopic pancreatic resections for solid pseudopapillary tumor in children. *Eur J Pediatr Surg*. 2009;19(6):399-401. https://doi.org/10.1055/s-0029-1237356

19. Esposito C, De Lagausie P, Escolino M, Saxena A, Holcomb GW 3rd, Settimi A, Becmeur F, van der Zee D. Laparoscopic Resection of Pancreatic Tumors in Children: Results of a Multicentric Survey. *J Laparoendosc Adv Surg Tech A*. 2017;27(5):533-538. https://doi.org/10.1089/lap.2016.0630

20. Kovler ML, Beckman RM, Goldstein SD, Stewart D. Laparoscopic Spleen-Preserving Distal Pancreatectomy for Solid Pseudopapillary Neoplasm in Adolescents. *J Laparoendosc Adv Surg Tech A*. 2019;29(10):1372-1377. https://doi.org/10.1089/lap.2019.0201

21. ElHaddad A, Gasparella P, Castellani C, Singer G, Sorantin E, Zach K, Till H. Laparoscopic Distal Pancreatectomy of a Solid Pseudopapillary Tumor (SPT) Achieves Long-Term Oncologic Safety and Multiorgan Preservation. *Eur J Pediatr Surg Rep*. 2019;7(1):58-62. https://doi.org/10.1055/s-0039-1693999

22. Lee CW, Namgoong JM, Kim DY, Kim SC, Lee SY, Cho Y, Kwon H. Perioperative Outcomes and Surgical Indications of Minimally Invasive Pancreatectomy for Solid Pseudopapillary Tumor in Pediatric Patients. *Adv Pediatr Surg*. 2018;24(2):76-85. https://doi.org/10.13029/aps.2018.24.2.76

23. Senthilnathan P, Patel N, Nalankilli VP, Palanivelu C, Parthasarthi R, Praveenraj P. Laparoscopic pylorus preserving pancreaticoduodenectomy in paediatric age for solid pseudopapillary neoplasm of head of the pancreas — case report. *Pancreatology*. 2014;14(6):550-552. https://doi.org/10.1016/j.pan.2014.06.005

24. Соколов Ю., Стоногин С., Поварнин О., Алейникова В., Тимохович Е., Леонидов А., Катасанова Л., Лаврова Т. Лапароскопическая резекция поджелудочной железы у детей с солидной псевдопапиллярной опухолью. *Педиатрическая фармакология*. 2009;6(4):128-130.
Sokolov Yu, Stonogin S, Povarnin O, Aleinikova V, Timokhovich E, Leonidov A, Katasanova L, Lavrova T. Laparoscopic pancreas resection in children with solid pseudopapillary tumor. *Pediatr Pharmacol*. 2009;6(4):128-130. (In Russ.).

25. Рыбакова Д.В., Керимов П.А., Казанцев А.П. Солидная псевдопапиллярная опухоль поджелудочной железы у детей: 10-летний опыт. *Детская хирургия*. 2019;23(1):9-13.
Rybakova DV, Kerimov PA, Kazantsev AP. Solid pseudopapillary tumor of the pancreas in children: 10 years of experience. *Detskaya khirurgya (Pediatric Surgery, Russian journal)* 2019; 3(1):9-13. (In Russ.). https://doi.org/10.18821/1560-9510-2019-23-1-9-13

26. Разумовский А.Ю., Алхасов М.Б., Митупов З.Б., Афуков И.И., Демахин А.А., Нагорная Ю.В. Демонстрация: «Лапароскопическое удаление солидной псевдопапиллярной опухоли поджелудочной железы». *Российский вестник детской хирургии, анестезиологии и реаниматологии*. 2015;5(2):111-114.
Razumovskij AYu, Alhasov MB, Mitupov ZB, Afukov II, Demahin AA, Nagornaja JuV. Demonstration: «Laparoscopic removal of a solid pseu-dopapillary tumor of the pancreas». *Rossijskij vestnik detskoj khirurgii, anesteziologii i reanimatologii*. 2015;5(2):111-114. (In Russ.).

27. Кулевич Б.О., Разумовский А.Ю., Холостова В.В., Митупов З.Б., Хавкин А.И., Задвернюк А.С., Чумакова Г.Ю., Гордеева Е.А. Опыт хирургического лечения заболеваний поджелудочной железы у детей. *Экспериментальная и клиническая гастроэнтерология*. 2021;185(1):142-149.
Kulevich BO, Razumovsky AYu, Kholostova VV, Mitupov ZB, Khavkin AI, Zadvernyuk AS, Chumakova GYu, Gordeeva EA. Experience in surgical treatment of diseases of the pancreas in children. *Experimentalnaya i klinicheskaya gastroenterologiay*. 2021;185(1):142-149. (In Russ.). https://doi.org/10.31146/1682-8658-ecg-185-1-142-149

28. van den Akker M, Angelini P, Taylor G, Chami R, Gerstle JT, Gupta A. Malignant pancreatic tumors in children: a single-institution series. *J Pediatr Surg*. 2012;47(4):681-687. https://doi.org/10.1016/j.jpedsurg.2011.11.046

29. Shorter NA, Glick RD, Klimstra DS, Brennan MF, Laquaglia MP. Malignant pancreatic tumors in childhood and adolescence: The Memorial Sloan-Kettering experience, 1967 to present. *J Pediatr Surg*. 2002;37(6):887-892. https://doi.org/10.1053/jpsu.2002.32897

30. Cho YJ, Namgoong JM, Kim DY, Kim SC, Kwon HH. Suggested Indications for Enucleation of Solid Pseudopapillary Neoplasms in Pediatric Patients. *Front Pediatr*. 2019;7:125. Published 2019 Apr 3. https://doi.org/10.3389/fped.2019.00125

31. Yu PF, Hu ZH, Wang XB, Guo JM, Cheng XD, Zhang YL, Xu Q. Solid pseudopapillary tumor of the pancreas: a review of 553 cases in Chinese literature. *World J Gastroenterol*. 2010;16(10):1209-1214. https://doi.org/10.3748/wjg.v16.i10.1209

32. Senthilnathan P, Dhaker KC, Kaje V, Naidu SB, Sarvani M, Sabnis SC, Srivatsan Gurumurthy S, Nalakilli VP, Anand Vijay N, Rajapandian S, Praveen Raj P, Parthasarathi R, Palanivelu C. Laparoscopic management of solid pseudo papillary neoplasm of pancreas in tertiary care center from south India. *Pancreatology*. 2017;17(6):927-930. https://doi.org/10.1016/j.pan.2017.09.003

33. Lee SY, Allen PJ, Sadot E, D'Angelica MI, DeMatteo RP, Fong Y, Jarnagin WR, Kingham TP. Distal pancreatectomy: a single institution's experience in open, laparoscopic, and robotic approaches. *J Am Coll Surg*. 2015;220(1):18-27. https://doi.org/10.1016/j.jamcollsurg.2014.10.004

34. Iacobone M, Citton M, Nitti D. Laparoscopic distal pancreatectomy: up-to-date and literature review. *World J Gastroenterol*. 2012;18(38):5329-5337. https://doi.org/10.3748/wjg.v18.i38.5329

35. Yoon YS, Lee KH, Han HS, Cho JY, Jang JY, Kim SW, Lee WJ, Kang CM, Park SJ, Han SS, Ahn YJ, Yu HC, Choi IS. Effects of laparoscopic versus open surgery on splenic vessel patency after spleen and splenic vessel-preserving distal pancreatectomy: a retrospective multicenter study. *Surg Endosc*. 2015;29(3):583-588. https://doi.org/10.1007/s00464-014-3701-9

36. Chen S, Zhan Q, Chen JZ, Jin JB, Deng XX, Chen H, Shen BY, Peng CH, Li HW. Robotic approach improves spleen-preserving rate and shortens postoperative hospital stay of laparoscopic distal pancreatectomy: a matched cohort study. *Surg Endosc*. 2015;29(12):3507-3518. https://doi.org/10.1007/s00464-015-4101-5

37. Daouadi M, Zureikat AH, Zenati MS, Choudry H, Tsung A, Bartlett DL, Hughes SJ, Lee KK, Moser AJ, Zeh HJ. Robot-assisted minimally invasive distal pancreatectomy is superior to the laparoscopic technique. *Ann Surg*. 2013;257(1):128-132. https://doi.org/10.1097/SLA.0b013e31825fff08

38. Shoup M, Brennan MF, McWhite K, Leung DH, Klimstra D, Conlon KC. The value of splenic preservation with distal pancreatectomy. *Arch Surg*. 2002;137(2):164-168. https://doi.org/10.1001/archsurg.137.2.164

39. Postlewait LM, Kooby DA. Laparoscopic distal pancreatectomy for adenocarcinoma: safe and reasonable? *J Gastrointest Oncol*. 2015;6(4):406-417. https://doi.org/10.3978/j.issn.2078-6891.2015.034

40. Baca I, Bokan I. Laparoskopische Pankreassegmentresektion bei Pankreaszystadenom [Laparoscopic segmental pancreas resection and pancreatic cystadenoma]. *Chirurg*. 2003;74(10):961-965. https://doi.org/10.1007/s00104-003-0690-y

41. Zhang RC, Zhang B, Mou YP, Xu XW, Zhou YC, Huang CJ, Zhou JY, Jin WW, Lu C. Comparison of clinical outcomes and quality of life between laparoscopic and open central pancreatectomy with pancreaticojejunostomy. *Surg Endosc*. 2017;31(11):4756-4763. https://doi.org/10.1007/s00464-017-5552-7

42. Liu R, Liu Q, Zhao ZM, Tan XL, Gao YX, Zhao GD. Robotic versus laparoscopic distal pancreatectomy: A propensity score-matched study. *J Surg Oncol*. 2017;116(4):461-469. https://doi.org/10.1002/jso.24676

43. Lalli R, Merritt N, Schlachta CM, Bütter A. Robotic-assisted, spleen-preserving distal pancreatectomy for a solid pseudopapillary tumour in a pediatric patient: a case report and review of the literature. *J Robot Surg*. 2019;13(2):325-329. https://doi.org/10.1007/s11701-018-0835-0

Поступила 20.12.2021
Received 20.12.2021
Принята к печати 15.02.2022
Accepted 15.02.2022

К статье *А.Б. Рябова и соавт.* «Лапароскопические операции при солидных псевдопапиллярных опухолях поджелудочной железы у детей»

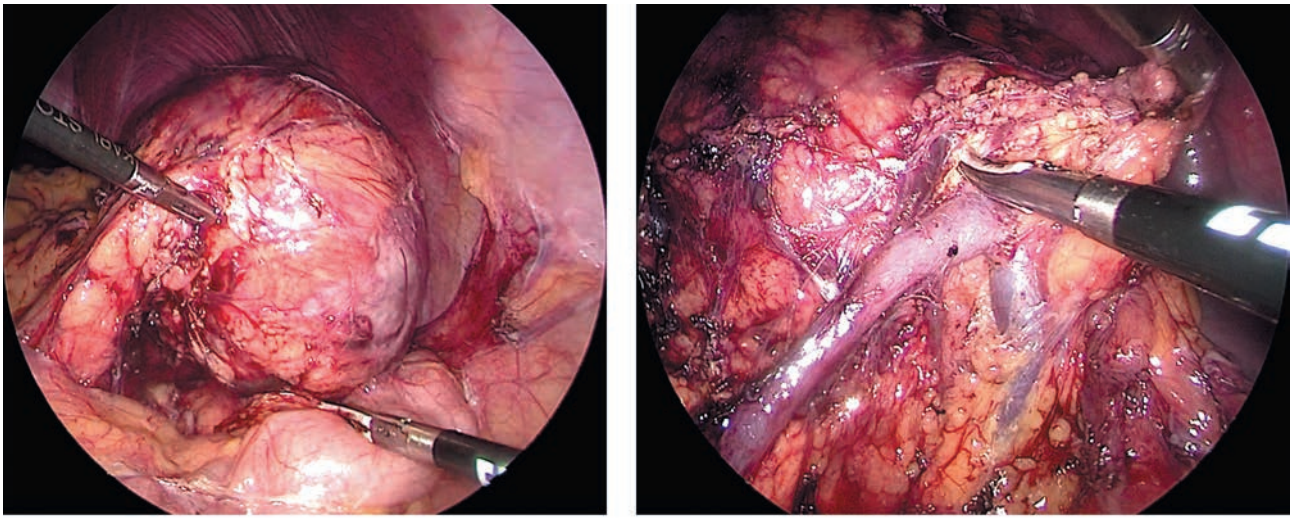

а/a б/b

***Рис. 2.* Лапароскопическая дистальная резекция поджелудочной железы.**
а — общий вид опухоли хвоста поджелудочной железы; б — этап мобилизации дистальных отделов поджелудочной железы от селезеночных сосудов.

***Fig. 2.* Laparoscopic distal pancreatectomy.**
a — tumor of the tail of pancreas; b — the stage of mobilization of the distal pancreas from the splenic vessels.

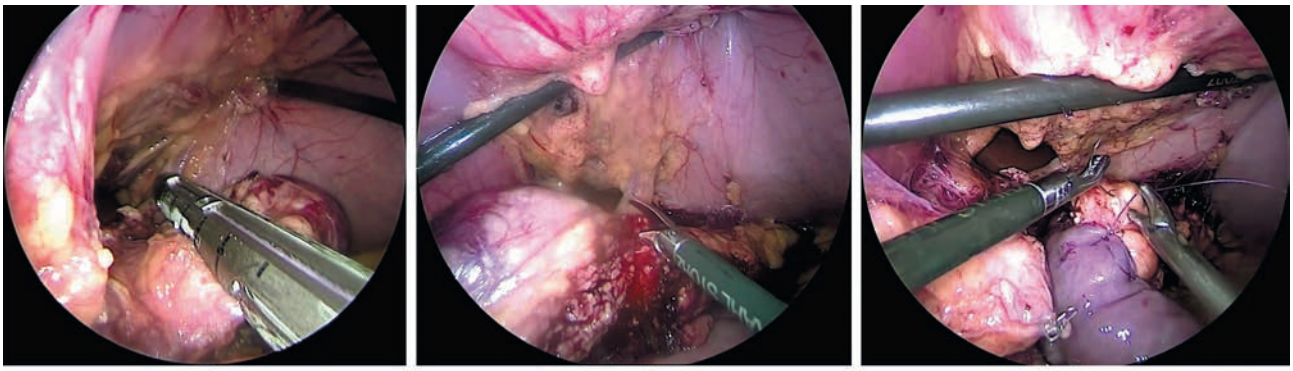

а/a б/b в/c

***Рис. 3.* Лапароскопическая центральная резекция поджелудочной железы.**
а — пересечение поджелудочной железы с помощью сшивающего аппарата; б — пересечение дистального отдела поджелудочной железы на границе с опухолью; в — формирование панкреатоеюноанастомоза.

***Fig. 3.* Laparoscopic central pancreatectomy.**
a — transection of the pancreas using a stapler; b — transection of the distal pancreas at the border with the tumor; c — formation of a pancreatojejunoanastomosis.