Эндоскопическая хирургия
2021, т. 27, №3, с. 39-44
https://doi.org/10.17116/endoskop20212703139

Endoscopic Surgery =
Endoskopicheskaya khirurgiya 2021, vol. 27, no 3, pp. 39-44
https://doi.org/10.17116/endoskop20212703139

Одномоментная видеоторакоскопическая коррекция посттравматической диафрагмальной грыжи и гигантской буллы легкого

© Е.Б. ТОПОЛЬНИЦКИЙ[1, 2], Н.А. ШЕФЕР[2], Д.В. КАПИТАНОВА[1], Р.А. МИХЕД[1]

[1]ФГБОУ ВО «Сибирский государственный медицинский университет» Минздрава России, Томск, Россия;
[2]ОГАУЗ «Томская областная клиническая больница», Томск, Россия

Резюме

Диагностика повреждений диафрагмы сложна вследствие отсутствия специфической симптоматики и клинической настороженности к выявлению этой патологии, особенно когда факт ее повреждения не зафиксирован в остром периоде травмы. Современная концепция лечения предполагает только хирургическое вмешательство при посттравматической диафрагмальной грыже, а оперативный доступ и выбор оптимального объема вмешательства предусматривает индивидуальный подход. Представлена одномоментная видеоторакоскопическая коррекция хронической посттравматической левосторонней диафрагмальной грыжи и гигантской буллы левого легкого у мужчины 56 лет спустя 30 лет после колоторезаного ранения груди и живота, торакотомии слева и лапаротомии. В этиопатогенезе этой редкой посттравматической истинной диафрагмальной грыжи лежит касательное ранение грудобрюшной преграды с повреждением только плеврального листка и мышечного слоя диафрагмы, где оставшаяся неповрежденной диафрагмальная брюшина постепенно растягивается и образует грыжевой мешок. Представленное клиническое наблюдение свидетельствует о сложностях диагностики повреждений диафрагмы при сочетанной травме. При наличии показаний видеоторакоскопические операции позволяют эффективно устранить диафрагмальную грыжу и в случае необходимости одномоментно выполнить хирургическое вмешательство на смежном органе.

Ключевые слова: *видеоторакоскопия, симультанные операции, диафрагмальная грыжа, булла легкого, эндоскопическая буллэктомия.*

ИНФОРМАЦИЯ ОБ АВТОРАХ:
Топольницкий Е.Б. — https://orcid.org/0000-0002-5674-0177
Шефер Н.А. — https://orcid.org/0000-0002-0011-8370
Капитанова Д.В. — https://orcid.org/0000-0001-9588-1637
Михед Р.А. — https://orcid.org/0000-0001-5915-6323
Автор, ответственный за переписку: Топольницкий Е.Б. — e-mail: e_topolnitskiy@mail.ru

КАК ЦИТИРОВАТЬ:
Топольницкий Е.Б., Шефер Н.А., Капитанова Д.В., Михед Р.А. Одномоментная видеоторакоскопическая коррекция посттравматической диафрагмальной грыжи и гигантской буллы легкого. *Эндоскопическая хирургия*. 2021;27(3):39–44. https://doi.org/10.17116/endoskop20212703139

Simultaneous thoracoscopic correction of the posttraumatic diaphragmatic hernia and giant bulla lung

© E.B. TOPOLNITSKIY[1, 2], N.A. SHEFER[2], D.V. KAPITANOVA[1], R.A. MIKHED[1]

[1]Siberian State Medical University, Tomsk, Russia;
[2]Regional Clinical Hospital, Tomsk, Russia

Abstract

Diagnosis of diaphragm injuries is difficult due to the absence of specific symptoms and clinical vigilance to identify this pathology especially when the fact of its damage was not recorded in the acute period of injury. The modern treatment concept assumes only surgical treatment of post-traumatic diaphragmatic hernia and the operative access and the choice of the optimal volume of intervention provides an individual approach. A single-stage videothoracoscopic correction of chronic post-traumatic left-sided diaphragmatic hernia and giant bulla of the left lung is presented. A diaphragmatic hernia was detected in a 56 years old man 30 years after a stab wound to the chest and abdomen, left thoracotomy and laparotomy. In the etiopathogenesis of this rare post-traumatic true diaphragmatic hernia lays the tangential injury to the abdominal obstruction with damage only of the pleural leaf and the muscular layer of the diaphragm where the remaining intact diaphragmatic peritoneum gradually stretches and forms a hernial sac. The presented clinical observation indicates the difficulties of diagnosing diaphragm injuries in concomitant injury. If indicated the videothoracoscopic operations can effectively eliminate a diaphragmatic hernia and, if necessary, simultaneously perform surgical intervention on an adjacent organ.

Keywords: *videothoracoscopy, simultaneous operations, diaphragmatic hernia, bulla lung, endoscopic bullectomy.*

INFORMATION ABOUT THE AUTHORS:
Topolnitskiy E.B. — https://orcid.org/0000-0002-5674-0177
Shefer N.A. — https://orcid.org/0000-0002-0011-8370
Kapitanova D.V. — https://orcid.org/0000-0001-9588-1637
Mikhed R.A. — https://orcid.org/0000-0001-5915-6323
Corresponding author: Topolnitskiy E.B. — e-mail: e_topolnitskiy@mail.ru

TO CITE THIS ARTICLE:
Topolnitskiy EB, Shefer NA, Kapitanova DV, Mikhed RA. Simultaneous thoracoscopic correction of the posttraumatic diaphragmatic hernia and giant bulla lung. *Endoscopic Surgery = Endoskopicheskaya khirurgiya*. 2021;27(3):39–44. (In Russ.). https://doi.org/10.17116/endoskop20212703139

Введение

Диафрагмальные грыжи представляют собой сложную группу заболеваний и являются наиболее распространенной неопухолевой патологией грудобрюшной преграды, причем различные виды грыж могут различаться как по этиопатогенезу, клиническим проявлениям, так и по выбору тактики лечения. Особый интерес представляют нарушения целостности диафрагмы травматического происхождения с развитием диафрагмальной грыжи, частота которых составляет до 2—3%, что указывает на редкость патологии [1—5]. В большинстве случаев они не имеют грыжевого мешка, в связи с чем являются ложными. Истинные посттравматические диафрагмальные грыжи встречаются крайне редко, частота их возникновения составляет не более 1% среди данного варианта грыж. В этиопатогенезе этой нозологии лежит касательное ранение грудобрюшной преграды с повреждением только плеврального листка и мышечного слоя диафрагмы, где оставшаяся неповрежденной диафрагмальная брюшина постепенно растягивается и образует грыжевой мешок [1, 3, 4].

Диагностика повреждений диафрагмы сложна из-за отсутствия специфической симптоматики и клинической настороженности к выявлению этой патологии, особенно когда факт повреждения грудобрюшной преграды не зафиксирован в остром периоде травмы. В этих случаях установить нарушение целостности диафрагмы удается только в отдаленном периоде и нередко при возникновении угрожающих жизни осложнений и патологических изменений в эвентрированных органах [2, 3, 6, 7].

В настоящее время концепция лечения при посттравматической диафрагмальной грыже предполагает только хирургическое вмешательство, а оперативный доступ и выбор оптимального объема вмешательства предусматривает индивидуальный подход [1—4]. Несмотря на то что малоинвазивные эндовидеохирургические оперативные вмешательства широко внедрены в современной хирургии, раздел по устранению этого вида грыж является исключением. Поэтому не случайно реконструктивные операции на диафрагме относятся к высшей категории сложности. Данные литературы о применении видеохирургических технологий при коррекции посттравматических диафрагмальный грыж немногочисленны [1, 6, 7].

Несколько оптимистичней обстоят дела в диагностике и лечении буллезной болезни легких. Достаточно высокая частота выявления булл у лиц трудоспособного возраста и современные возможности лучевой визуализации позволили стандартизировать тактику и применение малоинвазивных подходов в их лечении [8, 9]. Однако в случае прогрессирования заболевания и развития осложнений, а также несвоевременной коррекции буллезно-измененные участки легочной ткани могут достигать больших и даже гигантских размеров с замещением более трети гемиторакса и компрессией окружающей легочной ткани. В хирургии буллезной болезни легких, в том числе осложненной, видеоторакоскопическая или видеоассистированная технология стала «золотым стандартом» вследствие неоспоримых преимуществ, таких как уменьшение послеоперационного болевого синдрома, снижение числа интра- и послеоперационных осложнений, сокращение сроков лечения и лучший косметический эффект [8—10].

Каждое из представленных заболеваний способно значительно влиять на качество жизни и состояние пациента, а при сочетании этих патологий у одного пациента может потребоваться поиск нестандартных решений, в том числе одномоментное устранение через единый трансторакальный доступ.

Симультанные лапароскопические вмешательства по поводу разных нозологий в плановой абдоминальной хирургии получают все больший приоритет [11, 12], чего нельзя отметить в отношении хирургического лечения патологии органов грудной клетки с использованием малоинвазивных эндохирургических технологий. Имеются единичные сообщения о проведенных видеоторакоскопических операциях по одномоментной коррекции разных хирургических заболеваний органов грудной клетки [13]. В связи с этим считаем целесообразным представить медицинской общественности наш клинический случай симультанного видеоторакоскопического вмешательства на органах грудной полости.

Клиническое наблюдение. Мужчина *О.*, 56 лет, госпитализирован 17.02.20 в хирургическое торакальное отделение Томской ОКБ с жалобами на дискомфорт в левой половине грудной клетки, одышку при физической нагрузке. Из анамнеза: в 1990 г. находился на лечении в хирургическом отделении Центральной районной больницы по поводу сочетанных колото-резаных ранений груди и живота с повреждением печени и легкого. В экстренном порядке был прооперирован в объеме левосторонней торакотомии, лапаротомии, ушивания ран печени и легкого. К сожалению, документация с подробным описанием операции и выписка из истории болезни не представлены. На протяжении 20 лет с момента травмы пациент активных жалоб не предъявлял, вел активный образ жизни, занимался охотой и рыбалкой. С 2010 г. стал периодически отмечать дискомфорт в левой половине грудной клетки после физических нагрузок. С этой жалобой он обращался в лечебное учреждение по месту жительства, что расценили как проявление остеохондроза. Неоднократно выполнялось рентгенологическое исследование органов грудной клетки, при котором отмечали нечеткость контуров левого купола диафрагмы и облитерацию переднего плеврального синуса. На протяжении последнего года дискомфорт в грудной клетке стал беспокоить чаще, присоединились периодические приступы ноющей боли в проекции левой реберной дуги и одышка при физической нагрузке. В анамнезе выявлен эпизод, когда после поднятия тяжести внезапно появилась острая боль в левой половине грудной клетки, иррадиирующая в левую надключичную область, которая постепенно самостоятельно купировалась. При спиральной компьютерной томографии органов грудной и брюшной полости 24.12.19 выявлены уменьшение объема левого легкого, расположение левого купола диафрагмы выше обычного и нарушение целостности грудобрюшной преграды в центральной ее части с дефектом диаметром 24 мм **(рис. 1, а)**. Определялся грыжевой мешок, пролабирующий в плевральную полость через дефект диафрагмы, с нарушением его целостности апикально. В плевральной полости находилась прядь большого сальника размером 97×138×62 мм, которая вызывала компрессию прилежащих отделов левого легкого. В проекции верхней доли левого легкого определялась гигантская многокамерная тонкостенная булла, занимающая $^{1}/_{3}$ оставшейся плевральной полости **(рис. 1, б)**, выявлены кардиодиафрагмальная липома и консолидированный перелом бокового отрезка IV ребра слева.

При осмотре общее состояние пациента удовлетворительное, нормостенический тип телосложения. Рост 182 см. Масса тела 78 кг. На левой половине грудной клетки определялись линейные рубцы в проекции пятого межреберья после торакотомии до 12 см длиной и в шестом межреберье по задней подмышечной

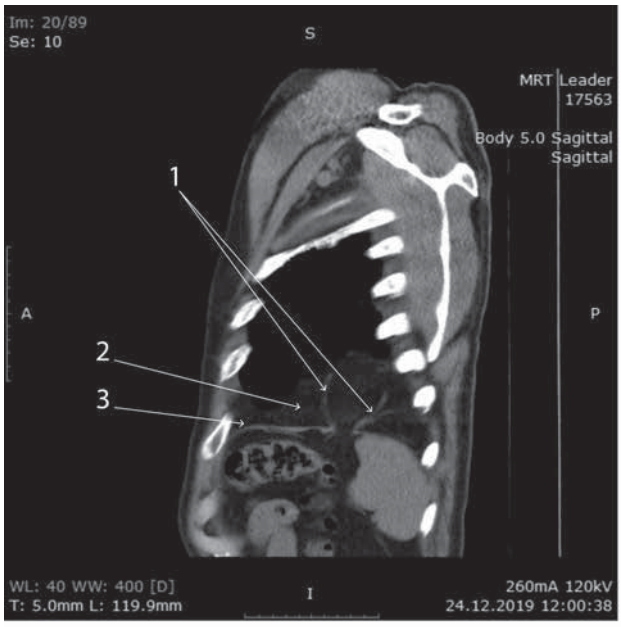

а/a



б/b

Рис. 1. **Спиральная компьютерная томография органов грудной клетки.**
а — левосторонняя хроническая диафрагмальная грыжа (1), большой сальник (2) и левый купол диафрагмы (3); б — гигантская многокамерная булла левого легкого.

Fig. 1. **Spiral computed tomography of the chest organs.**
a — left-sided chronic diaphragmatic hernia (1), greater omentum (2) and left dome of the diaphragm (3); b — left lung giant multi-chamber bull.



Рис. 3. **Удаленный фрагмент легкого с гигантской буллой.**

Fig. 3. **Macroscopic specimen. A removed fragment of a lung with a giant bulla.**

до 2 см длиной (область ранения). Подобные рубцы были на передней брюшной стенке после срединной лапаротомии и правом подреберье до 3 см длиной. При аускультации дыхание жесткое, слева в нижних отделах ослабленное, единичные сухие хрипы. Тоны сердца ясные, ритмичные. При спирографии выявлено снижение жизненной емкости легких (ЖЕЛ), рестриктивные изменения 1-й степени.

По результатам комплексного обследования установлен диагноз: хроническая посттравматическая левосторонняя диафрагмальная грыжа с транспозицией пряди большого сальника в левую плевральную полость, компрессией нижней доли левого легкого. Лапаротомия, торакотомия, устранение повреждений от 1990 г. Гигантская булла верхней доли левого легкого. Осложнение: вентиляционные нарушения по рестриктивному типу 1-й степени.

Несмотря на ранее проведенную левостороннюю торакотомию, были выставлены показания к симультанному двухпортовому видеоторакоскопическому вмешательству левосторонним доступом. Под комбинированной анестезией 19.02.20 в условиях раздельной искусственной вентиляции легких в шестом межреберье по средней подмышечной линии в положении на боку установлен 10-миллиметровый порт, заведена видеокамера. Под видеоконтролем в седьмом межреберье по передней подмышечной линии осуществлен доступ 25 мм. В плевральной полости обнаружены серозный выпот до 50 мл, парамедиастинальные и паракостальные спайки, в нижних отделах грудной полости жизнеспособная прядь большого сальника, фиксированная в дефекте левого купола диафрагмы **(рис. 2 на цв. вклейке)**. В проекции S3 верхней доли левого легкого гигантская многокамерная булла **(см. рис. 2, а, на цв. вклейке)** расположена экстрапаренхиматозно и связана с легким посредством ножки. При помощи ультразвукового диссектора выполнена мобилизация легкого и пряди большого сальника до грыжевых ворот. Установлено, что через дефект диафрагмы пролабирует диафрагмальная брюшина в виде грыжевого мешка, а через дефект в грыжевом мешке эвентрирует в плевральную полость большой сальник **(см. рис. 2, б, на цв. вклейке)**. При помощи сшивающего эндоскопического аппарата с использованием кассет синего цвета выполнена атипичная резекция верхней доли легкого с буллой. Буллезно-измененный фрагмент легкого удален **(рис. 3)**. Внутриплевральная часть большого сальника иссечена и извлечена из плевральной полости. Визуализирован дефект в левом куполе диафрагмы длиной до 3 см **(см. рис. 2, в, на цв. вклейке)**, через который просматривались брюшная полость, селезенка, желудок и сальник. При трансдиафрагмальной ревизии левого поддиафрагмального пространства повреждений внутренних органов не обнаружено. Дефект диафрагмы ушит узловыми швами нерассасывающейся атравматичной нитью **(см. рис. 2, г, на цв. вклейке)**. Дренирование плевральной полости в шестом межреберье по средней подмышечной линии силиконовой трубкой. Продолжительность операции составила 100 мин, общая кровопотеря — 20 мл.

Пациент экстубирован на операционном столе и переведен в профильное отделение. Послеоперационный период протекал без осложнений. Плевральный дренаж удален на 2-е сутки после операции. Выписан из стационара на 6-е сутки после операции. При контрольном обследовании через 6 мес боли в левой половине грудной клетки и одышки не отмечал, признаков рецидива заболевания не выявлено, пациент вернулся к стандартным физическим нагрузкам. По результатам контрольной спирографии, показатели функции внешнего дыхания были в пределах нормы.

Обсуждение

Представленный клинический случай показывает коварство торакоабдоминальных колото-резаных ранений. Диагностика и устранение повреждения левого купола диафрагмы и его последствий произошли спустя 30 лет после колото-резаного ранения. Подобная клиническая ситуация описана в литературных источниках. В большинстве случаев хроническая посттравматическая диафрагмальная грыжа проявляется в первые три-четыре года с момента травмы [1, 4]. В то же время описаны случаи ее проявления спустя многие годы после травмы [4, 14, 15]. В.А. Черкасов и соавт. [3] проанализировали 17 случаев этого вида грыж и установили, что период с момента травмы до постановки диагноза, так называемый период

формирования хронической диафрагмальной грыжи, варьировал от 1 мес до 47 лет. В литературе приводится казуистический случай диагностики диафрагмальной грыжи спустя 50 лет после получения травмы [15].

В нашем клиническом наблюдении с учетом данных спиральной компьютерной томографии до операции и интраоперационной картины предполагаем, что в момент травмы было касательное (несквозное) повреждение левого купола диафрагмы с последующим на протяжении многих лет развитием посттравматической истинной диафрагмальной грыжи. В определенный момент целостность грыжевого мешка была нарушена и фрагмент большого сальника переместился в плевральную полость в результате разницы внутриплеврального и внутрибрюшного давления. Факт невыявленного при торакотомии повреждения диафрагмы не вызывает сомнения. Однако этому есть логическое объяснение: с учетом вертикального размера грудной клетки больного ростом 182 см при переднебоковой торакотомии в пятом и, возможно, в четвертом межреберье при ревизии отчетливо визуализировать диафрагму было затруднительно. В этих случаях, как вариант, проводится пальпаторный осмотр. Следует отметить, что касательное колото-резаное ранение грудобрюшной преграды длиной до 24 мм в отсутствие продолжающегося кровотечения пальпаторно может быть не обнаружено. В этом случае выявить такое повреждение диафрагмы при осмотре из брюшной полости также не представляется возможным.

Особое место в диагностике нарушения целостности диафрагмы занимают видеоторакоскопия и лапароскопия, обладающие почти 100% чувствительностью и специфичностью [2, 4]. Кроме того, диагностическая операция может перейти в лечебную при восстановлении целостности грудобрюшной преграды и устранении повреждений внутренних органов. Однако не всегда есть техническая возможность ее выполнения в экстренной хирургии — показанием служат только случаи стабильного состояния пострадавшего.

Выбранный нами двухпортовый видеоторакоскопический вариант оперативного вмешательства позволил малотравматично выполнить одномоментную коррекцию двух патологий, что способствовало ранней медицинской и социальной реабилитации больного. Возможный спаечный процесс в плевральной полости вплоть до ее заращения в настоящее время не является противопоказанием к проведению подобных операций. Достаточный уровень манипуляционных навыков при овладении видеоэндоскопическими технологиями, использование видеосистем высокого разрешения и специальных инструментов для видеоассистированной хирургии, диссекция и коагуляция тканей современными энергетическими установками позволяют решить эту проблему.

Заключение

Представленное клиническое наблюдение свидетельствует о сложностях диагностики повреждений диафрагмы при сочетанной травме. При наличии показаний видеоторакоскопические операции позволяют эффективно устранить диафрагмальную грыжу и при необходимости одномоментно выполнить хирургическое вмешательство на смежном органе.

Авторы заявляют об отсутствии конфликта интересов.
The authors declare no conflict of interest.

ЛИТЕРАТУРА/REFERENCES

1. Паршин В.Д., Хетагуров М.А. Диафрагмальные грыжи в плановой торакальной хирургии. *Хирургия. Журнал им. Н.И. Пирогова*. 2018;8:36-45.
Parshin VD, Khetagurov MA. Diaphragmatic hernia in elective thoracic surgery. *Khirurgiya. Zhurnal im. N.I. Pirogova*. 2018;8:36-45. (In Russ.).
https://doi.org/10.17116/hirurgia2018836
2. Filosso PL, Guerrera F, Sandri A, Lausi PO, Lyberis P, Bora G, Roffinella M, Ruffini E. Surgical management of chronic diaphragmatic hernias. *J Thorac Dis.* 2019;11(suppl 2):177-185.
https://doi.org/10.21037/jtd.2019.01.54
3. Черкасов В.А., Копытов Л.Ф., Брунс В.А. *Хирургия поздних осложнений и последствий травмы груди*. М.: Мед. Книга; 2004.
Cherkasov VA, Kopytov LF, Bruns VA. *Surgery of late complications and thoracic trauma afterefferts*. M.: Medical book; 2004. (In Russ.).
4. Плеханов А.Н. Хирургия травматический диафрагмальных грыж. *Вестник хирургии*. 2012;177(5):107-110.
Plekhanov AN. Surgery of traumatic diaphragmatic hernia. *Vestnik khirurgii*. 2012;171(5):107-110. (In Russ.).
5. Vyas PK, Godbole C, Bindroo SK. Case-based discussion: an unusual manifestation of diaphragmatic hernia mimicking pneumothorax in an adult male. *Int J Emerg Med*. 2016;9:11.
https://doi.org/10.1186/s12245-016-0108-5
6. Shaban Y, Elkbuli A, McKenney M, Boneva D. Traumatic Diaphragmatic Rupture with Transthoracic Organ Herniation: A Case Report and Review of Literature. *Am J Case Rep*. 2020;21:e919442.
https:///doi.org/10.12659/ajcr.919442
7. Борисов А.Е., Кубачев К.Г., Кукушкин А.В., Ризаханов Д.М. Неущемленные диафрагмальные грыжи. *Эндоскопическая хирургия*. 2012;18(4):11-14.
Borisov AE, Kubachev KG, Kukushkin AV, Rizakhanov DM. Nonincarcerated diaphragmatic hernias. *Endoskopicheskaya khirurgiya*. 2012;18(4):11-14. (In Russ.).
8. Tschopp JM, Bintcliffe O, Astoul P, Canalis E, Driesen P, Janssen J, Krasnik M, Maskell N, Van Schil P, Tonia T, Waller DA, Marquette CH, Cardillo G. ERS task force statement: diagnosis and treatment of primary spontaneous pneumothorax. Eur Respir J. 2015;46(2):321-335.
https://doi.org/10.1183/09031936.00219214

9. Ng CS, Lee TW, Wan S, Yim AP. Video assisted thoracic surgery in the management of spontaneous pneumothorax: the current status. *Postgrad Med J*. 2006;82(965):179-85. https://doi.org/10.1136/pgmj.2005.038398

10. Xu W, Wang Y, Song J, Mo L, Jiang T. One-port video-assisted thoracic surgery versus three-port video-assisted thoracic surgery for primary spontaneous pneumothorax: a meta-analysis. *Surg Endosc*. 2017;31(1):17-24. https://doi.org/10.1007/s00464-016-4940-8

11. Альтмарк Е.М. Симультанные лапароскопические операции (Обзор литературы). *Вестник хирургии*. 2007;4:117-125. Altmark EM. Simultaneous laparoscopic surgery (literature review). *Vestnik khirurgii*. 2007;4:117-125. (In Russ.).

12. Звягинцев В.В., Горпинюк В.П., Фомов Г.В., Мухин А.С. Одномоментные вмешательства при лапароскопических операциях. *Эндоскопическая хирургия*. 2020;26(4):5-11. Zvyagintsev VV, Gorpinyuk VP, Fomov GV, Mukhin AS. Simultaneous interventions in laparoscopic surgeries. *Endoskopicheskaya khirurgiya*. 2020;26(4):5-11. (In Russ.). https://doi.org/10.17116/endoskop2020260415

13. Козлов Ю.А., Распутин А.А., Ковальков К.А., Барадиева П.Ж., Очиров Ч.Б. Симультанная торакоскопическая коррекция атрезии пищевода и трахеомаляции у новорожденного ребенка. *Эндоскопическая хирургия*. 2019;25(3):45-50. Kozlov YuA, Rasputin AA, Kovalkov KA, Baradieva PZh, Ochirov CH.B. Simultanous thoracoscopic correction of the esophageal attresia and traheomalacia in a newborn. *Endoskopicheskaya khirurgiya*. 2019;25(3):45-50. (In Russ.). https://doi.org/10.17116/endoskop20192503145

14. Sala C, Bonaldi M, Mariani P, Tagliabue F, Novellino L. Right post-traumatic diaphragmatic hernia with liver and intestinal dislocation. *J Surg Case Reports*. 2017;3:1-2. https://doi.org/10.1093/jscr/rjw220

15. Singh S. Diaphragmatic rupture presenting 50 years after the traumatic event. *J Trauma*. 2000;49(1):156-159.

Поступила 16.11.2020
Received 16.11.2020
Принята к печати 17.12.2020
Accepted 17.12.2020

К статье *Е.Б. Топольницкого и соавт.* «Одномоментная видеоторакоскопическая коррекция посттравматической диафрагмальной грыжи и гигантской буллы легкого»

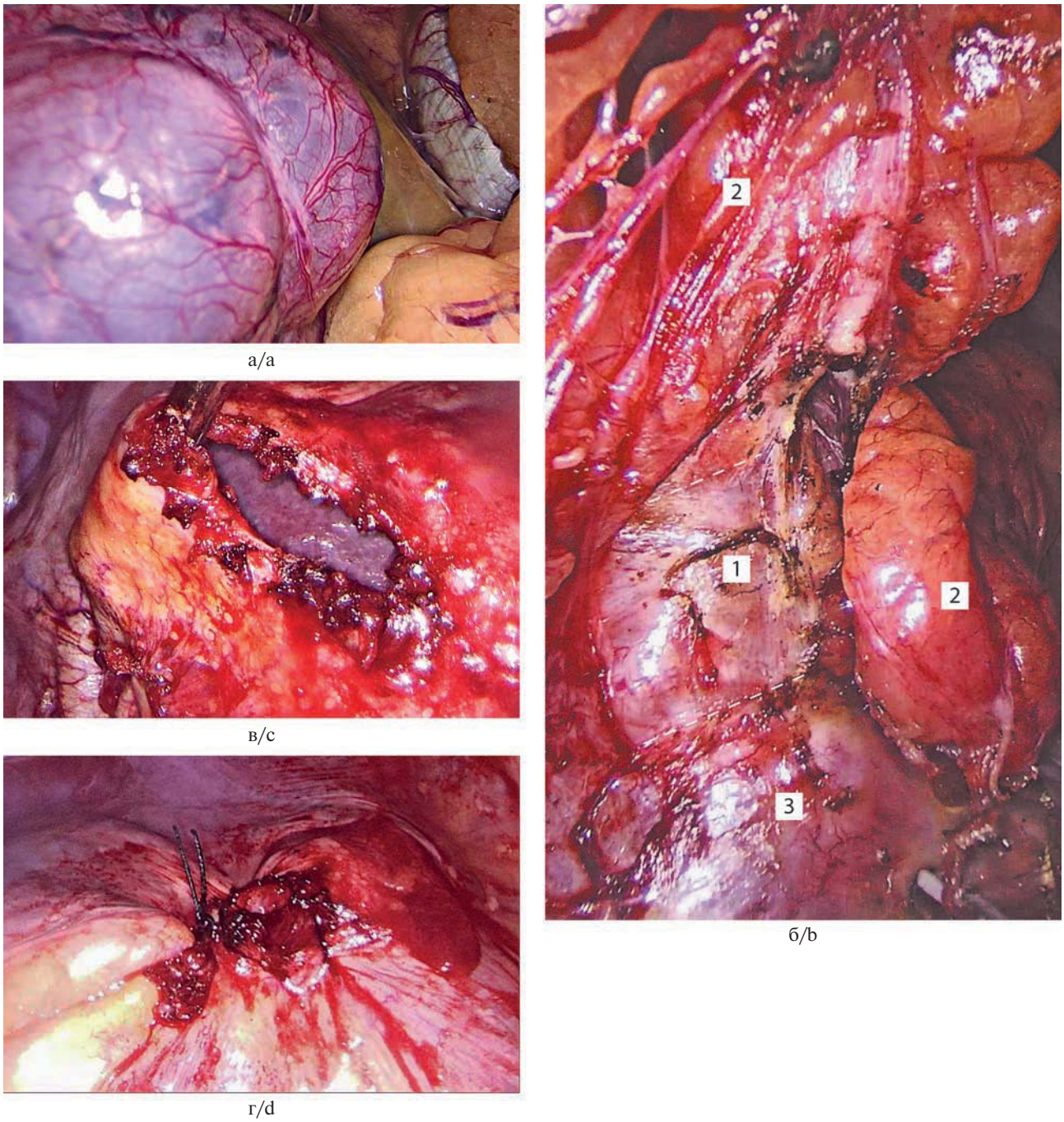

а/a

в/c

б/b

г/d

***Рис. 2.* Интраоперационная фотография.**
а — гигантская булла левого легкого; б — выделен эвентрированный в плевральную полость сальник и грыжевой мешок (границы грыжевого мешка обозначены пунктирной линией): 1 — хроническая посттравматическая истинная диафрагмальная грыжа; 2 — большой сальник; 3 — левый купол диафрагмы; в — дефект левого купола диафрагмы; г — дефект диафрагмы ушит.

***Fig. 2.* Intraoperative view.**
a — giant bull of the left lung; b — an omentum and a hernial sac eventrated into the pleural cavity were identified (the boundaries of the hernial sac are indicated by a dotted line): 1 — chronic post-traumatic true diaphragmatic hernia, 2 — greater omentum; 3 — left dome of the diaphragm; c — left diaphragm dome defect; d — the diaphragm defect is sutured.