Эндоскопическая хирургия
2021, т. 27, №3, с. 32-38
https://doi.org/10.17116/endoskop20212703132

Endoscopic Surgery =
Endoskopicheskaya khirurgiya 2021, vol. 27, no 3, pp. 32-38
https://doi.org/10.17116/endoskop20212703132

Опыт применения тоннельной методики в лечении пациентки с эпифренальным дивертикулом

© Е.А. ДРОБЯЗГИН[1—3], Ю.В. ЧИКИНЕВ[1, 2]

[1]ФГБОУ ВО «Новосибирский государственный медицинский университет» Минздрава России, Новосибирск, Россия;
[2]ГБУЗ НСО «Государственная Новосибирская областная клиническая больница», Новосибирск, Россия;
[3]ФГБУ «Национальный медицинский исследовательский центр им. акад. Е.Н. Мешалкина» Минздрава России, Москва, Россия

Резюме

Цель исследования. Оценка результатов лечения пациентки с эпифренальным дивертикулом.

Материал и методы. Представлен опыт эндоскопического лечения пациентки 65 лет с эпифренальным дивертикулом, которая поступила в клинику с жалобами на затруднения прохождения любой пищи, гнилостный запах изо рта, боли в грудной клетке. По данным эндоскопического и рентгенологического исследования обнаружен дивертикул в нижней трети пищевода с задержкой содержимого в нем. Для лечения пациентки использован эндоскопический тоннельный метод миотомии.

Результаты. Длительность операции составила 120 мин. Для выполнения вмешательства использовали инструментарий для пероральной миотомии. Осложнений в ходе операции и послеоперационном периоде не выявлено. При рентгеноскопии в 1-е сутки после операции нарушений прохождения контрастного вещества не выявлено. При обследовании через 6 мес после операции жалоб нет. Питание через рот свободное.

Заключение. Эндоскопическая тоннельная дивертикулотомия в лечении пациентов с эпифренальным дивертикулом является малоинвазивным вмешательством и может быть альтернативой стандартным операциям благодаря своей высокой эффективности, безопасности и малой травматичности. Для определения показаний и противопоказаний, оценке отдаленных результатов, необходимо дальнейшее накопление опыта подобных операций с их анализом.

Ключевые слова: *дивертикул пищевода, эндоскопическая миотомия, эндоскопия, эпифренальный дивертикул.*

ИНФОРМАЦИЯ ОБ АВТОРАХ:
Дробязгин Е.А. — https://orcid.org/0000-0002-3690-1316
Чикинев Ю.В. — https://orcid.org/0000-0002-6795-6678
Автор, ответственный за переписку: Дробязгин Е.А. — e-mail: evgenyidrob@inbox.ru

КАК ЦИТИРОВАТЬ:
Дробязгин Е.А., Чикинев Ю.В. Опыт применения тоннельной методики в лечении пациентки с эпифренальным дивертикулом. *Эндоскопическая хирургия.* 2021;27(3):32—38. https://doi.org/10.17116/endoskop20212703132

The experience of tunnel method using in treatment of patient with epiphrenic diverticulum

© E.A. DROBYAZGIN[1—3], YU.V. CHIKINEV[1, 2]

[1]Novosibirsk State Medical University, Novosibirsk, Russia;
[2]Novosibirsk State Regional Clinical Hospital, Novosibirsk, Russia;
[3]Academician *Meshalkin E.N.* National Medical Research Center, Novosibirsk, Russia

Abstract

Objective. Evaluation of treatment results of patient with epiphrenic diverticulum.

Material and methods. The first experience of endoscopic treatment of 65 years old patient with epiphrenic diverticulum was presented. The patient was admitted to hospital with dysphagia of all kinds of food and liquid, chest pain and putrid breath. Endoscopy and barium esophagogram showed epiphrenic diverticulum with violation of evacuation. Submucosal tunneling and septum myotomy as an endoscopic treatment for epiphrenic diverticulum was chosen.

Results. The operation time was 120 minutes. There was endoscopic equipment for per-oral endoscopic myotomy used. We didn't have difficulties during operation time and post operation period. X-ray esophagogram was performed 1 day after operation. There were not evacuation violations in this case. No complaints observed after surgery six months later. The patient does not have dysphagia with normal oral feeding.

Conclusion. Submucosal tunneling and septum myotomy in treatment of patient with epiphrenic diverticulum is safe and minimally invasive intervention. It is an alternative method to ordinary surgery. It is necessary to accumulate experience in these operations to determine the indications and contradictions for them.

Keywords: *esophageal diverticulum, endoscopic myotomy, endoscopy, epiphrenic diverticulum.*

INFORMATION ABOUT THE AUTHORS:
Drobyazgin E.A. — https://orcid.org/0000-0002-3690-1316
Chikinev Yu.V. — https://orcid.org/0000-0002-6795-6678
Corresponding author: Drobyazgin E.A. — e-mail: evgenyidrob@inbox.ru

TO CITE THIS ARTICLE:
Drobyazgin EA, Chikinev YuV. The experience of tunnel method using in treatment of patient with epiphrenic diverticulum. *Endoscopic Surgery = Endoskopicheskaya khirurgiya.* 2021;27(3):32–38. (In Russ.). https://doi.org/10.17116/endoskop20212703132

Введение

Дивертикулы нижней трети пищевода встречаются крайне редко, с частой 0,015%, и чаще всего имеют бессимптомное течение [1, 2]. Показаниями к операции при дивертикуле нижней трети пищевода служит наличие клинической симптоматики. В этой ситуации возможно несколько вариантов хирургического лечения [3]. Наиболее часто применяемым методом лечения этих пациентов остается хирургическое вмешательство — дивертикулэктомия. Однако с учетом локализации дивертикула одним из частых осложнений в послеоперационном периоде является несостоятельность швов стенки пищевода и медиастинит, а частота летальных исходов при этом может достигать 3% [3, 4]

Хотя хирургическое лечение (дивертикулэктомия «открытым» или эндоскопическим способом) продолжает признаваться методом выбора, все чаще появляются публикации о применении эндоскопических методик в лечении пациентов с дивертикулами пищевода [3, 5, 6].

Причиной тому служит широкое развитие гибкой эндоскопии, что привело к смене парадигмы лечения пациентов с ахалазией пищевода и дивертикулами. Кроме того, доступ к пищеводу при стандартной или эндоскопической операции представляет сложности из-за особенности расположения пищевода и его топографии [1, 3, 6].

Внедрение в клиническую практику в 2010 г. H. Inoue [7] метода тоннельных операций при ахалазии пищевода — пероральной эндоскопической миотомии (ПОЭМ), активно способствовало разработке этих операций при дивертикулах пищевода. ПОЭМ показало свою высокую клиническую эффективность у пациентов после миотомии по Геллеру [4, 8—11]. Имеются публикации о применении ПОЭМ при ахалазии и дивертикуле нижней трети пищевода с хорошим клиническим эффектом [12, 13].

В 2019 г. A. Maydeo и соавт. [14] опубликовали хорошие результаты использования тоннельных методик при лечении 25 пациентов с дивертикулами Ценкера и эпифренальным дивертикулом. В другом исследовании, выполненном в 2019 г. [15], имеются указания на эффективность и безопасность тоннельных методик в лечении 8 пациентов с эпифренальным дивертикулом. В 2020 г. группой авторов из Китая [16] опубликованы результаты D-POEM у 10 пациентов с дивертикулами пищевода (дивертикул Ценкера — у 2, средней трети — у 5, эпифренальный — у 3). Осложнений в периоперационном периоде не выявлено. Улучшение достигнуто у 90% пациентов. При этом во всех случаях отмечен регресс жалоб в период наблюдения (средняя длительность наблюдения составила 11 мес). Кроме того, делаются выводы о высокой клинической эффективности и безопасности этого метода [13, 14, 16].

Важным моментом тоннельных операций является их относительная безопасность по сравнению с классическими эндоскопическими или «открытыми» операциями, а также меньшее число осложнений и их тяжесть. Тоннельная техника позволяет аккуратно отделить слизистую оболочку от мышечной стенки, что уменьшает контакт со слизистой оболочкой при выполнении миотомии. Это невозможно при «стандартной» или лапаро-торакоскопической операции. Даже при возникновении в ходе выделения при тоннельной операции дефекта слизистой оболочки в дивертикуле, его проще клипировать. Это позволяет избежать образования свища и других тяжелых осложнений (пневмоторакс, эмпиема плевры, медиастинит), которые могут возникнуть из-за несостоятельности швов стенки пищевода в области удаленного дивертикула. Кроме того, разрез слизистой оболочки пищевода для формирования тоннеля выполняется выше дивертикула, что является «защитой» при несостоятельности клипс на слизистой оболочке [5].

В ходе вмешательства важными являются манипуляция при помощи гибкого эндоскопа и хорошая визуализация в «узком пространстве», что совершенно невозможно при стандартной, или лапаро-торакоскопической, операции, поскольку особенности конструкции инструментов требуют соблюдения определенных правил установки портов. Тоннельная методика позволяет при единственном разрезе слизистой оболочки относительно небольшой длины выполнить полное рассечение мышечных волокон до дна дивертикула и снизить риск рецидива заболевания [5]. Кроме того, нет необходимости использования для этих операций специального инструментария. Все, что используется для проведения «стандартной» ПОЭМ при ахалазии пищевода, применяется и у пациентов с дивертикулами пищевода [3, 9, 17, 18]. Та-

ким образом, указанный метод вмешательства у этих пациентов может быть оптимальным [4, 19].

При анализе отечественной литературы мы не встретили упоминания о применении тоннельной методики в лечении пациента с дивертикулом нижней трети пищевода. Представляем свой опыт лечения.

Клинический случай. Пациентка 65 лет госпитализирована в стационар с жалобами на затруднения прохождения любой пищи, гнилостный запах изо рта, боли в грудной клетке.

Из анамнеза: такие жалобы появились 7 лет назад. За медицинской помощью не обращалась. В связи с появлением постоянных выраженных затруднений при глотании пищи обратилась в поликлинику по месту жительства. При дообследовании выявлен дивертикул в нижней трети пищевода. Госпитализирована в отделение для лечения.

Анамнез жизни: травмы и операции отрицает. Артериальная гипертензия 3-й степени, риск — 4. Сердечная недостаточность 0 степени. Сахарный диабет 2-го типа.

При поступлении: состояние удовлетворительное. Сознание ясное. Рост 170 см, масса тела 100 кг. Язык чистый, влажный. Живот мягкий, безболезненный при пальпации.

Грудная клетка обычной формы. Обе половины участвуют в акте дыхания. При пальпации болей нет. В легких везикулярное дыхание, проводится во все отделы, хрипов нет.

Рентгеноскопия пищевода и желудка: акт глотания не нарушен. Прохождение контрастного вещества по пищеводу не затруднено. В нижней трети пищевода определяется мешковидное расширение пищевода до 5×5,5 см на узком основании (до 2 см) со стойкой задержкой контрастного вещества и медленным опорожнением дивертикула, что составляет более 25 мин **(рис. 1)**.

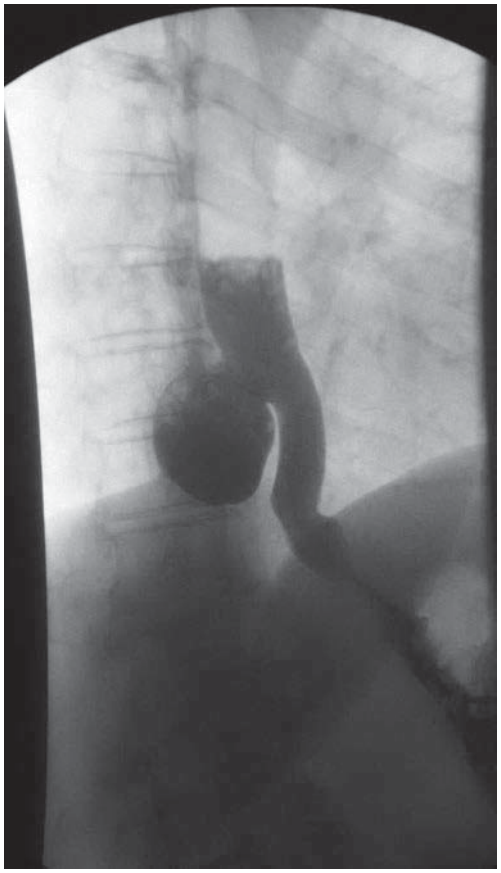

Рис. 1. **Данные рентгеноскопии пищевода с бариевой взвесью: определяется дивертикул 5×5,5 см на узком основании (до 2 см) со стойкой задержкой контрастного вещества.**

Fig. 1. **Data of fluoroscopy of the esophagus with barium suspension: a diverticulum of 5×5.5 cm is determined on a narrow base (up to 2 cm) with a persistent delay of contrast medium.**

Эзофагогастродуоденоскопия: пищевод проходим для аппарата свободно. Слизистая оболочка пищевода розовая, гладкая. Отмечается девиация пищевода в нижней его трети, где на расстоянии от 35 до 37 см от резцов по правой боковой стенке определяется устье дивертикула округлой формы диаметром до 2,5 см, заполненное плотными пищевыми массами **(рис. 2, а)**. После удаления пищевых масс и отмывания полости дивертикула размеры полости 5 см и глубина по «шпоре» 4—4,5 см. Слизистая оболочка дивертикула гладкая, розовая с деликатными рубцовыми изменениями **(рис. 2, б)**. Розетка кардии сомкнута, проходима для аппарата свободно. Просвет желудка хорошо расправляется при инсуффляции воздуха, обычной формы и размеров, содержит небольшое количество белесоватой пенистой слизи. Стенки желудка во всех отделах эластичные, подвижные, перистальтика прослеживается. Складки тела желудка обычного рельефа (продольные, извитые, умеренно выраженные), расправляются полностью. При осмотре в ретрофлексии кардия сомкнута, полностью охватывает эндоскоп, патологических образований субкардии и дна желудка не выявлено. Слизистая оболочка желудка во всех отделах гладкая, умеренно очагово гиперемирована (эритема), структура поверхности и сосудистый рисунок регулярные. Привратник правильной округлой формы, смыкается, свободно проходим для эндоскопа. Луковица двенадцатиперстной кишки (ДПК) емкая, обычной формы, не деформирована, свободно проходима для эндоскопа, слизистая оболочка розовая, типично бархатистая. Постбульбарный отдел ДПК: просвет нисходящей части кишки хорошо расправляется при инсуффляции воздуха, обычного диаметра, рельеф складок не нарушен, слизистая оболочка розовая, типично ворсинчатая, пристеночно в кишке наблюдаются следы желчи. Большой сосочек ДПК не визуализируется.

Оперирована 21.10.19: эндоскопическая дивертикулотомия. Эндоскопическая картина соответствует

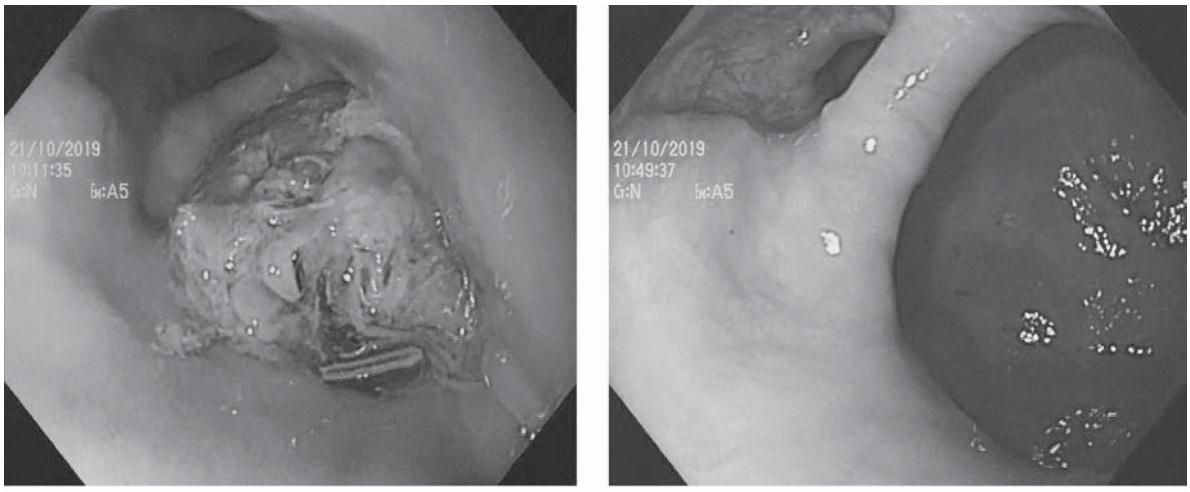

а/a б/b

Рис. 2. **Дивертикул, заполненный плотными пищевыми массами (а), и после удаления пищевых масс и отмывания его полости (б). Эндофото.**

Fig. 2. **Diverticulum filled with dense food masses (a), and after removal of food masses and washing out its cavity (b). Endo-photo.**

указанной ранее. Вмешательство проводилось в операционной под эндотрахеальным наркозом с инсуфляцией CO_2 и применением эндоскопического оборудования компании Olympus (видеогастроскоп GIF-180). Для удобства манипуляций на дистальный конец эндоскопа был надет колпачок. После осмотра, отступив на 2—2,5 см выше дивертикула, проведена инъекция в подслизистый слой 0,9% раствора хлорида натрия, подкрашенного индигокармином с адреналином в разведении **(рис. 3, а)**, с 30 см от резцов выполнен продольный разрез слизистой **(рис. 3, б)** на протяжении 2 см ножом Fine medics Q-type с формированием тоннеля под слизистой оболочкой по ходу «шпоры» на всю ее длину. Гемостаз осуществляли с помощью коаграспера (Olympus). Далее ножом Fine medics Q-type выполнена миотомия на всю глубину «шпоры» **(рис. 3, в)**. Для рассечения и гемостаза использовали электрохирургический блок «ФОТЕК» (Россия) — рассечение в режиме blend cut, коагуляция в режиме soft coagulatio». При осмотре после миотомии: основание диаметром 5—5,5 см за счет сглаживания «шпоры» (высота «шпоры» не более 1,0 см). Дефект слизистой оболочки закрыт эндоскопическими клипсами (Endo Stars) с углом раскрытия 120° **(рис. 3, г)**. Общая длительность операции составила 120 мин.

При рентгеноскопии пищевода *в 1-е сутки после операции (22.10.19)* водорастворимым контрастным веществом: акт глотания не нарушен. Прохождение контрастного вещества по пищеводу не затруднено. В нижней трети пищевода определяется мешковидное расширение пищевода до 4,5×4,5 см на широком основании (более 4 см) с незначительной (до 20 с) задержкой контрастного вещества **(рис. 3, д)**.

С 22.10.19 разрешен прием жидкости. С 23.10.19 осуществлен перевод на общий стол, после чего пациентка жалоб не предъявляла. Выписана из стационара 25.10.19 в удовлетворительном состоянии.

При обследовании через 6 мес после операции: состояние удовлетворительное. Жалоб не предъявляет. Нарушений прохождения пищи и задержки пищи и жидкости не отмечает.

По данным рентгеноскопии пищевода: акт глотания не нарушен. Прохождение контрастного вещества по пищеводу не затруднено. В нижней трети пищевода определяется мешковидное расширение пищевода до 4,5×4,5 см на широком основании (более 4 см). Глубина дивертикула не превышает 1,5 см с незначительной (до 10 с) задержкой и его опорожнением от контрастного вещества **(рис. 4, а, б)**.

При эндоскопическом исследовании: пищевод проходим для аппарата свободно. Слизистая оболочка пищевода розовая, гладкая. В нижней его трети на расстоянии от 35 до 39 см от резцов по правой боковой стенке определяется устье дивертикула округлой формы диаметром до 4 см без жидкости и пищевых масс в нем. Размеры полости 4—4,5 см и глубина по «шпоре» 1 см. Слизистая оболочка дивертикула гладкая, розовая с деликатными рубцовыми изменениями **(рис. 4, в)**. Розетка кардии сомкнута, проходима для аппарата свободно. Просвет желудка хорошо расправляется при инсуффляции воздуха, обычной формы и размеров, содержит небольшое количество белесоватой пенистой слизи. Стенки желудка во всех отделах эластичны, подвижны, перистальтика прослеживается. Складки тела желудка обычного рельефа (продольные, извитые, умеренно выраженные), рас-

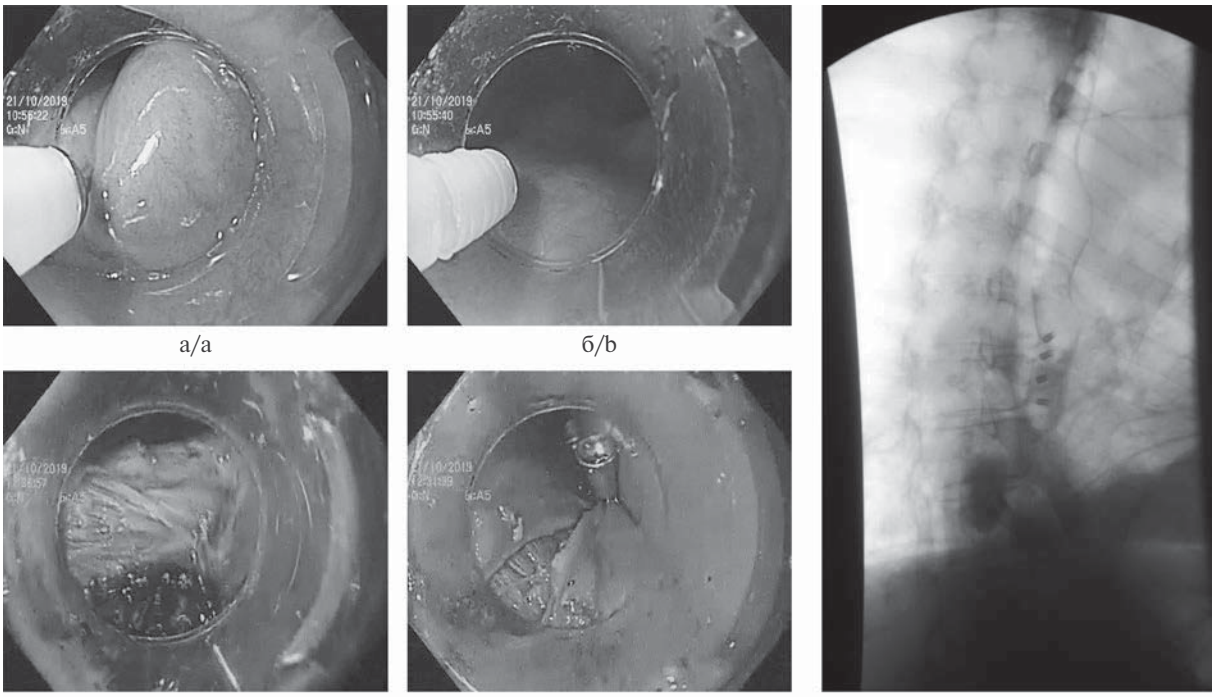

Рис. 3. **Этапы операции.**
а — инъекция раствора в подслизистый слой пищевода раствора; б — разрез слизистой оболочки пищевода; в — миотомия; г — укрытие дефекта слизистой оболочки эндоскопическими клипсами; д — рентгеноскопия пищевода в первые сутки после операции: определяется полость дивертикула с незначительной (до 20 с) задержкой контрастного вещества.

Fig. 3. **Stages of the operation.**
a — injection of the solution into the submucous layer of the esophagus; b — a section of the esophageal mucosa; c — performing myotomy; d — covering the mucosal defect with endoscopic clips; e — X-ray examination of the esophagus on the first day after surgery: the cavity of the diverticulum is determined with a slight (up to 20 sec.) delay of the contrast medium.

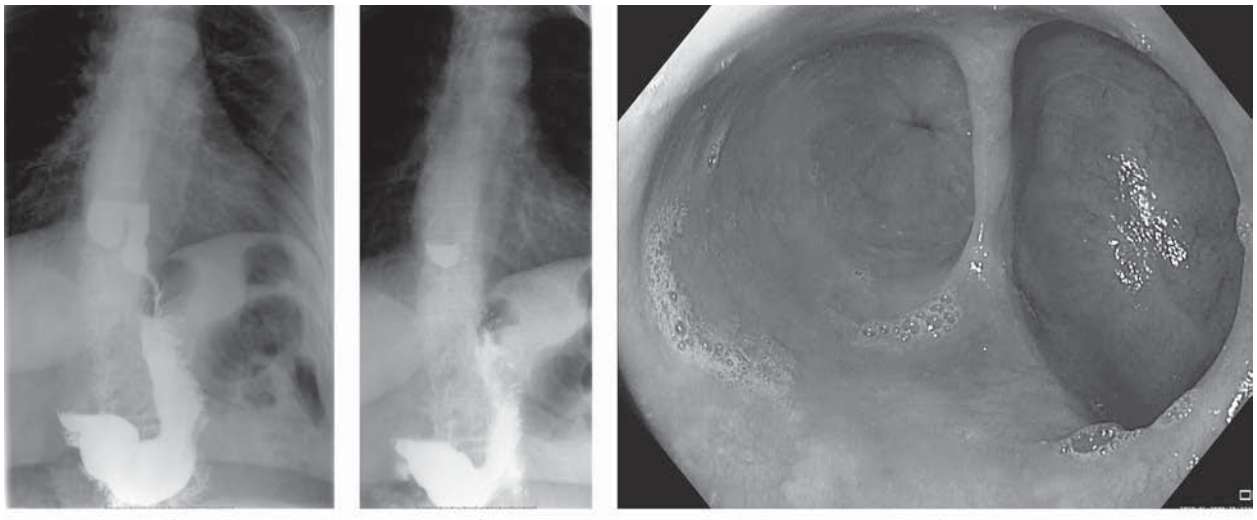

Рис. 4. **Результаты обследования через 6 мес после операции.**
а, б — рентгеноскопия пищевода и желудка с бариевой взвесью: определяется дивертикул с незначительной задержкой контрастного вещества; в — эндофото: уменьшение дивертикула в размерах, отсутствие пищевых масс и жидкости в нем, уменьшение «шпоры».

Fig. 4 **Examination results 6 months after surgery.**
a, b — fluoroscopy of the esophagus and stomach with barium suspension: a diverticulum with a slight delay of the contrast medium is determined; c — endo-photo: decrease in the size of the diverticulum, absence of food masses and liquid in it, reduction of the «spur».

правляются полностью. При осмотре в ретрофлексии кардия сомкнута, полностью охватывает эндоскоп, патологических образований субкардии и дна желудка не выявлено. Слизистая оболочка желудка во всех отделах гладкая, умеренно очагово гиперемирована (эритема), структура поверхности и сосудистый рисунок регулярные. Привратник правильной округлой формы, смыкается, свободно проходим для эндоскопа. Луковица ДПК емкая, обычной формы, не деформирована, свободно проходима для эндоскопа, слизистая оболочка розовая, типично бархатистая. Постбульбарный отдел ДПК: просвет нисходящей части кишки хорошо расправляется при инсуфляции воздуха, обычного диаметра, рельеф складок не нарушен, слизистая оболочка розовая, типично ворсинчатая, пристеночно в кишке заметны следы желчи. Большой сосочек ДПК не визуализируется.

Обсуждение

Стандартным методом лечения пациентов с дивертикулом нижней трети пищевода остается хирургический способ. При этом среди хирургов нет единого мнения о выборе техники операции и доступе (открытое или эндоскопическое вмешательство, торакальный или абдоминальный доступ). Открытое вмешательство характеризуется большей травматичностью и более высокой частотой развития осложнений, которая в среднем составляет 10% (от 0 до 20%) [20].

Эндоскопическая тоннельная техника в такой ситуации имеет хорошую перспективу применения у пациентов этой категории, полностью меняя подходы в лечении.

Техника этого вмешательства напоминает пероральную эндоскопическую миотомию при ахалазии пищевода. Первые результаты применения данного метода были впервые опубликованы в 2018 г. [21]. Авторами была показана его высокая клиническая эффективность. Однако следует учитывать небольшое число прооперированных пациентов и редкие публикации осложнений послеоперационного периода. Так, A. Conrado и соавт. [22] опубликовали случай лечения пациента с дивертикулом нижней трети пищевода, при котором течение послеоперационного периода осложнилось подкожной эмфиземой, болевым синдромом и выпотом в плевральной полости, разрешившимся самостоятельно.

В других случаях авторы описывают успех при лечении всех пациентов с дивертикулами средней и нижней трети пищевода, в том числе и отсутствие осложнений в послеоперационном периоде [13,17, 23].

В нашем случае отсутствовали осложнения в течение послеоперационного периода и рецидива клинических проявлений через 6 мес после операции. Так, несмотря на незначительное уменьшение дивертикула в размерах и сохраняющееся попадание в него пищевых масс и жидкости с их незначительной задержкой, у пациентки не было жалоб на нарушение глотания и прохождение пищи по пищеводу, что подтверждается данными эндоскопического исследования, при котором не отмечены явления дивертикулита. Этого же мнения придерживаются и некоторые авторы [4, 5, 9—11, 13, 22], указывая на хороший клинический результат при выполнении септотомии, которая позволяет уменьшить размер дивертикула и симптомы, связанные с задержкой пищи и жидкости в нем.

Безусловно, для определения показаний и противопоказаний к выполнению такого вмешательства необходимы анализ большего числа случаев лечения и большее время наблюдения, но с учетом распространенности заболеваний это будет нелегко. В частности, в некоторых публикациях [19, 20] особое внимание обращено на выполнение манометрии пищевода. Однако, по мнению P. Basile и соавт. [11], эта манипуляция непростая технически и может быть сопряжена с осложнениями.

Заключение

Эндоскопическая тоннельная дивертикулотомия в лечении пациентов с эпифренальным дивертикулом является малоинвазивным вмешательством и может быть альтернативой стандартным операциям благодаря своей высокой эффективности, безопасности и малой травматичности. Для определения показаний и противопоказаний, оценке отдаленных результатов, необходимо дальнейшее накопление опыта подобных операций с их анализом.

Участие авторов:
Концепция и дизайн исследования — Е.А. Дробязгин, Ю.В. Чикинев
Сбор и обработка материала — Е.А. Дробязгин
Статистическая обработка — Е.А. Дробязгин, Ю.В. Чикинев
Написание текста — Е.А. Дробязгин
Редактирование — Ю.В. Чикинев

Авторы заявляют об отсутствии конфликта интересов.

Participation of authors:
Concept and design of the study — E.A. Drobyazgin, Yu.V. Chikinev
Data collection and processing — E.A. Drobyazgin
Statistical processing of the data — E.A. Drobyazgin, Yu.V. Chikinev
Text writing — E.A. Drobyazgin
Editing — Yu.V. Chikinev

The authors declare no conflicts of interest.

ЛИТЕРАТУРА/REFERENCES

1. Pimentel F, Rivory J, Lupu A, Roman S, Mion F, Ponchon T, Pioche M. Submucosal tunneling and septum myotomy as an endoscopic treatment for symptomatic epiphrenic diverticulum. *Endoscopy*. 2018;50(12):348-349. https://doi.org/10.1055/a-0733-3579
2. Zaninotto G, Portale G, Costantini M, Zanatta L, Salvador R, Ruol A. Therapeutic Strategies for Epiphrenic Diverticula: Systematic Review. *World J Surg*. 2011;35(7):1447-1453. https://doi.org/10.1007/s00268-011-1065-z
3. Chan DSY, Foliaki A, Lewis WG, Clark GWB, Blackshaw GR-JC. Systematic Review and Meta-analysis of Surgical Treatment of Non-Zenker's Oesophageal Diverticula. *J Gastrointest Surg*. 2017;21(6):1067-1075. https://doi.org/10.1007/s11605-017-3368-3
4. Sato H, Sato Y, Takeuchi M, Takahashi K, Takeda S-R, Inoue H, Kobayashi M. Salvage Peroral Endoscopic Myotomy for Esophageal Diverticulum. *Endoscopy*. 2015;47(suppl 1 UCTN):14-15. https://doi.org/10.1055/s-0034-1390735
5. Mou Y, Zeng H, Wang O, Yi H, Liu W, Wen D, Tang C, Hu B.. Giant Mid-Esophageal Diverticula Successfully Treated by Per-Oral Endoscopic Myotomy. *Surg Endosc*. 2016;30(1):335-338. https://doi.org/10.1007/s00464-015-4181-2
6. Ren LH, Feng YD, Shi RH. Treatment of multiple esophageal diverticula by peroral endoscopic myotomy. *Endoscopy*. 2019;51(6):122-124. https://doi.org/10.1055/a-0836-2406.
7. Inoue H, Minami H, Kobayashi Y, Sato Y, Kaga M, Suzuki M, Satodate H, Odaka N, Itoh H, Kudo S. Peroral endoscopic myotomy (POEM) for esophageal achalasia. *Endoscopy*. 2010;42(4):265-271. https://doi.org/10.1055/s-0029-1244080
8. Inoue H, Shiwaku H, Iwakiri K, Onimaru M, Kobayashi Y, Minami H, Sato H, Kitano S, Iwakiri R, Omura N, Murakami K, Fukami N, Fujimoto K, Tajiri H. Clinical practice guidelines for peroral endoscopic myotomy. *Dig Endosc*. 2018;30:563-579. https://doi.org/10.1111/den.13239
9. Sato H. Paradigm Shift in Esophageal Diverticulum Treatment: Is the Peroral Endoscopic Myotomy (POEM) Technique the Best Method? *Endoscopy*. 2019;51(12):1117-1118. https://doi.org/10.1055/a-1012-1977
10. Pimentel F, Rivory J, Lupu A, Roman S, Mion F, Ponchon T, Pioche M. Submucosal tunneling and septum myotomy as an endoscopic treatment for symptomatic epiphrenic diverticulum. *Endoscopy*. 2018;50(12): 348-349. https://doi.org/10.1055/a-0733-3579
11. Basile P, Gonzalez J-M, Le Mouel J-F, Irarrazaval R, Caillo L, Barthet M. Per-oral Endoscopic Myotomy With Septotomy for the Treatment of Distal Esophageal Diverticula (D-POEM). *Surg Endosc*. 2020;34(5):2321-2325. https://doi.org/10.1007/s00464-019-07354-0
12. Demeter M, Duricek M, Vorcak M, Hyrdel R, Kunda R, Banovcin P. S-POEM in treatment of achalasia and esophageal epiphrenic diverticula — single center experience. *Scand J Gastorenterol*. 2020; 55(4):509-514. https://doi.org/10.1080/00365521.2020.1745881
13. Nabi Z, Ramchandani M, Darisetty S, Kotia R, Reddy DN. Peroral endoscopic myotomy with endoscopic septum division in a case of achalasia with large epiphrenic diverticulum. *VideoGIE*. 2018;4(1):14-16. https://doi.org/10.1016/j.vgie.2018.09.009
14. Maydeo A, Patil GK, Dalal A. Operative technical tricks and 12-month outcomes of diverticular peroral endoscopic myotomy (D-POEM) in patients with symptomatic esophageal diverticula. *Endoscopy*. 2019;51(12):1136-1140. https://doi.org/10.1055/a-1015-0214
15. Li X, Zhang W, Yang J, Wang X, Dang Y, Hu B, Cai Q, Zhou P, Zhang G. Safety and efficacy of submucosal tunneling endoscopic septum division for epiphrenic diverticula. *Endoscopy*. 2019;51(12):1141-1145. https://doi.org/10.1055/a-1024-5879
16. Zeng X, Bai S, Zhang Y, Ye L, Yuan X, Hu B. Peroral endoscopic myotomy for the treatment of esophageal diverticulum: an experience in China. *Surg Endosc*. 2020. Online ahead of print. https://doi.org/10.1007/s00464-020-07593-6
17. Yang J, Zeng X, Yuan X, Chang K, Sanaei O, Fayad L, Kumbhari V, Singh V, Kalloo AN, Hu B, Khashab MA. An international study on the use of peroral endoscopic myotomy (POEM) in the management of esophageal diverticula: the first multicenter D-POEM experience. *Endoscopy*. 2019;51(4):346-349. https://doi.org/10.1055/a-0759-1428
18. Ishaq S, Sultan H, Siau K, Kuwai T, Mulder CJ, Neumann H. New and Emerging Techniques for Endoscopic Treatment of Zenker's Diverticulum: State-of-the-art Review. *Dig Endosc*. 2018;30(4):449-460. https://doi.org/10.1111/den.13035
19. Sato H, Takeuchi M, Hashimoto S, Mizuno K-I, Furukawa K, Sato A, Yokoyama J, Terai S. Esophageal Diverticulum: New Perspectives in the Era of Minimally Invasive Endoscopic Treatment. *World J Gastroenterol*. 2019;25(12):1457-1464. https://doi.org/10.3748/wjg.v25.i12.1457
20. Brandeis AE, Singhal S, Lee TH, Mittal SK. Surgical management of epiphrenic diverticulum: a single-center experience and brief review of literature. *Am J Surg*. 2018;216(2):280-285. https://doi.org/10.1016/j.amjsurg.2017.06.039
21. Putignano A, Barthet M, Rio-Tinto R, Costamagna G, Louis H, Huberty V, Lemmers A, Deviure J. Peroral endoscopic myotomy as a versatile approach to treating complex esophageal disorders. *Endoscopy*. 2018;50(7): 172-174. https://doi.org/10.1055/a-0600-9529
22. Conrado AC, Miranda LEC, Miranda AC, Lima DL. Submucosal tunneling endoscopic myotomy of esophageal epiphrenic diverticulum. *Endoscopy*. 2018;50(2):44-45. https://doi.org/10.1055/s-0043-121567
23. Wu C, Zhang Q, Liu W, Hu B. Successful treatment of giant esophageal diverticulum by per-oral endoscopic myotomy. *Endoscopy*. 2018;50(5):107-108. https://doi.org/10.1055/s-0043-125310

Поступила 02.07.2020
Received 02.07.2020
Принята к печати 28.07.2020
Accepted 28.07.2020