Эндоскопическая хирургия
2020, т. 26, №5, с. 52-56
https://doi.org/10.17116/endoskop20202605152

Endoscopic Surgery =
Endoskopicheskaya khirurgiya 2020, vol. 26, no 5, pp. 52-56
https://doi.org/10.17116/endoskop20202605152

Лечение пациентки с артериовенозными мальформациями правого легкого, осложненными массивным гемотораксом

© Е.А. ДРОБЯЗГИН[1—3], Ю.В. ЧИКИНЕВ[1, 2], А.В. КОРОБЕЙНИКОВ[2], Д.А. РЕДЬКИН[2, 3], С.Н. ПАЩИНА[2]

[1]ФГБОУ ВО «Новосибирский государственный медицинский университет» Минздрава России, Новосибирск, Россия;
[2]ГБУЗ НСО «Государственная Новосибирская областная клиническая больница», Новосибирск, Россия;
[3]ФГБУ «Национальный медицинский исследовательский центр им. акад. Е.Н. Мешалкина» Минздрава России, Новосибирск, Россия

Резюме

Цель исследования. Оценка результатов лечения пациентки с артериовенозными мальформациями легкого, осложненными массивным гемотораксом.

Материал и методы. Пациентка 30 лет была госпитализирована в стационар с клинической картиной массивного гемоторакса. При дообследовании диагностированы артериовенозные мальформации правого легкого (верхняя и нижняя доли) с продолжающимся внутриплевральным кровотечением. Первым этапом выполнена ангиопульмонография с эмболизацией мальформаций. Вторым этапом при торакоскопии был удален массивный гемоторакс. Осложнений в ходе выполнения вмешательств не было.

Выводы. Комбинированный подход, включающий рентгенэндоваскулярный этап и последующее торакоскопическое вмешательство, позволил получить хороший клинический эффект при лечении больной с артериовенозными мальформациями легкого. Такой подход может являться оптимальным даже при осложненном течении заболевания, что продемонстрировано в настоящем наблюдении.

Ключевые слова: *артериовенозная мальформация легкого, диагностика и лечение артериовенозных мальформаций легкого, эндоваскулярная эмболизация, торакоскопия.*

ИНФОРМАЦИЯ ОБ АВТОРАХ:
Дробязгин Е.А. — https://orcid.org/0000-0002-3690-1316; e-mail: evgenyidrob@inbox.ru
Чикинев Ю.В. — https://orcid.org/0000-0002-6795-6678
Коробейников А.В. — https://orcid.org/0000-0002-7320-5141
Редькин Д.А. — https://orcid.org/0000-0003-3420-6931
Пащина С.Н. — https://orcid.org/0000-0003-3898-9769
Автор, ответственный за переписку: Дробязгин Е.А. — e-mail: evgenyidrob@inbox.ru

КАК ЦИТИРОВАТЬ:
Дробязгин Е.А., Чикинев Ю.В., Коробейников А.В., Редькин Д.А., Пащина С.Н. Лечение пациентки с артериовенозными мальформациями правого легкого, осложненными массивным гемотораксом. *Эндоскопическая хирургия*. 2020;26(5):52—56. https://doi.org/10.17116/endoskop20202605152

Treatment of a patient with arteriovenous malformations of the right lung complicated by massive hemothorax

© E.A. DROBYAZGIN[1—3], YU.V. CHIKINEV[1, 2], A.V. KOROBEINIKOV[2], D.A. REDKIN[2, 3], S.N. PASHCHINA[2]

[1]Novosibirsk State Medical University, Novosibirsk, Russia;
[2]State Novosibirsk Regional Clinical Hospital, Novosibirsk, Russia;
[3]Meshalkin National Medical Research Center, Novosibirsk, Russia

Abstract

Purpose of the study. Evaluation of treatment results in a patient with arteriovenous lung malformations complicated by massive hemothorax.

Material and methods. A 30-year-old patient was hospitalized to clinic with a clinical picture of massive hemothorax. Upon further examination, arteriovenous malformations of the right lung (upper and lower lobes) were diagnosed with ongoing intrapleural bleeding. The first stage, angiopulmonography with embolization of malformation was performed. The second stage with thoracoscopy, a massive hemothorax was removed. There were no complications during the interventions.

Conclusions. The complex approach, including the roentgen-endovascular stage and subsequent thoracoscopic intervention, made it possible to achive a good clinical effect in the treatment of a patient with arteriovenous lung malformations. This approach may be optimal even with a complicated course of the disease, as demonstrated in this case.

Keywords: *arteriovenous lung malformation, diagnosis and treatment of arteriovenous lung malformations, endovascular embolization, thoracoscopy.*

INFORMATION ABOUT THE AUTHORS:
Drobyazgin E.A. — https://orcid.org/0000-0002-3690-1316; e-mail: evgenyidrob@inbox.ru
Chikinev Yu.V. — https://orcid.org/0000-0002-6795-6678
Korobeinikov A.V. — https://orcid.org/0000-0002-7320-5141
Redkin D.A. — https://orcid.org/0000-0003-3420-6931
Pashchina S.N. — https://orcid.org/0000-0003-3898-9769
Corresponding author: Drobyazgin E.A. — e-mail: evgenyidrob@inbox.ru

TO CITE THIS ARTICLE:
Drobyazgin EA, Chikinev YuV, Korobeinikov AV, Redkin DA, Pashchina SN. Treatment of a patient with arteriovenous malformations of the right lung complicated by massive hemothorax. *Endoscopic Surgery = Endoskopicheskaya khirurgiya*. 2020;26(5):52–56. (In Russ.). https://doi.org/10.17116/endoskop20202605152

Введение

Под артериовенозной мальформацией (АВМ) понимают ненормально расширенные кровеносные сосуды, которые позволяют осуществлять сброс крови справа налево (за счет возникновение шунта между легочной артерией и веной). Существует несколько названий этого патологического состояния: артериовенозная мальформация, артериовенозная аневризма, артериовенозная гемангиома. Согласно современным представлениям о данном заболевании, выделяют простую и сложную АВМ [1, 2].

Гистологически простая АВМ представляется как одиночный аневризматический мешок и состоит из одиночной сегментарной артерии, которая «питает» эту мальформацию. Сложная АВМ включает несколько ненормальных сосудов и состоит из одного или нескольких венозных мешков разного размера и более одной «питающей» артерии, часто являющейся веткой сегментарной легочной артерии. Сложная АВМ может занимать сегмент или долю легкого [1—3].

Основными методами диагностики АВМ являются рентгеновская компьютерная томография (РКТ) органов грудной клетки с контрастированием и ангиопульмонография [1, 4, 5].

Как правило, опыт диагностики и лечения подобной ситуации не превышает 4—5 случаев [1, 4, 6, 7]. Методом выбора служат эндоваскулярные методики, а к эндоскопическим или «открытым» вмешательствам прибегают в случаях осложнений [1—8]. Заболевание не имеет специфической клинической картины и часто диагностируется при наличии осложнений — гемоторакса, гемопневмоторакса, которые могут привести к летальному исходу [3, 5—7, 9, 10].

Большой опыт лечения пациентов с АВМ имеется в РНЦХ им. акад. Б.В. Петровского [8].

Представляем свой опыт успешного лечения осложненной АВМ у пациентки 30 лет.

Пациентка *С.* Поступила в отделение торакальной хирургии ГБУЗ НСО «ГНОКБ» 27.06.17 с жалобами на боли в грудной клетке справа, чувство тяжести в грудной клетке, одышку, усиливающуюся при движении, слабость.

Из анамнеза: данные жалобы возникли впервые, в утренние часы 27.06.17, и сопровождались кратковременной потерей сознания. Бригадой скорой помощи доставлена в стационар по месту жительства, где выполнены ультразвуковое исследование сердца, рентгенография органов грудной клетки. Диагностирован гидроторакс справа, подозрение на опухоль средостения. Для исключения гемоторакса выполнена пункция плевральной полости справа, при которой жидкости, крови не получено. Для дальнейшего лечения переведена в наш стационар.

При поступлении: состояние тяжелое, обусловленное анемическим синдромом, указанными выше



Рис. 1. **Компьютерная томограмма органов грудной клетки с контрастированием: определяется массивный гемоторакс справа и артериовенозная мальформация в S2 правого легкого.**

Fig. 1. **Computed tomography with contrast of the chest organs: massive hemothorax on the right and arteriovenous malformation in S2 of the right lung are determined.**

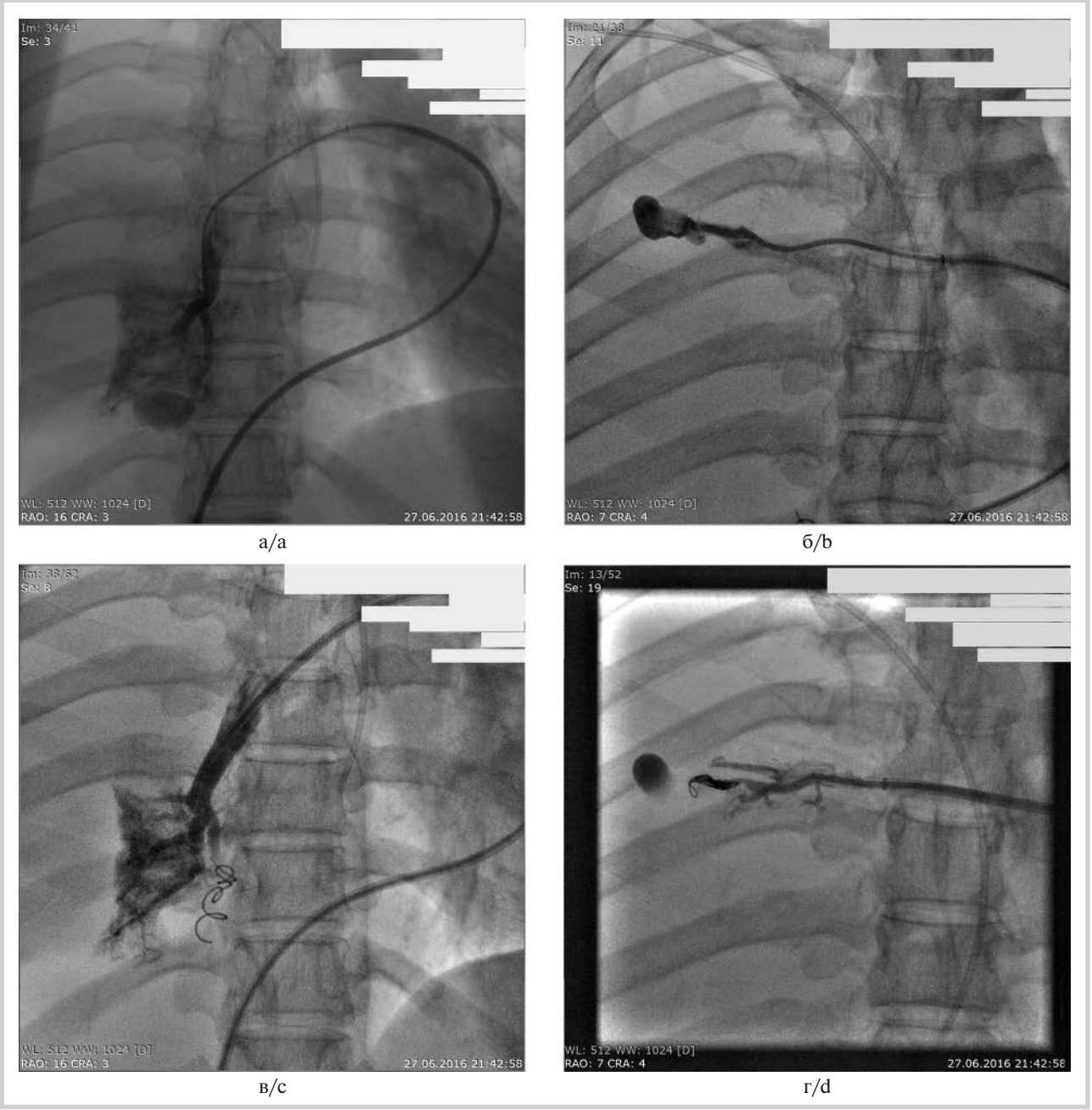

Рис. 2. **Первый этап лечения — селективная ангиопульмонография. Интраоперационные фотографии.**
а — катетер в системе правой нижнедолевой ветви: определяется сброс крови по сосудам с контрастированием мальформации и попаданием контрастного вещества в плевральную полость; б — катетер в системе правой верхнедолевой ветви: определяется сброс крови по сосудам с контрастированием мальформации; в — результаты эмболизации мальформации в нижней доле правого легкого: кровотока через нее нет; г — результаты эмболизации мальформации в верхней доле правого легкого: кровотока через нее нет.

Fig. 2. **The first stage of treatment is selective angiopulmonography. Intraoperative images.**
a — catheter in the system of the right lower lobe branch: blood shunt is determined through the vessels with contrasting malformation and the ingress of contrast agent into the pleural cavity; b — catheter in the system of the right upper lobe branch: blood shunt through the vessels with contrasting malformation is determined; c — results of malformation embolization in the lower lobe of the right lung: there is no blood flow through it; d — results of malformation embolization in the upper lobe of the right lung: there is no blood flow through it.

жалобами. В сознании, контактна, адекватна. Кожный покров бледный. Беременность 13 нед.

Грудная клетка обычной формы. Обе половины участвуют в акте дыхания. При перкуссии слева ясный легочный звук во всех отделах, справа резкое притупление перкуторного звука. Слева дыхание везикулярное, проводится во все отделы, хрипов нет. При аускультации справа резкое ослабление дыхания.

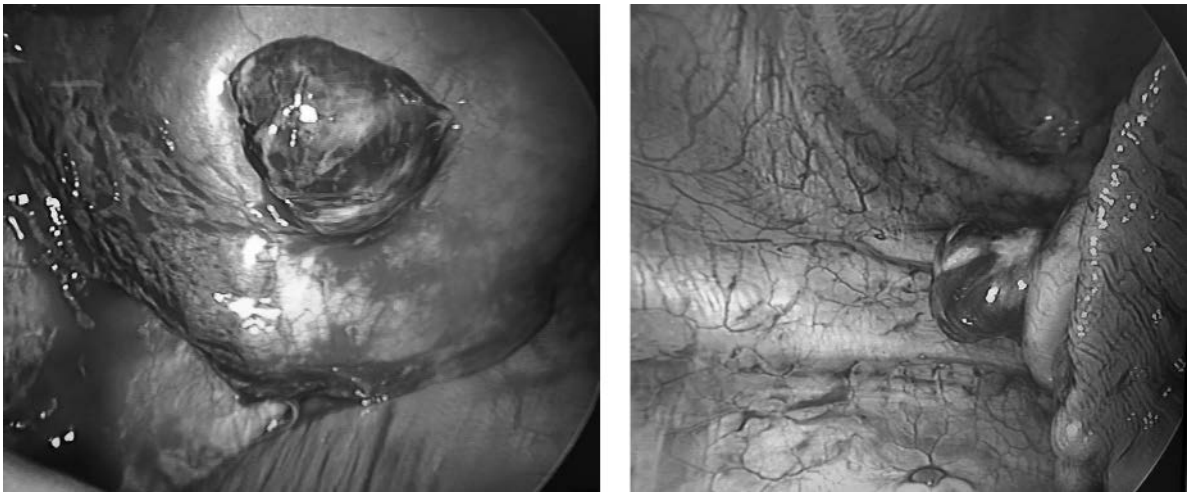

а/a б/b

Рис. 3. **Второй этап лечения — торакоскопия, ликвидация гемоторакса. Интраоперационные фото.**
а, б — мальформации в S9 и S2.

Fig. 3. **The second stage of treatment is thoracoscopy, elimination of hemothorax. Intraoperative images.**
a, b — malformations in S9 and S2.

По данным лабораторного исследования: снижение уровня гемоглобина до 82 г/л. В остальном без особенностей.

Для уточнения характера изменений в грудной клетке выполнена РКТ органов грудной клетки **(рис. 1)**, при которой выявлено, что в плевральной полости определяется слой жидкости толщиной до 8,5 см. В S2 правого легкого определяется прилежащее к междолевой плевре округлой формы образование диаметром 27×17 мм с подходящей веточкой легочной вены. Подобное же округлой формы образование диаметром 27×17 мм определяется и в S9 нижней доли правого легкого. Заключение: артериовенозные мальформации верхней (S2) и нижней (S9) долей правого легкого. Гемоторакс справа.

Первым этапом лечения проведена ангиопульмонография с эмболизацией мальформаций правого легкого **(рис. 2)**. Проведена пункция бедренной вены, катетер установлен в правую легочную артерию. Правое легкое коллабировано. Определяется мальформация в нижней доле правого легкого с признаками продолжающегося кровотечения **(см. рис. 2а)**. Кроме того, определяется мальформация в верхней доле правого легкого с признаками продолжающегося кровотечения **(см. рис. 2б)**. Установлен проводник 7F. Выполнена эмболизация мальформаций спиралями. При контроле признаков кровотока образований нет. Кровотечения нет **(см. рис. 2в, 2г)**. После предоперационной подготовки, проведения гемотрансфузии 28.06.17 выполнены торакоскопия справа и удаление свернувшегося гемоторакса. Интраоперационно из плевральной полости удалено 2700 мл жидкой крови, сгустков. В S2 и S9 выявлены образования 1,5×2 см и 2,5×3 см **(рис. 3)**. Кровотечения из них нет. Выполнены санация и дренирование правой плевральной полости двумя дренажами.

При рентгенографии органов грудной клетки (29.06.17) правое легкое расправлено. Гемо- и пневмоторакса нет. В ходе дальнейшего наблюдения состояние оставалось стабильным. Дренажи из плевральной полости удалены 01.07.17. Выписана из стационара 04.07.17.

Заключение

Таким образом, комбинированный подход, включающий рентгенэндоваскулярный этап и последующее торакоскопическое вмешательство, позволил получить хороший клинический эффект при лечении больных с артериовенозными мальформациями легкого. В настоящее время именно рентгенэндоваскулярный вариант вмешательства является оптимальным для пациентов этой категории, даже при осложненном течении заболевания, что продемонстрировано в настоящем наблюдении.

Авторы заявляют об отсутствии конфликта интересов.
The authors declare no conflicts of interest.

ЛИТЕРАТУРА/REFERENCES

1. Gill SS, Roddie ME, Shovlin CL, Jackson JE. Pulmonary arteriovenous malformations and their mimics. *Clin Radiol*. 2015;70:96-110.
2. Nakajima J, Takamoto S, Takeuchi E, Fukami T, Sano A. Thoracoscopic surgery for pulmonary arteriovenous malformation. *Asian Cardiovasc Thorac Ann*. 2006;14(5):412-415.
3. Yamamichi T, Sugiura T, Kasahara Y, Higashide T, Jyujyo T, Tsukahara M, Sakao S, Kurosu K, Tanabe N, Takiguchi Y, Tatsumi K. A case of pulmonary arteriovenous fistula treated by transcatheter embolization using 320-row multidetector computed tomography *Nihon Kokyuki Gakkai Zasshi*. 2011;49(1):62-65.
4. Reichert M, Kerber S, Alkoudmani I, Bodner J. Management of a solitary pulmonary arteriovenous malformation by video-assisted thoracoscopic surgery and anatomic lingula resection: video and review. *Surg Endosc*. 2016;30(4):1667-1669. https://doi.org/10.1007/s00464-015-4337-0
5. Supakul N, Fan R, Karmazyn B. A case report: Pulmonary venous malformation complicated with pulmonary hemorrhage. *J Pediatr Surg*. 2012;47(12):35-38. https://doi.org/10.1016/j.jpedsurg.2012.09.037
6. Parrilla Quinones F, Marmorato Rivera R, Calderon RE, Vargas Otero P, Hidalgo Rios A. Spontaneous hemothorax: first manifestation of pulmonary arteriovenous malformation in a patient with hereditary hemorrhagic telangiectasia. *Bol Asoc Med P R*. 2011; 103(4):41-44.
7. Ishikawa T, Pollak S, Pflugradt R, Bohnert M, Grosse Perdekamp M, Thierauf A, Maeda H. Pulmonary arteriovenous malformation causing sudden death due to spontaneous hemothorax. *Int J Legal Med*. 2010;124(5):459-465. https://doi.org/10.1007/s00414-009-0401-4
8. Паршин В.Д., Бирюков Ю.В., Пурецкий М.В. Паршин В.В., Ипполитов Л.И., Хуан Ю. Хирургическое и эндоваскулярное лечение легочных артериовенозных мальформаций. *Хирургия*. 2013;10:4-11.
   Parshin VD, Biryukov YuV, Puretsky MV, Parshin VV, Ippolitov LI, Khuan Yu. Surgical and endovascular treatment of lung arteriovenous malformations. *Khirurgiya*. 2013;10:4-11. (In Russ.).
9. Doshi HM, Robinson S, Chalhoub T, Jack S, Denison A, Gibson G. Massive spontaneous hemothorax during the immediate postpartum period. *Tex Heart Inst J*. 2009;36(3):247-249.
10. Saito Y, Shitara M, Uragami T, Satake A, Yamakawa Y, Kasugai T. Tension hemothorax associated with congenital pulmonary arteriovenous fistula. *Kyobu Geka*. 2009;62(1):75-78.

Поступила 24.01.2019
Received 24.01.2019
Принята к печати 12.07.2019
Accepted 12.07.2019