Эндоскопическая хирургия
2020, т. 26, №5, с. 46-51
https://doi.org/10.17116/endoskop20202605146

Endoscopic Surgery =
Endoskopicheskaya khirurgiya 2020, vol. 26, no 5, pp. 46-51
https://doi.org/10.17116/endoskop20202605146

К вопросу о стандартизации лечения желчнокаменной непроходимости

© А.В. САЖИН, А.Е. ТЯГУНОВ, И.В. ЕРМАКОВ, М.М. ГАСАНОВ, А.А. ТЯГУНОВ

ФГАОУ ВО «Российский национальный исследовательский медицинский университет им. Н.И. Пирогова» Минздрава России, Москва, Россия

Резюме
Представлен клинический случай успешного лечения пациента с синдромом Бувере — обструкцией двенадцатиперстной кишки крупным желчным конкрементом. Особенностью наблюдения явились значительные размеры конкремента и холецисто-дуоденального свища, а также длительный срок консервативного лечения с попытками эндоскопического извлечения конкремента. Изучены эпидемиология, диагностика и исходы лечения при синдроме Бувере.

Ключевые слова: *синдром Бувере, желчнокаменная болезнь, желчнокаменная кишечная непроходимость.*

ИНФОРМАЦИЯ ОБ АВТОРАХ:
Сажин А.В. — https://orcid.org/0000-0001-6188-6093; e-mail: sazhin-av@yandex.ru
Тягунов А.Е. — https://orcid.org/0000-0003-0558-4079; e-mail: tyagunov1@mail.ru
Ермаков И.В. — https://orcid.org/0000-0001-9103-6073; e-mail: iermakov0588@gmail.com
Гасанов М.М. — https://orcid.org/0000-0002-4839-0584; e-mail: mmg-1@mail.ru
Тягунов А.А. — e-mail: toxan1992@gmail.com
Автор, ответственный за переписку: Тягунов А.А. — e-mail: toxan1992@gmail.com

КАК ЦИТИРОВАТЬ:
Сажин А.В., Тягунов А.Е., Ермаков И.В., Гасанов М.М., Тягунов А.А. К вопросу о стандартизации лечения желчнокаменной непроходимости. *Эндоскопическая хирургия*. 2020;26(3):46–51. https://doi.org/10.17116/endoskop20202605146

On the issue of standardization of the treatment of gallstone obstruction

© A.V. SAZHIN, A.E. TYAGUNOV, I.V. ERMAKOV, M.M. GASANOV, A.A. TYAGUNOV

Pirogov Russian National Research Medical University, Moscow, Russia

Abstract
Presented a clinical case of successful treatment of a patient with Bouveret syndrome, a duodenal obstruction with large bile calculus. A feature of the observation was the significant size of the calculus and cholecystic-duodenal fistula, as well as the long term conservative treatment with attempts at endoscopic extraction of the calculus. The epidemiology, diagnosis and treatment outcomes of Bouveret syndrome were studied.

Keywords: *Bouveret syndrome, gallstone disease, gallstone intestinal obstruction.*

INFORMATION ABOUT THE AUTHORS:
Sazhin A.V. — https://orcid.org/0000-0001-6188-6093; e-mail: sazhin-av@yandex.ru
Tyagunov A.E. — https://orcid.org/0000-0003-0558-4079; e-mail: tyagunov1@mail.ru
Ermakov I.V. — https://orcid.org/0000-0001-9103-6073; e-mail: iermakov0588@gmail.com
Gasanov M.M. — https://orcid.org/0000-0002-4839-0584; e-mail: mmg-1@mail.ru
Tyagunov A.A. — e-mail: toxan1992@gmail.com
Corresponding author: Tyagunov A.A. — e-mail: toxan1992@gmail.com

TO CITE THIS ARTICLE:
Sazhin AV, Tyagunov AE, Ermakov IV, Gasanov MM, Tyagunov AA. On the issue of standardization of the treatment of gallstone obstruction. *Endoscopic Surgery = Endoskopicheskaya khirurgiya*. 2020;26(3):46–51. (In Russ.).
https://doi.org/10.17116/endoskop20202605146

Введение

Желчнокаменная тонкокишечная непроходимость (ЖКН) — редкое осложнение желчнокаменной болезни, которое служит причиной 1—6% всех случаев тонкокишечной непроходимости [1, 2]. Данная патология в 3,5 раза чаще развивается у женщин и пациентов старше 60 лет [3, 4]. К факторам высо-

кого риска развития ЖКН относят желчные конкременты размером больше 2,5 см, длительный желчнокаменный анамнез, эпизоды острого холецистита [3, 5, 6]. Чаще формируются холецистодуоденальные свищи (60%), реже — холецистотолстокишечные (17%), холецистогастральные и холедоходуоденальные (5%) свищи. В большинстве случаев обструкция тонкой кишки происходит в ее терминальном отделе [2]. Синдром Бувере (СБ) [3, 7, 8] — желчнокаменная обструкция двенадцатиперстной кишки (ДПК). В популяции пациентов с желчнокаменной болезнью СБ встречается еще реже — у 1—3%; всего описано не более 300 наблюдений [9—11]. Ранняя диагностика ЖКН представляет трудности в связи с отсутствием специфической клинической картины, что нередко ведет к задержке оперативного лечения. Не определена роль малоинвазивных внутрипросветных вмешательств, а также операций по разобщению свища. Следует отметить, что частота развития послеоперационных осложнений составляет 50%, а летальность — 12—30% [12, 13], что требуют стандартизации диагностического и лечебного алгоритмов.

Приводим клинический разбор случая СБ

Пациент *Т.*, 72 года, более 10 лет страдает желчнокаменной болезнью, госпитализирован в экстренном порядке спустя 4 нед от начала заболевания с жалобами на слабость, тошноту, вздутие живота, многократную обильную рвоту съеденной накануне пищей. В последние 3 сут лихорадка до 38°С. За последние 2 мес снижение массы тела на 15 кг. За несколько месяцев до активной фазы заболевания выполнял эзофагогастродуоденоскопию (ЭГДС), по данным которой грубой патологии не выявлено. Первоначально госпитализирован в инфекционную больницу с подозрением на бактериальное отравление. После обследования (рентгеноскопии желудка, выявления стеноза выходного отдела желудка) переведен в хирургическое отделение.

В хирургическом отделении состояние пациента средней тяжести, астенического телосложения, кахектичен. Кожные покровы бледные, сухие. Тургор кожи снижен. Частота дыхательных движений — 18—20 в минуту. Пульс слабый с частота сердечных сокращений — 62 в минуту, артериальное давление — 100/70 мм рт.ст. Живот вздут за счет верхних отделов, без перитонеальных симптомов. Перистальтика вялая. Натощак выслушивается «шум плеска». Анализы крови: лейкоцитоз — 12,8·10^9/л, гемоглобин — 155 г/л, мочевина — 26 ммоль/л, креатинин — 346 ммоль/л, калий — 2,3 ммоль/л, лактат — 1,76. При ультразвуковом исследование (УЗИ) органов брюшной полости выявлены признаки гастростаза, желчный пузырь экранирован увеличенным желудком. Рентгеноскопия пищевода и желудка с бариевой взвесью выявила отсутствие эвакуации через 6 ч **(рис. 1)**.

Диагноз при поступлении: рак нижней трети желудка, декомпенсированный стеноз.



Рис. 1. **Рентгенография пищевода и желудка с барием (на снимке видна тень конкремента).**

Fig. 1. **X-ray imaging of the esophagus and stomach with barium (a calculus shadow is visible in the picture).**

Назначено консервативное лечение, направленное на коррекцию водно-электролитных нарушений, парентеральное питание, декомпрессия желудка. По данным срочной ЭГДС, желудок без особенностей. Луковицу ДПК занимает образование, которое было расценено как безоар. Предпринято три попытки фрагментации образования, в том числе с применением лазерной литотрипсии. Инфузионную терапию с попытками фрагментации безоара проводили 5 сут. При последнем исследовании стало понятно, что образование является желчным конкрементом и его фрагментация нецелесообразна **(рис. 2а)**. Выставлены показания к оперативному лечению.

Первым этапом операции выполнена видеолапароскопия. Интраоперационно при ревизии в правом подреберье спаечный процесс, большой сальник в рубцовых сращениях с правой долей печени, желчным пузырем и ДПК. При пальпации инструментами в луковице ДПК определено малоподвижное образование максимальным размером до 10 см. Выполнена мини-лапаротомия в правом подреберье трансректальным доступом длиной 7 см. Произведена продольная гастродуоденотомия с пересечением пилорического жома. Желчный конкремент размерами 8×6 см располагался тотчас за привратником, полностью занимая

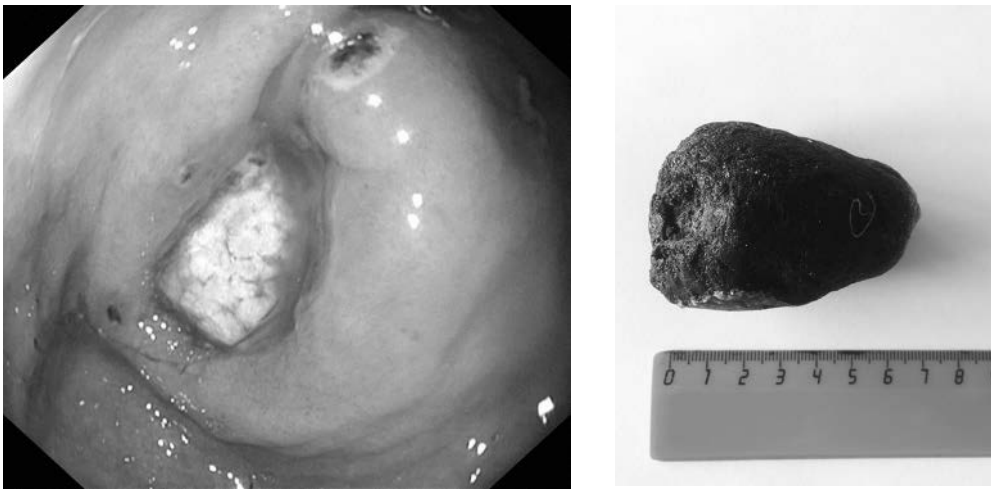

а/a б/b

***Рис. 2.* Желчный конкремент.**
а — в просвете луковицы ДПК; б — удаленный из просвета луковицы ДПК.

***Fig. 2.* Gallstone.**
a — in the lumen of the bulb of the duodenum; b — removed from the lumen of the bulb of the duodenum.

луковицу ДПК **(рис. 2б)**. Конкремент извлечен. Холецистодуоденальный свищ занимал большую часть стенки желчного пузыря и ДПК. От разобщения свища решено воздержаться. Операция закончена пилоропластикой по Гейнеке—Микуличу.

Интраоперационный диагноз: желчнокаменная болезнь. Хронический калькулезный холецистит. Холецистодуоденальный свищ. Обтурационная непроходимость ДПК желчным камнем.

Выписан в удовлетворительном состоянии на 8-е сутки после оперативного вмешательства. Рекомендовано обследование в отсроченном периоде для решения вопроса о разобщении свища.

Пациент осмотрен и обследован спустя 21 мес после операции. Состояние удовлетворительное. В результате повышенного питания после операции масса тела увеличилась на 25 кг. Жалобы отсутствуют, послеоперационный рубец в правом подреберье длиной 6 см без особенностей. При УЗИ желчный пузырь не определяется. При ЭГДС в луковице ДПК выявлен свищ диаметром до 0,8 см **(рис. 3).** В связи с отсутствием жалоб от разобщения свища решено воздержаться.

Обсуждение

Случаи ЖКН ежегодно наблюдаются в практике крупных скоропомощных стационаров. По проблеме имеется большое количество сообщений в виде описания серии случаев, однако публикаций с большим числом наблюдений нет. ЖКН кратко рассматривается среди других форм тонкокишечной непроходимости в Национальных рекомендациях от 2015 г. [14]. Из-за относительной редкости настороженность по поводу данного заболевания как причины нарушения эвакуации из желудка низкая; в первую очередь подозревается опухолевый или язвенный стеноз [15, 16].

Диагностика. За время диагностического поиска у нашего пациента четырежды менялась диагностическая концепция: инфекционное заболевание, рак желудка, безоар, желчный камень. Инструментальная диагностика, как в нашем случае, часто не позволяет однозначно диагностировать ЖКН. Почти 50% случаев диагноза ЖКН устанавливаются во время оперативного вмешательства [17]. Хотя крупный конкремент вне проекции гепатобилиарной зоны нередко обнаруживается уже при обзорной рентгенографии брюшной полости, у 15—25% пациентов конкременты рентгенонегативны, что затрудняет первичную диагностику [18]. Для 15—50% пациентов с СБ патогномонична рентгенологическая триада Риглера: гастростаз, пневмобилия и эктопический желчный камень [18, 19]. УЗИ позволяет выявить конкремент, однако возможности исследования, как в нашем случае, так и по данным литературы, часто ограничены из-за гастростаза [4]. Мультиспиральная компьютерная томография (МСКТ) [20] позволяет выявить холецистодуоденальный свищ, пневмобилию, конкремент в кишечнике, определить уровень непроходимости с информативностью 99% [7], однако из-за риска усугубления почечной недостаточности на начальном этапе от МСКТ у нашего пациента мы отказались, а в дальнейшем оснований для исследования



Рис. 3. **Холецистодуоденальный свищ при контрольном обследовании.**

Fig. 3. **Cholecystic-duodenal fistula during the control examination.**

уже не было — мы располагали полной информацией о причине обструкции. На начальном этапе могла быть информативна магнитно-резонансная холангиопанкреатография, возможности которой в диагностике СБ сопоставимы с возможностями МСКТ [21], хотя магнитно-резонансная томография (МРТ) как метод диагностики кишечной непроходимости в национальных руководствах по острой кишечной непроходимости не рекомендуется. В Российской Федерации в большинстве лечебных учреждений отсутствует возможность применять высокотехнологичные методы (МСКТ, МРТ) для диагностики кишечной непроходимости, притом что этиология кишечной непроходимости чрезвычайно важна при выборе хирургической тактики. Важно дифференцировать ЖКН от спаечной непроходимости, при которой возможно более длительное консервативное лечение.

Следует отметить, что в литературе СБ хорошо выявляется с помощью рентгеноскопии желудка [22]. Именно этот метод в сочетании с ЭГДС позволил установить окончательный диагноз в нашем случае без использования дорогостоящих методов, хотя окончательный размер конкремента и выбор тактики лечения определен при видеолапароскопии.

Выбор тактики лечения. У пациентов с СБ часто наблюдаются тяжелые нарушения вследствие основной и сопутствующей патологии, что требует четкого понимания целей предоперационной подготовки, целесообразности внутрипросветных вмешательств, сроков и объема операции. При ЖКН вследствие водно-электролитных нарушений развивается угрожающее жизни состояние, что требует предоперационной подготовки и экстренного оперативного лечения в течение 6 ч [14]. В то же время в отсутствие перитонита и терминального состояния лечение должно быть направлено на компенсацию метаболических нарушений, извлечение конкремента, восстановление проходимости [7]. В рекомендациях WSES от 2017 г. [23] как фактор, определяющий выбор хирургической тактики при опухолевой непроходимости, использовано понятие «нестабильный пациент» со следующими клинико-лабораторными критериями: pH<7,2, температура тела <35°C, BE<−8, доказательства коагулопатии, симптомы сепсиса, включающие необходимость инотропной поддержки.

Выбор метода лечения при крупных конкрементах ЖКТ вполне однозначен — операция необходима 90% пациентов с СБ [4]. Несмотря на то что большинство пациентов пожилого возраста, а операции сопровождаются высокой летальностью, есть только единичные сообщения об успешном неоперативном лечении ЖКН — у пожилой пациентки с конкрементом около 2,5 см [24].

По данным литературы, эндоскопическое лечение связано с низкой частотой послеоперационных осложнений и низкой летальностью и, как правило, используется в качестве метода первой линии, даже несмотря на малый процент успеха [25]. Малоинвазивные вмешательства с помощью внутрипросветной эндоскопии позволяют извлечь конкременты до 3 см у 9% пациентов [20, 26, 27]. Таким образом, наши попытки в течение 5 сут фрагментировать некое образование большего размера были заранее бесперспективны. Предпринимая безуспешные попытки эндоскопического извлечения «безоара», мы находились в плену заблуждений — большинство авторов рассмотренных нами сообщений на первом этапе пытались воздействовать на причину обструкции с помощью малоинвазивных мероприятий: это механическая литотрипсия, лазерная, экстракорпоральная ударно-волновая литотрипсия и интракорпоральная электрогидравлическая литотрипсия [7, 28, 29], но следует иметь в виду риск миграции камня дистально с развитием низкой обтурационной непроходимости [28].

При оперативном лечении успешность лапароскопического доступа составляет около 50%. При СБ литоэкстракция чаще выполняется путем лапаротомии [22]. В нашем случае лапароскопия позволила оценить ситуацию, выполнить навигацию и осуществить мини-доступ непосредственно к конкременту. Некоторые авторы рекомендуют смещать конкремент дистально и выполнять энтеротомию на неизмененной стенке кишки [22]. Однако часто конкремент сместить не удается [11, 30].

Данных, которые бы подтверждали необходимость изолированного удаления конкремента против одновременной холецистэктомии с закрытием свища, в литературе недостаточно. По данным J. Philipose [7], выполнение одномоментных реконструктивных

операций не увеличивает частоту развития послеоперационных осложнений. По другим данным, частота развития послеоперационных осложнений при расширении объема операции достигает 20—50% [12]. Изолированная литоэкстракция сопряжена с меньшим числом послеоперационных осложнений, при этом у 50% пациентов происходит спонтанное закрытие свища, а у большинства функционирующий свищ протекает бессимптомно. Показанием к холецистэктомии служит клинически проявляющийся свищ, сопровождающийся холангитом, рецидивом непроходимости, острого холецистита. Имеются данные об увеличенной заболеваемости раком желчного пузыря [4, 16].

Заключение

Представленный клинический случай подтверждает недостаточно четкое изложение в рекомендациях хирургической тактики при ЖКН. Не обоснованы критерии определения срока и вида операции. Мировой опыт свидетельствует о необходимости экстренной операции у пациента в нестабильном состоянии. Данные литературы подтверждают безуспешность эдоскопического извлечения конкрементов более 3 см. Хирургическая тактика должна быть индивидуальной и основываться на здравом смысле с учетом тяжести состояния пациента, опыте операционной бригады, возможностях и оснащении стационара.

Участие авторов:
Концепция и дизайн — А.В. Сажин, А.Е. Тягунов
Сбор и обработка материала — И.В. Ермаков
Написание текста — А.Е. Тягунов, М.М. Гасанов, И.В. Ермаков, А.А. Тягунов
Редактирование — А.В. Сажин

Авторы заявляют об отсутствии конфликта интересов.

Participation of authors:
Concept and design — A.V. Sazhin, A.E. Tyagunov
Data collection and processing — I.V. Ermakov
Text writing — A.E. Tyagunov, M.M. Gasanov, I.V. Ermakov, A.A. Tyagunov
Editing — A.V. Sazhin

The authors declare no conflicts of interest.

ЛИТЕРАТУРА/REFERENCES

1. Clavien PA, Richon J, Burgan S, Rohner A. Gallstone ileus. *Br J Surg.* 1990;77(7):737-742. https://doi.org/10.1002/bjs.1800770707
2. O'Neill C, Colquhoun P, Schlachta CM, Etemad-Rezai R, Jayaraman S. Gastric outlet obstruction secondary to biliary calculi: 2 cases of Bouveret syndrome. *Canadian J Surg.* 2009;52(1):16-18.
3. Cappell MS, Davis M. Characterization of Bouveret's syndrome: a comprehensive review of 128 cases. *Am J Gastroenterol.* 2006; 101(9):2139-2146.
4. Al-Habbal Y, Ng M, Bird D, McQuillan T, Al-Khaffaf H. Uncommon presentation of a common disease — Bouveret's syndrome: A case report and systematic literature review. *World J Gastrointest Surg.* 2017;9(1):25-36. https://doi.org/10.4240/wjgs.v9.i1.25
5. Koulaouzidis A, Moschos J. Bouveret's syndrome. *Ann Hepatol.* 2007;6(2):89-91.
6. Iancu C, Bodea R, Al Hajjar N, Todea-Iancu D, Bălă O, Acalovschi I. Bouveret syndrome associated with acute gangrenous cholecystitis. *J Gastrointest Liver Dis.* 2008;17(1):87-90.
7. Philipose J, Khan HM, Ahmed M, Idiculla PS, Andrawes S. Bouveret's Syndrome. *Cureus.* 2019;11(4):4414. https://doi.org/10.7759/cureus.4414
8. Bouveret L. Stenose du pylore adhérent à la vesicle. *Rev Med.* 1896;16:1-16.
9. Langhorst J, Schumacher B, Deselaers T, Neuhaus H. Successful endoscopic therapy of a gastric outlet obstruction due to a gallstone with intracorporeal laser lithotripsy: A case of Bouveret's syndrome. *Gastrointest Endoscopy.* 2000;51(2):209-213. https://doi.org/10.1016/s0016-5107(00)70421-4
10. Brennan GB, Rosenberg RD, Arora S. Bouveret syndrome. *Radiographics.* 2004;24(4):1171-1175. https://doi.org/10.1148/rg.244035222
11. Yılmaz EM, Cartı EB, Kandemir A. Rare cause of duodenal obstruction: Bouveret syndrome. *Turkish J Surg.* 2018;28:1-3. https://doi.org/10.5152/turkjsurg.2017.3794
12. Bakhshi GD, Chincholkar RG, Agarwal JR, Gupta MR, Gokhe PS, Nadkarni AR. Gallstone Ileus: Dilemma in the Management. *Clin Pract.* 2017;7(3):977. https://doi.org/10.4081/cp.2017.977
13. Thompson RJ, Gidwani A, Caddy G, McKenna E, McCallion K. Endoscopically assisted minimally invasive surgery for gallstones. *Irish J Med Scie.* 2009;178(1):85-87. https://doi.org/10.1007/s11845-007-0096-9
14. Шаповальянц С.Г., Ларичев С.Е., Тимофеев М.Е., Бабкова И.В. *Острая неопухолевая кишечная непроходимость у взрослых (национальные клинические рекомендации).* 2015. Shapovalyants SG, Larichev SE, Timofeev ME, Babkova IV. *Ostraya neopukholevaya kishechnaya neprokhodimost' u vzroslykh (natsional'nye klinicheskie rekomendatsii).* 2015. (In Russ.). https://общество-хирургов.рф/stranica-pravlenija/unkr/urgentnaja-abdominalnaja-hirurgija/nacionalnye-klinicheskie-rekomendaci-ostraja-neopuholevaja-kishechnaja-neprohodimost.html
15. Shinoda M, Aiura K, Yamagishi Y, Masugi Y, Takano K, Maruyama S, Irino T, Takabayashi K, Hoshino Y, Nishiya S, Hibi T, Kawachi S, Tanabe M, Ueda M, Sakamoto M, Hibi T, Kitagawa Y. Bouveret's syndrome with a concomitant incidental T1 gallbladder cancer. *Clin J Gastroenterol.* 2010;3(5):248-253. https://doi.org/10.1007/s12328-010-0170-0
16. Sharma D, Jakhetia A, Agarwal L, Baruah D, Rohtagi A, Kumar A. Carcinoma Gall Bladder with Bouveret's Syndrome: A Rare Cause of Gastric Outlet Obstruction. *Indian J Surg.* 2010;72(4):350-351. https://doi.org/10.1007/s12262-010-0145-x
17. Alencastro MC, Cardoso KT, Mendes CA, Boteon YL, Carvalho RB, Fraga GP. Acute intestinal obstruction due to gallstone ileus. *Rev Col Bras Cir.* [periódico na Internet]. 2013;40(4). https://www.scielo.br/rcbc

18. Gijon-de-la-Santa L, Camarero-Miguel A, Perez-Retortillo JA, Ramia-Angel JM. Bouveret's syndrome: evaluation with multidetector CT. Revista espanola de enfermedades digestivas: organo official de la Sociedad de patologia. *Digestiva*. 2014;106(4):283-284.

19. Gallego Otaegui L, Sainz Lete A, Gutiérrez Ríos RD, Alkorta Zuloaga M, Arteaga Martín X, Jiménez Agüero R, Medrano Gómez MÁ, Ruiz Montesinos I, Beguiristain Gómez A. A rare presentation of gallstones: Bouveret s syndrome, a case report. Revista espanola de enfermedades digestivas: organo official de la Sociedad de patologia. *Digestiva*. 2016;108(7):434-436.

20. Karadimos D, Keelan S, Maundura M, Hardley A. Impacted duodenal gallstone presenting as gastric outlet obstruction: a rare case of Bouveret syndrome. *ANZ J Surg*. 2020 Mar;90(3):379-381. First published: 2019 Apr 15. https://doi.org/10.1111/ans.15142

21. Tindell N, Holmes K, Marotta D. Gallstone ileus of the duodenum: an unexpected presentation of Bouveret's syndrome. *BMJ Case Reports*. 2017. pii: bcr-2017-220324. https://doi.org/10.1136/bcr-2017-220324

22. Mavroeidi VK, Matthioudakis DI, Economou NK, Karanikas ID. Bouveret Syndrome — The rarest variant of gallstone ileus: a case report and literature review. 2013;839370. https://doi.org/10.1155/2013/839370

23. Pisano M, Zorcolo L, Merli C, Cimbanassi S, Poiasina E, Ceresoli M. WSES guidelines on colon and rectal cancer emergencies: obstruction and perforation. *World J Emergency Surg*. 2017;13(1). https://doi.org/10.1186/s13017-018-0192-3

24. Mishin I, Ghidirim G, Zastavnitsky G. Non-operative treatment for gall-stone ileus — a case report. *Pol Przegl Chir*. 2011;83(4):223-226.

25. Nickel F, Muller-Eschner MM, Chu J, von Tengg-Kobligk H, Muller-Stich BP. Bouveret's syndrome: presentation of two cases with review of the literature and development of a surgical treatment strategy. *BMC Surgery*. 2013;13:33. https://doi.org/10.1186/1471-2482-13-33

26. Moriai T, Hasegawa T, Fuzita M, Kimura A, Tani T, Makino I. Successful removal of massive intragastric gallstones by endoscopic electrohydraulic lithotripsy and mechanical lithotripsy. *Am J Gastroenterol*. 1991;86(5):627-629.

27. Huebner ES, DuBois S, Lee SD, Saunders MD. Successful endoscopic treatment of Bouveret's syndrome with intracorporeal electrohydraulic lithotripsy. *Gastrointest Endoscopy*. 2007;66(1):183-184. https://doi.org/10.1016/j.gie.2007.01.024

28. Qasaimeh GR, Bakkar S, Jadallah K. Bouveret's syndrome: an overlooked diagnosis. A case report and review of literature. *Int Surg*. 2014;99(6):819-823. https://doi.org/10.9738/INTSURG-D-14-00087.1

29. Maiss J, Hochberger J, Hahn EG, Lederer R, Schneider HT, Muehldorfer S. Successful laserlithotripsy in Bouveret's syndrome using a new frequency doubled doublepulse Nd:YAG laser (FREDDY). *Scandinavian J Gastroenterol*. 2004;39(8):791-794. https://doi.org/10.1080/00365520410005937

30. Деметрашвили З.М., Асатиани Г.А., Немсадзе Г.Ш., Кенчадзе Г.З. Желчнокаменная кишечная непроходимость (с комментарием). *Хирургия. Журнал им. Н.И. Пирогова*. 2012;(3):65-68. Demetrashvili ZM, Asatiani GA, Nemsadze GSh, Kenchadze GZ. Gallstone intestinal obstruction (with comment). *Khirurgiya. Zhurnal imeni N.I. Pirogova*. 2012;3:65-68. (In Russ.).

Поступила 09.12.2019

Received 09.12.2019

Принята к печати 30.03.2020

Accepted 30.03.2020