Эндоскопическая хирургия
2020, т. 26, №5, с. 38-45
https://doi.org/10.17116/endoskop20202605138

Endoscopic Surgery =
Endoskopicheskaya khirurgiya 2020, vol. 26, no 5, pp. 38-45
https://doi.org/10.17116/endoskop20202605138

Торакоскопическая тракционная элонгация с использованием внутренних швов при атрезии пищевода с большим диастазом

© Ю.А. КОЗЛОВ[1—3], А.А. РАСПУТИН[1], П.Ж. БАРАДИЕВА[1], Ч.Б. ОЧИРОВ[1], К.А. КОВАЛЬКОВ[4], В.М. КАПУЛЛЕР[5]

[1]ОГАУЗ «Городская Ивано-Матренинская детская клиническая больница», Иркутск, Россия;
[2]Иркутская государственная медицинская академия последипломного образования — филиал ФГБОУ ДПО «РМАНПО» Минздрава России, Иркутск, Россия;
[3]ФГБОУ ВО «Иркутский государственный медицинский университет» Минздрава России, Иркутск, Россия;
[4]ГАУЗ «Областная детская клиническая больница», Кемерово, Россия;
[5]Университетский медицинский центр, Еврейский университет, Иерусалим, Израиль

Резюме

Цель исследования. Демонстрация собственного опыта торакоскопической тракционной элонгации пищевода путем использования внутренних швов у 8 младенцев с полным описанием всех этапов операций, которые приводят к сохранению нативного хорошо сокращающегося пищевода.

Материал и методы. В центре хирургии новорожденных Ивано-Матренинской детской клинической больницы Иркутска начиная с января 2017 г. находились на лечении 8 пациентов с атрезией пищевода, сопровождавшейся большим диастазом между сегментами; у всех пациентов использована техника тракционной элонгации с применением внутренних швов. Несколько больных были доставлены в хирургический центр из различных детских больниц Российской Федерации, расположенных на значительном расстоянии от Иркутска (Краснодар, Кемерово, Хабаровск, Красноярск). Большинству младенцев (6 новорожденных) на месте была выполнена лапароскопическая или открытая гастростомия. Двум пациентам, появившимся на свет в Иркутске, гастростомию не выполняли. Во время первой торакоскопии на слепые концы пищевода накладывали швы, которые сближали сегменты. В ходе повторной торакоскопии, которую выполняли через 5—12 дней после наложения внутренних тракционных швов, формировали торакоскопический первичный анастомоз пищевода. Исследованы ранние и отдаленные результаты лапароскопических операций.

Результаты. Торакоскопическая тракционная элонгация пищевода с использованием внутренних швов успешно применена у всех 8 детей с атрезией пищевода, сопровождавшейся большим диастазом. Средний возраст больных составил 22,6 дня (от 1 до 90 дней). Средняя масса тела в момент операции составила 2587,5 г (от 1300 до 3750 г). Протяженность диастаза между проксимальным и дистальным сегментом достигала в среднем 5,88 см (от 5 до 8 см). Длительность внутренней тракции варьировала от 5 до 12 дней. Во время повторной торакоскопии анастомоз пищевода удалось наложить у всех больных с различной степенью натяжения. Дети выписывались на амбулаторное долечивание после нормализации нутритивного статуса. В ходе наблюдения за больными установлено, что у 75% из них развился гастроэзофагеальный рефлюкс, который обусловил необходимость лапароскопической антирефлюксной процедуры. Все дети также нуждались в дилатации анастомоза с помощью баллона. Процедура баллонной дилатации пищевода выполнялась дважды у 100% больных, трижды — у 75%, больше 4 раз — у 50%. Все пациенты в конце исследования могли самостоятельно принимать пищу через рот и достигли нормальных массо-ростовых показателей.

Заключение. Настоящее исследование показало, что рост пищевода может быть инициирован даже у самых маленьких сегментов пищевода и позволяет сформировать внешне нормальный пищевод. Функция пищевода, даже с некоординированными сокращениями в нижнем сегменте, будет удовлетворительной и соответствовать общеизвестным результатам лечения атрезии пищевода.

Ключевые слова: *атрезия пищевода с большим диастазом, тракционная элонгация, торакоскопия.*

ИНФОРМАЦИЯ ОБ АВТОРАХ:
Козлов Ю.А. — https://orcid.org/0000-0003-2313-897X; e-mail: yuriherz@hotmail.com
Распутин А.А. — https://orcid.org/0000-0002-5690-790X
Барадиева П.Ж. — https://orcid.org/0000-0002-5463-6763
Очиров Ч.Б. — https://orcid.org/0000-0002-6045-1087
Ковальков К.А. — https://orcid.org/0000-0001-6126-4198
Капуллер В.М. — https://orcid.org/0000-0003-0076-5778
Автор, ответственный за переписку: Козлов Ю.А. — e-mail: yuriherz@hotmail.com

КАК ЦИТИРОВАТЬ:
Козлов Ю.А., Распутин А.А., Барадиева П.Ж., Очиров Ч.Б., Ковальков К.А., Капуллер В.М. Торакоскопическая тракционная элонгация с использованием внутренних швов при атрезии пищевода с большим диастазом. *Эндоскопическая хирургия*. 2020;26(5):38—45. https://doi.org/10.17116/endoskop20202605138

Thoracoscopic traction elongation using internal sutures for esophageal atresia with large diastasis

© YU.A. KOZLOV[1—3], A.A. RASPUTIN[1], P.ZH. BARADIEVA[1], CH.B. OCHIROV[1], K.A. KOVALKOV[4], V.M. KAPULLER[5]

[1]Ivano-Matreninsky Children's Clinical Hospital, Irkutsk, Russia;
[2]Irkutsk State Medical Academy of Postgraduate Education — Branch Campus of the Russian Medical Academy for Continuous Professional Education, Irkutsk, Russia;
[3]Irkutsk State Medical University, Irkutsk, Russia;
[4]Regional Children's Clinical Hospital, Kemerovo, Russia;
[5]University Medical Center, Hebrew University, Jerusalem, Israel

Abstract

Purpose of the study. Demonstration of own experience of thoracoscopic traction elongation of the esophagus through the use of internal sutures in 8 infants with a complete description of all stages of operations that lead to the preservation of the native well-contracting esophagus.

Material and methods. Since January 2017, 8 patients with esophageal atresia, accompanied by large diastasis between segments, have been treated at the center for neonatal surgery of the Ivano-Matreninsky Children's Clinical Hospital in Irkutsk; in all patients used the technique of traction elongation using internal sutures. Several patients were delivered to the surgical center from various children's hospitals of the Russian Federation located at a considerable distance from Irkutsk (Krasnodar, Kemerovo, Khabarovsk, Krasnoyarsk). Laparoscopic or open gastrostomy on site was underwent for Most infants (6 newborns). Two patients who were born in Irkutsk did not undergo gastrostomy. During the first thoracoscopy, sutures were placed on the blind ends of the esophagus, which brought the segments together. Repeated thoracoscopy was performed 5-12 days after the application of internal traction sutures, during which a thoracoscopic primary anastomosis of the esophagus was formed. The early and long-term results of laparoscopic operations were studied.

Results. Thoracoscopic traction elongation of the esophagus using internal sutures was successfully used in all 8 children with atresia of the esophagus, accompanied by large diastasis. The average age of patients was 22.6 days (from 1 to 90 days). The average body weight at the time of surgery was 2587.5 g (from 1300 to 3750 g). The length of the diastasis between the proximal and distal segments reached an average of 5.88 cm (5 to 8 cm). The duration of internal traction varied from 5 to 12 days. During repeated thoracoscopy, an anastomosis of the esophagus was applied in all patients with varying degrees of tension. Children were discharged for outpatient aftercare after normalization of nutritional status. During the observation of patients, it was found that 75% of them developed gastroesophageal reflux, which necessitated a laparoscopic antireflux procedure. All children also needed a dilatation of the anastomosis using a balloon. The procedure for balloon dilatation of the esophagus was performed twice in 100% of patients, three times in 75%, more than 4 times in 50%. All children at the end of the study could take food by the mouth and showed normal weight gain and body length.

Conclusion. The present study showed that esophageal growth can be initiated even in the smallest segments of the esophagus and allows to form of an externally normal esophagus. Esophageal function, even with uncoordinated contractions in the lower segment, will be satisfactory and consistent with the well-known results of treatment for esophageal atresia.

Keywords: *esophageal atresia with large diastasis, traction elongation, thoracoscopy.*

INFORMATION ABOUT THE AUTHORS:
Kozlov Yu.A. — https://orcid.org/0000-0003-2313-897X; e-mail: yuriherz@hotmail.com
Rasputin A.A. — https://orcid.org/0000-0002-5690-790X
Baradieva P.Zh. — https://orcid.org/0000-0002-5463-6763
Ochirov Ch.B. — https://orcid.org/0000-0002-5463-6763
Kovalkov K.A. — https://orcid.org/0000-0001-6126-4198
Kapuller V.M. —https://orcid.org/0000-0003-0076-5778
Corresponding author: Kozlov Yu.A. — orcid.org/0000-0003-2313-897X; e-mail: yuriherz@hotmail.com

TO CITE THIS ARTICLE:
Kozlov YuA, Rasputin AA, Baradieva PZh, Ochirov ChB, Kovalkov KA, Kapuller VM. Thoracoscopic traction elongation using internal sutures for esophageal atresia with large diastasis. *Endoscopic Surgery = Endoskopicheskaya khirurgiya*. 2020;26(5):38—45. (In Russ.). https://doi.org/10.17116/endoskop20202605138

Введение

Атрезия пищевода с большим диастазом является камнем преткновения для многих детских хирургов. Дилемма, состоящая в том, чтобы сохранить нативный пищевод или заменить его сегментом, выкроенным из другого отдела пищеварительного тракта, не нашла своего разрешения до настоящего времени. На протяжении нескольких десятилетий было описано множество методов для решения проблемы преодоления дистанции между разобщенными сегментами пищевода. Однако ни один из них не решил проблему сохранения собственного хорошо перистальтирующего и проходимого пищевода. Желание удлинить пищевод приводило к возникновению новых проблем, сопровождающихся формированием стеноза, дивертикула, гастроэзофагеального рефлюкса и угнетением моторики органа.

Частота возникновения атрезии пищевода настолько мала, что в отдельных центрах трудно изучить большой опыт лечения больных с атрезией пищевода с большим диастазом. По этой причине в большинстве научных сообщений опубликованы спорадические данные об этой проблеме. Наиболее распространенная идея удлинения пищевода заключается во встречной тракции сегментов пищевода. Первый смелый опыт применения этого метода принадлежит J. Foker и соавт. [1]. При использовании тракционного способа два сегмента пищевода постепенно притягивают друг к другу с помощью нитей, которые наложены на слепые концы пищевода и выведены наружу через межреберные промежутки навстречу друг другу так, чтобы в итоге соединить их с помощью анастомоза [2, 3]. С появлением минимально инвазивной хирургии и возрастающего опыта лечения при атрезии пищевода с большим диастазом стала возможной техника торакоскопической тракции пищевода для его удлинения. Представлено несколько вариантов этой техники, каждый из которых отличается способом размещения тракционных нитей. В одном из них, представленном D. van der Zee и соавт. [4], используются наружные швы, в другом, опубликованном D. Patkowski [5], применяются внутренние швы.

В настоящем исследовании мы демонстрируем собственный опыт торакоскопической тракционной элонгации пищевода путем использования внутренних тракционных швов у 8 младенцев и представляем полное описание всех этапов операций, которые приводят к сохранению нативного хорошо сокращающегося пищевода.

Материал и методы

В центре хирургии новорожденных Ивано-Матренинской детской клинической больницы г. Иркутска начиная с января 2017 г. находились на лечении 8 пациентов с атрезией пищевода, сопровождавшейся большим диастазом между сегментами; у всех пациентов использована техника тракционной элонгации с применением внутренних швов. Некоторые из этих больных были доставлены в хирургический центр из различных детских больниц Российской Федерации, расположенных на значительном расстоянии от Иркутска (Краснодар, Кемерово, Хабаровск, Красноярск). Большинству из них (6 новорожденных) на месте была выполнена лапароскопическая или открытая гастростомия. Двум пациентам, появившимся на свет в Иркутске, гастростомию не выполняли. У этих больных питание на всем протяжении тракции осуществлялось с использованием полного парентерального питания. У одного из пациентов была обнаружена сопутствующая дуоденальная атрезия, которая была успешно реконструирована с помощью анастомоза Kimura. Проксимальный сегмент у всех больных был сохранен интактным. Для аспирации слюны в него был помещен катетер. После стабилизации респираторного и гемодинамического статуса пациентов транспортировали в экспертный стационар, расположенный в Иркутске.

Перед планированием операции, предназначенной для удлинения пищевода, определяли расстояние, которое существовало между сегментами пищевода. Это было возможно установить, используя рентгеновское исследование пищевода с введением контрастного вещества в желудок и проксимальный сегмент пищевода **(рис. 1а)**.

Альтернативный метод определения диастаза между сегментами заключается в проведении двойной эзофагоскопии, он реализовывался путем использования двух эндоскопов. Гибкие оптические системы устанавливали в проксимальный и дистальный сегменты пищевода и выполняли рентгенографию грудной клетки.

Каждую процедуру удлинения пищевода начинали с фибротрахеобронхоскопии с целью исключения проксимальной трахеопищеводной фистулы. Для осуществления тракционной элонгации пищевода с использованием внутренних швов пациента размещали в положении на левом боку так, как это делается для обычного торакоскопического анастомоза при типе С атрезии пищевода. Первый 4-миллиметровый троакар, предназначенный для введения оптической системы, устанавливали на 1 см ниже угла лопатки путем разреза кожи и тупой перфорации мышц и плевры. После этого два 3-миллиметровых троакара размещали под прямым визуальным контролем в границах треугольника, образованного вокруг эндоскопа.

После инсуффляции CO_2 (давление 3—5 мм рт.ст. и поток 0,5 л/мин) и коррекции искусственной вентиляции легких анестезиологом начинали мобилизацию проксимального сегмента пищевода в максимальной степени до уровня верхней апертуры. После этого выделяли дистальный сегмент пищевода, чаще всего до уровня диафрагмы. Затем между сегментами пищевода накладывали два тракционных шва Ethibond 4/0 (Ethicon, Johnson & Johnson, США). Под контролем зрения осуществляли завязывание нитей для достижения максимального сближения сегментов **(рис. 2а)**.

Тракцию приостанавливали, если возникало интуитивное ощущение существенного натяжения, которое приведет к прорезыванию нитей. В результате наложения внутренних тракционных нитей расстояние между сегментами пищевода сокращалось, но по-прежнему сохранялась дистанция, которая должна и могла быть преодолена в будущем, чтобы соединить разобщенные сегменты.

Затем пациента возвращали в реанимационную палату. После экстубации трахеи его переводили в обычную палату хирургического отделения, где на

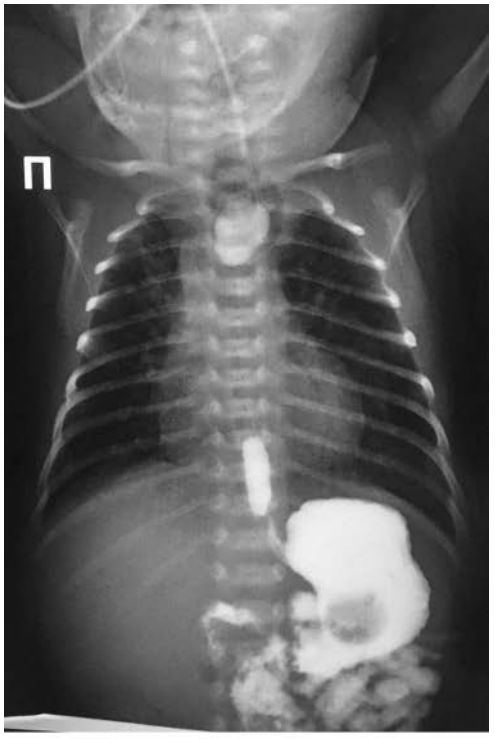

а/a

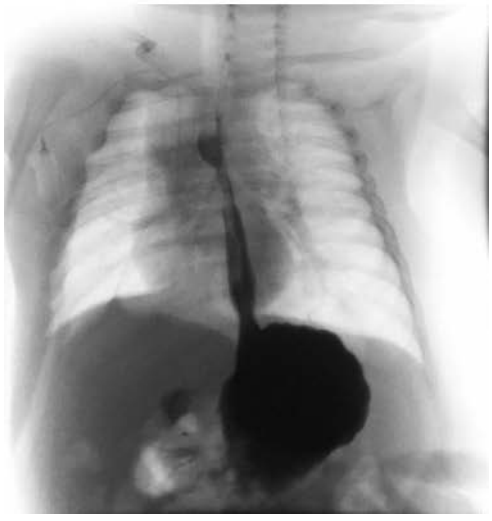

б/b

Рис. 1. **Данные рентгеноконтрастного исследования пищевода до операции (а) и после торакоскопического анастомоза пищевода (б) у пациента с атрезией пищевода, сопровождающейся большим диастазом.**

Fig. 1. **Data of x-ray radiopaque examination of the esophagus before surgery (a) and after thoracoscopic anastomosis of the esophagus (b) in a patient with atresia of the esophagus, accompanied by large diastasis.**

протяжении нескольких недель осуществляли аспирацию слюны из проксимального сегмента пищевода, используя вакуум, и кормление путем введения питательной смеси в желудок через гастростому.

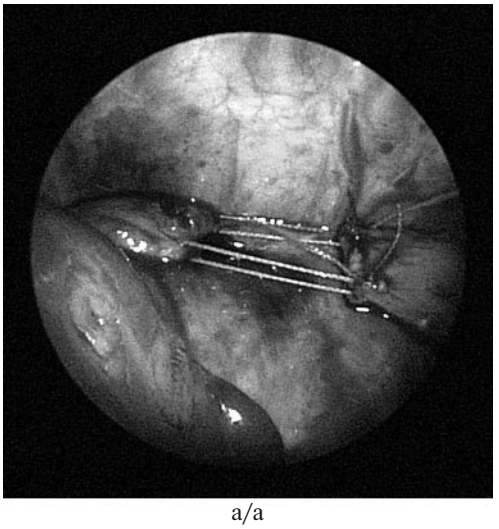

а/a

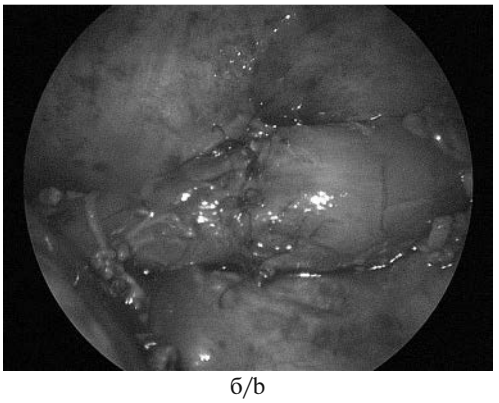

б/b

Рис. 2. **Торакоскопическая тракционная элонгация пищевода. I этап.**
а — наложение внутренних тракционных швов; б — наложение анастомоза пищевода.

Fig. 2. **Thoracoscopic traction elongation of the esophagus. Stage I.**
a — the imposition of internal traction sutures; b — the imposition of an anastomosis of the esophagus.

Повторную торакоскопию выполняли через 2—4 нед после наложения внутренних тракционных швов и производили торакоскопический первичный анастомоз пищевода. После предварительного локального адгезиолизиса и снятия тракционных нитей осуществляли мобилизацию сегментов пищевода и определяли возможность их окончательного сближения с целью создания анастомоза. Затем производили вскрытие слепых концов пищевода. Вскрытие проксимального сегмента происходило на фоне давления, которое оказывает анестезиолог на предварительно установленный в просвет пищевода зонд. Вскрытие просвета дистального сегмента сопровождалось трудностями в связи с тем, что слизистая оболочка в дистальном отрезке пищевода не всегда выбухает при нанесении поперечного разреза на слепом конце. Поэтому необходимо приложить усилия

***Таблица*. Результаты торакоскопической тракционной элонгации пищевода с использованием внутренних швов**
***Table*. Results of thoracoscopic traction elongation of the esophagus using internal sutures**

Пациент	Возраст, дни	Диастаз, см	Длительность тракции, дни	ГС	Несостоятельность анастомоза	Стеноз	ГЭР	Пищевой статус через 1 год
№1	12	5	6	+	—	+	—	Норма
№2	90	7	7	+	—	+	+	Норма
№3	72	5	8	+	—	+	+	Норма
№4	1	6	5	-	—	+	+	Норма
№5	2	5	5	+	+	+	+	Норма
№6	1	6	6	+	—	+	+	Норма
№7	2	8	12	+	—	+	—	Затруднение глотания
№8	1	5	7	—	—	+	+	Норма

Примечание. ГС — гастростомия; ГЭР — гастроэзофагеальный рефлюкс.

для того, чтобы обнаружить эту оболочку и вскрыть ее для формирования просвета в дистальном сегменте пищевода. Следующие этапы повторяли шаги обычного торакоскопического анастомоза, который выполняется у пациентов с типом С атрезии пищевода. Первоначально накладывали швы на заднюю стенку анастомоза. Затем за зону анастомоза в желудок устанавливали зонд для кормления. В заключительной части формирования анастомоза накладывали швы на переднюю стенку **(рис. 2б)**.

Рядом с анастомозом в заднем средостении устанавливали дренажную трубку для контроля возможной несостоятельности анастомоза пищевода. Рентгеноконтрастное исследование пищевода выполняли на 7-й день после конструкции анастомоза, после чего возобновляли кормление через зонд, а затем, после извлечения питательной трубки, — через рот.

Результаты

Торакоскопическая тракционная элонгация пищевода с использованием внутренних швов была успешна применена у всех 8 детей с атрезией пищевода, сопровождавшейся большим диастазом. Средний возраст больных составил 22,6 дня (от 1 до 90 дней), средняя масса тела в момент операции — 2587,5 г (от 1300 до 3750 г). Протяженность диастаза между проксимальным и дистальным сегментом достигала в среднем 5,88 см (от 5 до 8 см). Длительность внутренней тракции варьировала от 5 до 12 дней. Во время повторной торакоскопии анастомоз пищевода удалось наложить у всех больных с различной степенью натяжения. В ходе адгезиолизиса отмечалась умеренная диффузная кровоточивость тканей, которая исчезала после кратковременного подъема внутриплеврального давления углекислого газа. Все проксимальные и дистальные сегменты имели хорошее кровоснабжение. Полученные результаты представлены в **таблице**.

Через 7 дней после операции выполняли рентгенографию пищевода, после чего начинали частичное пероральное вскармливание **(см. рис. 1б)**. Несостоятельность анастомоза после операции зарегистрирована у 1 пациента, она закрылась самостоятельно на фоне отмены питания и назначения антибактериальных препаратов.

Детей выписывали на амбулаторное долечивание после нормализации нутритивного статуса. В ходе наблюдения за больными было установлено, что у 75% из них развился гастроэзофагеальный рефлюкс, который обусловил необходимость лапароскопической антирефлюксной процедуры. Все дети также нуждались в дилатации анастомоза с помощью баллона. Процедура баллонной дилатации пищевода выполнялась дважды у 100% больных, трижды — у 75%, больше 4 раз — у 50%. У одного ребенка в ходе лечения возникла трахеомаляция, и ему была выполнена торакоскопическая аортопексия. Все пациенты в конце исследования могли самостоятельно принимать пищу через рот и имели нормальные массо-ростовые показатели.

Обсуждение

Атрезия пищевода с большим диастазом на протяжении всей истории изучения этого заболевания всегда оставалась для детских хирургов значительной и порой нерешаемой проблемой. Еще совсем недавно изначально всем пациентам с непреодолимым на первый взгляд диастазом между сегментами пищевода выполнялась гастростомия, предназначенная для длительного кормления. Во время наблюдения за больными через 1—2 мес проводили контрастное исследование пищевода, для того чтобы определить, насколько уменьшилось расстояние между проксимальным и дистальным концами пищевода, и принимали решение по поводу дальнейшей тактики ведения ребенка для обеспечения самостоятельного приема им пищи. У некоторых пациентов выполняли отсроченный первичный анастомоз [6], у других — замену пищевода путем перемещения желудка или толстой кишки в грудную клетку [7—9].

Дискуссия на тему, является ли собственный пищевод лучшим вариантом для восстановления непрерывности пищеварительного тракта, продолжается.

Оптимальное решение насчет дальнейших действий в случае большого диастаза при атрезии пищевода принимается в операционной, после того как оба сегмента выделены и мобилизованы, но просвет их еще не вскрыт. В 1997 г. J. Foker и соавт. [1] описали метод экстраторакальной тракционной элонгации пищевода. При использовании этого метода швы, наложенные на края сегментов при мобилизации, перекрещиваются и слегка подтягиваются для оценки эффективной величины диастаза. Тракционные швы должны накладываться с соблюдением баланса сил натяжения для индукции роста и при этом не влиять на прочность и герметичность тканей. Оценка величины диастаза очень важна для выбора метода индукции роста. Возможно применение внешних методов вытяжения или производство внутренней тракции сегментов относительно друг друга, что служит толчком для более быстрой индукции роста [10]. При отсутствии прогресса в сближении сегментов или при возникновении осложнений, таких как прорезывание нитей, перфорация, прибегают к альтернативным процедурам, таким как разобщение пищевода с формированием шейной эзофагостомы и замещение пищевода желудком или толстой кишкой.

С прогрессом минимально инвазивной хирургии у детей не осталось ограничений для торакоскопического удлинения пищевода сразу после рождения В 2007 г. D. van der Zee и соавт. [4] продемонстрировали возможность выполнения процедуры Foker с помощью торакоскопии. Со времени публикации первого успешного случая в 2015 г. автор представил описание 10 пациентов после торакоскопической элонгации с использованием внешних тракционных швов [11]. D. Patkowski [5] представил другой подход к торакоскопическому лечению при атрезии пищевода с большим дистазом. Автор предложил торакоскопическую элонгацию пищевода путем наложения внутренних тракционных швов, которые размещались на слепых концах пищевода. В представленной автором серии, состоящей из 24 пациентов, у 14 было достаточно однократной тракции, чтобы выполнить первичный анастомоз пищевода. Оставшимся больным требовалось несколько этапов, заключавшихся в повторной торакоскопии и подтягивании нитей тракционных швов для сближения сегментов (от 3 до 5 процедур). В своей научной работе мы продемонстрировали, что сближение сегментов пищевода с целью конструкции первичного анастомоза было достигнуто у всех больных с помощью одной тракции, длительность которой составляла от 5 до 12 дней.

В 2018 г. этот автор сообщил о 2 новорожденных, у которых применена тракционная элонгация пищевода без использования гастростомии [12]. Анастомоз пищевода был успешно выполнен на 8-й и 9-й дни после рождения. Парентеральное питание компенсировало на протяжении всего времени тракции потребности в энергии и необходимых нутриентах.

Несмотря на существующие точки зрения, механизм удлинения пищевода при его элонгации остается неизвестным. J. Foker и соавт. [13] установили, что нативный пищевод может расти под воздействием тракции и что такой рост будет оказывать большое влияние на сближение обеих концов пищевода. Вся необходимая для роста информация заложена даже в самых маленьких сегментах, это доказывает последующая оценка строения стенки пищевода [2]. Хотя не было обнаружено ответных реакций в виде гипертрофии и гиперплазии, характерных для увеличения клеточной массы, нет оснований предполагать, что эта реакция является чем-то необычным. Результаты исследования в Миннесоте убедительно доказывают, что эти процессы являются не чем иным, как ростом и развитием пищевода в ответ на осевое натяжение, а не растяжением зачаточного сегмента [13]. В математике это заключение называется by inspection (от англ. — «что и требовалось доказать»). Однако результаты исследования D. Van der Zee и соавт. [11] заставили усомниться в правильности этого утверждения. Авторы обнаружили, что у большинства пациентов увеличение длины может быть достигнуто через 4—6 дней тракции, и маловероятно, что оно произойдет за счет роста пищевода. Дополнительная длина возникает в результате растяжения ткани пищевода. Растяжимость стенки пищевода должна иметь свой предел, после которого возникнет разрыв ткани. В одном из исследований установлено, что тракция более 10 дней не будет увеличивать длину пищевода [11].

Не исключено, что растяжение и рост пищевода на фоне тракции — это два одновременных процесса. Недавнее экспериментальное исследование, проведенное на крысах, которым выполняли тракцию дистального отдела пищевода, установило, что тракция обеспечивает истинный рост пищевода, а не только растяжение его тканей [14]. Во-первых, длина пищевода у животных достоверно увеличивалась по сравнению с таковой в контрольной группе. Во-вторых, толщина стенки пищевода не изменилась, несмотря на растяжение. В-третьих, иммуногистохимическое исследование ткани сегмента пищевода, подвергнутого тракции, определило высокую степень клеточной пролиферации на основании определения достоверных значений позитивного соотношения тканевого антигена Ki-67 в мышечном слое. Таким образом, сложилось мнение, что при тракции пищевода он не только растягивается, но и растет в результате стимулированной тракцией клеточной пролиферации, механизм которой пока неясен.

Одна из существенных проблем тракционной элонгации пищевода заключается в том, какие швы следует использовать и насколько глубоко они должны быть наложены, чтобы выдержать тракционное

усилие. Разумеется, можно применять поверхностные и тонкие швы с использованием прокладок для защиты ткани от разрыва, но такой подход несет риск того, что слизистая оболочка разобщенных сегментов не будет удлиняться аналогичным образом, особенно дистального отрезка. Поэтому лучше использовать относительно толстые нити (3/0 или 4/0) с хорошим захватом стенки пищевода, чтобы не произошло ретракции слизистой оболочки, которую во время первичного анастомоза будет трудно обнаружить.

Установлено, что рост и удлинение пищевода происходят в основном за счет дистального сегмента [10, 11]. Проксимальный отрезок имеет незначительный потенциал роста. Это утверждение основывается на том, что проксимальный отдел пищевода уже и так максимально растянут во время постоянных попыток плода проглотить амниотическую жидкость во время внутриутробной жизни, поэтому не следует ожидать большого прогресса его роста. В настоящее время сохранение проксимального сегмента интактным является наиболее принятым методом [15], который позволяет выполнить в будущем отсроченный анастомоз, так как шейная эзофагостомия сокращает арсенал имеющихся методов, как правило, до перемещения желудка или толстой кишки. Следует помнить, что почти у 50% пациентов с атрезией пищевода с большим диастазом имеется проксимальная фистула. В зависимости от уровня расположения трахеопищеводного свища используются либо торакоскопия, либо шейный разрез, которые не влияют на проведение основной процедуры тракционной элонгации.

Результаты лечения пациентов с атрезией пищевода и большим диастазом продемонстрировали, что новорожденные хорошо переносят процедуру торакоскопической тракционной элонгации пищевода. Масса тела самого маленького ребенка, у которого был восстановлен собственный пищевод с использованием этого метода, составила всего 1600 г [11]. Наименьшая масса тела пациента с атрезией пищевода и большим диастазом в нашем исследовании составила 1300 г. Эта процедура может быть исполнена без гастростомии. У 2 пациентов в нашей серии мы обошлись без создания искусственного входа в желудок. Тем более что гастростомия будет усложнять лапароскопическую антирефлюксную процедуру, которая выполняется почти у всех пациентов после тракционной элонгации через 4—6 нед [5]. Однако установлено, что гастростомия дает позитивный эффект, фиксируя желудок в брюшной полости и удерживая его от перемещения в грудную клетку. Поэтому некоторые исследователи стали использовать переднюю гастропексию [11]. Хотя это может показаться противоречивым, но польза от создания герметичного анастомоза пищевода перевешивает риск развития хиатальной грыжи, которая может быть исправлена во время антирефлюксной операции.

После успешной дилатации анастомоза обычно следует антирефлюксная операция. Это может оказаться сложной задачей, поскольку у большинства пациентов имеется маленький желудок, вследствие чего остается мало места для формирования антирефлюксной манжеты. Фундопликация обычно выполняется через 4—6 нед после создания анастомоза. Эта отсрочка, несмотря на существование рефлюкса, резистентного к консервативной терапии, имеет две причины: во-первых, когда ребенок становится несколько старше, желудок увеличивается в размерах, во-вторых, задержка позволяет перемещать желудок и часть пищевода в брюшную полость без угрозы повреждения анастомоза в результате тракции. В ходе наблюдения за больными в нашем исследовании было продемонстрировано, что $^{3}/_{4}$ из них нуждались в лапароскопической операции Ниссена. Кормление пациентов с большим диастазом также может представлять сложности, связанные с маленьким размером желудка и гастроэзофагеальным рефлюксом. Некоторые из этих детей в течение длительного времени получают непрерывное зондовое питание, пока желудок не вырастет достаточно, чтобы усваивать разовые объемы пищи [2].

Как показало настоящее исследование, рост пищевода может быть инициирован даже у его самых маленьких сегментов и позволяет сформировать внешне нормальный пищевод. Функция пищевода, даже с некоординированными сокращениями в нижнем сегменте, будет удовлетворительной и соответствовать общеизвестным результатам лечения при атрезии пищевода. Время, необходимое для адекватного роста, обратно пропорционально величине диастаза и требует как минимум 2 нед и двух операций. Стремление к большой длительности жизни с хорошим качеством только сейчас проходит период становления и является важным для хирурга и педиатра.

Заключение

Большинство методов лечения при атрезии пищевода с большим диастазом так и остались невостребованными в связи с низкой эффективностью. Тракционная элонгация пищевода, видимо, является прорывным направлением решения этой проблемы. С некоторых пор стала возможна торакоскопическая версия этой технологии. Настоящее исследование показало, что рост пищевода может быть инициирован даже у самых маленьких сегментов пищевода и позволяет сформировать внешне нормальный пищевод. Функция пищевода, даже с некоординированными сокращениями в нижнем сегменте, будет удовлетворительной и соответствовать общеизвестным результатам лечения при атрезии пищевода.

Авторы заявляют об отсутствии конфликта интересов.
The authors declare no conflicts of interest.

ЛИТЕРАТУРА/REFERENCES

1. Foker JE, Linden BC, Boyle EM Jr, Marquardt C. Development of a true primary repair for the full spectrum of esophageal atresia. *Ann Surg.* 1997;226:533-541; discussion 541-543.
2. Khan KM, Krosch TC, Eickhoff JC, Sabati AA, Brudney J, Rivard AL, Foker JE. Achievement of feeding milestones after primary repair of long-gap esophageal atresia. *Early Hum Dev*. 2009;85:387-392.
3. Sroka M, Wachowiak R, Losin M, Szlagatys-Sidorkiewicz A, Landowski P, Czauderna P, Foker J, Till H. The Foker technique (FT) and Kimura advancement (KA) for the treatment of children with long-gap esophageal atresia (LGEA): lessons learned at two European centers. *Eur J Pediatr Surg*. 2013;23:3-7.
4. Van der Zee DC, Vieirra-Travassos D, Kramer WL, Tytgat S. Thoracoscopic elongation of the esophagus in long gap esophageal atresia. *J Pediatr Surg.* 2007;42:1785-1788.
5. Patkowski D. Thoracoscopic staged repair of long-gap esophageal atresia using internal traction suture. E-publication WebSurg.com. 2017 July;17(07).
https://websurg.com/doi/lt03en11728
6. Van der Zee DC, Tytgat SH, Zwaveling S, van Herwaarden MY, Vieira-Travassos D. Learning curve of thoracoscopic repair of esophageal atresia. *World J Surg*. 2012;36:2093-2097.
7. Stone MM, Fonkalsrud EW, Mahour GH, Weitzman JJ, Takiff H. Esophageal replacement with colon interposition in children. *Ann Surg.* 1986;203:346-351.
8. Spitz L. Gastric transposition for esophageal substitution in children. *J Pediatr Surg*. 1992;27:252-257; discussion 257-259.
9. Bax K. Jejunum for bridging long-gap esophageal atresia. *Semin Pediatr Surg*. 2009;18:34-39.
10. Фокер Дж., Козлов Ю.А. Процедура Фокера (Foker) — стратегия индукции роста пищевода путем его вытяжения. *Детская хирургия*. 2016;20:77-82.
Foker J, Kozlov YuA. Foker procedure — strategy of induction of esophageal growth using a stretching. *Detskaya khirurgiya*. 2016;20:77-82. (In Russ.).
11. Van der Zee D, Gallo G, Tytgat S. Thoracoscopic traction technique in long gap esophageal atresia: entering a new era. *Surg Endosc*. 2015;29:3324-3330.
12. Bogusz B, Patkowski D, Gerus S, Maslanka M, Goerecki W. *Two-stage thoracoscopic repair of long gap esophageal atresia, without temporary gastrostomy*. Abstract in Final Program of IPEG's 27th Annual Congress for Endosurgery in Children. April 11-14, 2018. Seattle, Washington, USA. E-publication.
https://www.ipeg.org/wp-content/uploads/2018/04/IPEG2018_FinalProgram_FINAL.pdf
13. Foker JE, Kendall Krosch TC, Catton K, Munro F, Khan K. Long-gap esophageal atresia treated by growth induction: the biological potential and early follow-up results. *Semin Pediatr Surg*. 2009;18:23-29.
14. Inoue S, Kosaka T, Takatsuki M, Kuroki T, Eguchi S. Histological study of the elongated esophagus in a rat model. *J Surg Res*. 2015;195:495-501.
15. Aziz D, Schiller D, Gerstle JT, Ein SH, Langer J. Can 'long-gap' esophageal atresia be safely managed at home while awaiting anastomosis? *J Pediatr Surg*. 2003;38:705-708.

Поступила 21.11.2019
Received 21.11.2019
Принята к печати 16.04.2020
Accepted 16.04.2020