Эндоскопическая хирургия
2020, т. 26, №5, с. 24-32
https://doi.org/10.17116/endoskop20202605124

Endoscopic Surgery =
Endoskopicheskaya khirurgiya 2020, vol. 26, no 5, pp. 24-32
https://doi.org/10.17116/endoskop20202605124

Опыт внедрения эндоскопической ультрасонографии в повседневную клиническую практику в хирургическом стационаре

© А.В. ЖДАНОВ[1], Е.Г. СОЛОНИЦЫН[2], Е.А. КОРЫМАСОВ[3]

[1]ЧУЗ «Клиническая больница «РЖД-медицина», Самара, Россия;
[1]ФГБУ «Национальный медицинский исследовательский центр им. В.А. Алмазова», Санкт-Петербург, Россия;
[3]ИПО ФГБОУ ВО «Самарский государственный медицинский университет», Самара, Россия

Резюме

Обоснование. Метод эндоскопической ультрасонографии (ЭУС) прошел первую клиническую апробацию в 1989 г. В 90-е годы прошлого столетия он активно внедрялся в клиническую практику в лечебных учреждениях Европы, США и других стран. Широкое внедрение ЭУС привело к пересмотру подходов в диагностике и лечении заболеваний пищеварительной системы, особенно панкреатобилиарной зоны. В России из-за ряда организационных и экономических причин данная методика начала активно внедрятся в клиническую практику только в последнее десятилетие. Ввиду технологической сложности ЭУС, высокой стоимости оборудования и расходных материалов, необходимости длительного обучения персонала внедрение ЭУС является комплексным процессом.

Цель исследования. Анализ опыта внедрения ЭУС в диагностику и лечение заболеваний панкреатобилиарной области в хирургическом стационаре.

Материал и методы. За 13 мес использования эндоскопической ультрасонографии обследованы 273 пациента, среди них с желтухой и болевым синдромом (*n*=54), с желтухой без болевого синдрома (*n*=67), с болевым абдоминальным синдромом без механической желтухи (*n*=47) и без болевого синдрома и механической желтухи, имеющие косвенные признаки заболевания панкреатобилиарной области (*n*=105). Ультрасоногография назначалась как уточняющей диагностику метод пациентам с гипербилирубинемией с целью определения дальнейшей тактики. У пациентов без гипербилирубинемии ЭУС была назначена для выявления причины болевого синдрома, билиарной гипертензии, диагностики онкологического заболевания поджелудочной железы.

Результаты. Применение ЭУС позволило уточнить или первично выявить следующую патологию: холедохолитиаз (*n*=50); доброкачественную стриктуру большого сосочка двенадцатиперстной кишки — БСДПК (*n*=36); опухоль поджелудочной железы (*n*=22); холангиокарциному (*n*=9); рак БСДПК (n=10); хронический панкреатит (*n*=25). У 108 (40%) пациентов ЭУС позволила исключить органическую патологию панкреатобилиарной зоны, что дало возможность избежать ненужных оперативных вмешательств, которые планировались у пациентов. При выявлении признаков нарушения оттока желчи выполнялась одномоментная эндоскопическая ретроградная холангиопанкреатография с различным объемом декомпрессии билиарного тракта. Транспапиллярное вмешательство выполнялось в ходе одного анестезиологического пособия с эндосонографией. Использование ЭУС привело к полному отказу от диагностической ретроградной холангиопанкреатографии. Благодаря возможностям телемедицины и активного обмена информацией с экспертными центрами был налажен непрерывный процесс обучения как в очном, так и в онлайн-формате. Это позволило в короткие сроки вывести ЭУС на высокий уровень эффективности. За 13 мес среднее время проведения исследования сократилось с 50 до 20 мин. К концу исследуемого периода на данное исследование назначали пациентов не только сотрудники нашего лечебного учреждения, но и другие ЛПУ региона.

Заключение. В результате активного применения эндосонографии, непрерывного обучения, междисциплинарных взаимодействий в течение года удалось включить ЭУС в стандарты алгоритмов диагностики и лечения пациентов с патологией панкреатобилиарной области.

Ключевые слова: *ЭУС, холедохолитиаз, рак поджелудочной железы, ЭРХПГ.*

ИНФОРМАЦИЯ ОБ АВТОРАХ:
Жданов А.В. — https://orcid.org/0000-0002-8594-7660; e-mail: doctor_zhdanov86@mail.ru
Солоницын Е.Г. — https://orcid.org/0000-0002-0794-232x
Корымасов Е.А. — https://orcid.org/0000-0003-0227-6572
Автор, ответственный за переписку: Жданов А.В. — e-mail: doctor_zhdanov86@mail.ru

КАК ЦИТИРОВАТЬ:
Жданов А.В., Солоницын Е.Г., Корымасов Е.А. Опыт внедрения эндоскопической ультрасонографии в повседневную клиническую практику в хирургическом стационаре. *Эндоскопическая хирургия*. 2020;26(5):24–32.
https://doi.org/10.17116/endoskop20202605124

Experience of introduction of endoscopic ultrasonography into daily clinical practice in a surgical hospital

© A.V. ZHDANOV[1], E.G. SOLONITSYN[2], E.A. KORYMASOV[3]

[1]Clinical Hospital «Russian Railways Medicine», Samara, Russia;
[2]Almazov National Medical Research Center, St. Petersburg, Russia;
[3]Samara State Medical University, Samara, Russia

Abstract

Justification. Endoscopic ultrasonography (EUS) was first clinically tested in 1989. In the 90s of the last century, it was actively introduced into clinical practice in medical facilities in Europe, the USA and other countries. The widespread introduction of EUS has led to a revision of approaches in the diagnosis and treatment of diseases of the digestive system, especially of the pancreatobiliary area. In Russia, due to a number of organizational and economic reasons, this method began to be actively introduced into clinical practice only in the last decade. Due to the technological complexity of the EUS, the high cost of equipment and expendable materials, the need for long-term personnel training, the implementation of the EUS is a complex process.

Purpose of the study. Analysis of the experience of the introduction of EUS in the diagnosis and treatment of diseases of the pancreatobiliary area in a surgical hospital.

Material and methods. During 13 months of using endoscopic ultrasonography, 273 patients were examined, among them with icterus and pain syndrome (*n*=54), patients with icterus without pain syndrome (*n*=67), with abdominal pain syndrome without mechanical icterus (*n*=47) and without pain syndrome and obstructive icterus, with indirect signs of pancreatobiliary disease (*n*=105). Ultrasonography was prescribed as a method of clarifying diagnostics for patients with hyperbilirubinemia in order to determine further tactics. In patients without hyperbilirubinemia, EUS was prescribed to identify the cause of pain syndrome, biliary hypertension, and diagnose oncology disease of pancreas.

Results. The use of EUS made it possible to clarify or initially identify the following pathology: choledocholithiasis (*n*=50); benign stricture of the major papilla of duodenum — MPD (*n*=36); pancreatic tumor (*n*=22); cholangiocarcinoma (*n*=9); MPD cancer (*n*=10); chronic pancreatitis (*n*=25). In 108 (40%) patients, EUS made it possible to exclude organic pathology of the pancreatobiliary area, which made it possible to avoid unnecessary surgical interventions that were planned in patients. When signs of impaired bile outflow were detected, simultaneous endoscopic retrograde cholangiopancreatography with different volume of biliary tract decompression was performed. Transpapillary intervention was performed during the same anesthetic procedure with endosonography. The use of EUS has led to a complete rejection of diagnostic retrograde cholangiopancreatography. Thanks of the capabilities of telemedicine and the active exchange of information with expert centers, a continuous learning process was established both in full-time and online formats. This allowed in a short time period to rise the EUS to a high level of efficiency. Over 13 months, the average study length was reduced from 50 to 20 minutes. By the end of the study period, this research was prescribed to patients not only by the employees of our medical facility, but also by staff of other healthcare facilities in the region.

Conclusion. As a result of the active use of endosonography, continuous education, and interdisciplinary interactions during the year, it was possible to include EUS in the standards of algorithms for the diagnosis and treatment of patients with pathology of the pancreatobiliary region.

Keywords: *EUS, choledocholithiasis, pancreatic cancer, ERCP.*

INFORMATION ABOUT THE AUTHORS:
Zhdanov A.V. — https://orcid.org/0000-0002-8594-7660; e-mail: doctor_zhdanov86@mail.ru
Solonitsyn E.G. — https://orcid.org/0000-0002-0794-232X
Korymasov E.A. — https://orcid.org/0000-0003-0227-6572
Corresponding author: Zhdanov A.V. — e-mail: doctor_zhdanov86@mail.ru

TO CITE THIS ARTICLE:
Zhdanov AV, Solonitsyn EG, Korymasov EA. Experience of introduction of endoscopic ultrasonography into daily clinical practice in a surgical hospital. *Endoscopic Surgery = Endoskopicheskaya khirurgiya*. 2020;26(5):24–32. (In Russ.).
https://doi.org/10.17116/endoskop20202605124

Введение

Частота развития холедохолитиаза у лиц, страдающих желчнокаменной болезнью, составляет 15%, с возрастом этот показатель может увеличиваться до 30% [1]. Распространенность хронического панкреатита в Европе составляет 25,0—26,4 случая на 100 тыс. населения, в России — 27,4—50 случая на 100 тыс. населения [2]. Опухоли панкреатобилиарной области встречаются в 15% случаев всех опухолевых поражений желудочно-кишечного тракта (ЖКТ). При этом средний показатель выявления рака поджелудочной железы (ПЖ) на IV стадии в России составляет 58,9%. Отчасти поздняя диагностика опухолей указанной области влечет за собой и высокую смертность: 66,9% больных раком ПЖ умирают в первый год с момента постановки диагноза. В то же время поздняя диагностика влияет и на оперативную активность в отношении указанных заболеваний. В 2018 г. в России

радикально были прооперированы 8,1% пациентов с опухолями ПЖ [3].

Все заболевания панкреатобилиарной области, как доброкачественные, так и злокачественные, объединяет их сложная диагностика и большой процент диагностических ошибок. Нередко первым проявлением болезни становится механическая желтуха, и от выбранной лечебно-диагностической тактики зачастую зависит весь дальнейший путь ведения пациента. Неинвазивные лучевые и функциональные методы диагностики не всегда позволяют точно выявить причину механической желтухи во многих случаях [4].

Эндоультрасонография (ЭУС) панкреатобилиарной зоны демонстрирует высокую точность в диагностике холедохолитиаза, этот показатель в среднем составляет 95% [5]. В диагностике рака ПЖ чувствительность ЭУС превышает 95% [6]. ЭУС позволяет с очень высокой точностью выявить инвазию опухолевого процесса в магистральные сосуды брюшной полости, точность, по данным литературы, составляет 91% [7]. ЭУС упоминается в клинических рекомендациях Российской гастроэнтерологической ассоциации как основной способ диагностики холедохолитиаза [8]. ЭУС является наиболее чувствительным методом для выявления хронического панкреатита (ХП) и входит в международные алгоритмы обследования пациентов [9]. Применение ЭУС как высокочувствительного метода в диагностике рака ПЖ прописано в Национальных клинических рекомендациях. Однако, несмотря на высокую диагностическую точность метода, во многих регионах нашей страны ЭУС не используется. Это связано с различными ограничивающими факторами, основной из которых — высокая стоимость оборудования. Обоснование внедрения эндоультрасонографии должно строиться на улучшении результатов лечения пациентов с заболеваниями панкреатобилиарной области.

Цель исследования — анализ опыта внедрения эндоскопической ультрасонографии в диагностике и лечении заболеваний панкреатобилиарной области в хирургическом стационаре.

Материал и методы

За 13 мес использования эндоскопической ультрасонографии на базе хирургического стационара ЧУЗ «Клиническая больница «РЖД-Медицина» г. Самара обследованы 273 пациента с заболеваниями гепатопанкреатобилиарной зоны. Метод был введен в практику в декабре 2018 г. С этого периода одновременно с клинической работой проводилось активное обучение медицинского персонала. Для работы использован линейный эхоэндоскоп компании Pentax, модель EG-3870UTK с инструментальным каналом 3,8 мм и углом сканирования 120°, частотой сканирования 5—10 МГц. Данный аппарат использован в комплексе с ультразвуковым аппаратом Hitachi Noblus и видеосистемой Pentax EPK-i7010. Возраст пациентов составил от 20 до 87 лет (средний возраст — 53 года).

Результаты

Эндоультрасонография применялась в качестве уточняющего метода диагностики при билиарной и панкреатической гипертензии неясной этиологии. У пациентов с болевым синдромом и гипербилирубинемией (n=54) было выявлено расширение общего желчного протока более 0,7 см в 38 (70%) случа-

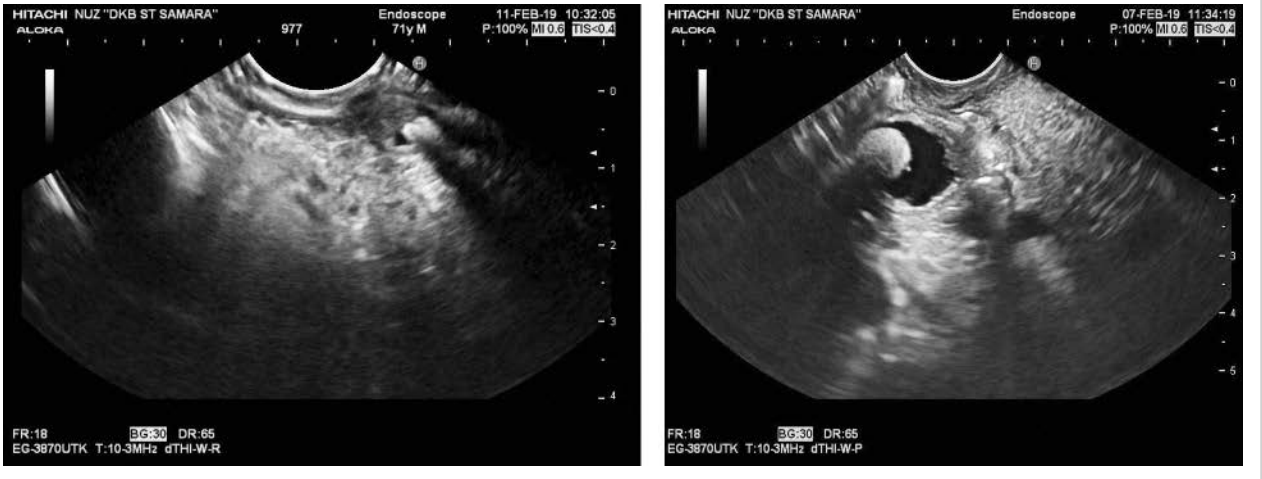

а/a б/b

Рис. 1. **Камень интрамуральной части общего желчного протока (а, б).**

Fig. 1. **Calculus of the intramural part of the common bile duct (a, b).**

ях. При этом у всех больных данной подгруппы наблюдалось повышение уровня билирубина в крови от 70 до 250 мкмоль/л, преимущественно за счет прямых фракций. В результате холедохолитиаз был выявлен в 26 (48%) случаях **(рис. 1)**. В 21 (80,8%) случае конкремент локализовывался в интрапанкреатической части общего желчного протока (ОЖП). У 5 (19,2%) пациентов выявлено вклинение конкремента в ампуле большого сосочка двенадцатиперстной кишки (БСДПК), которое сопровождалось клинической и лабораторной картиной острого билиарного панкреатита. Размер обнаруженных конкрементов был от 0,3—0,4 до 1,5 см. Среди больных с гипербилирубинемией был выявлен 21 (38,8%) пациент с ЭУС признаками стриктуры устья БСДПК неопухолевой этиологии. У 7 (12,9%) пациентов нарушение оттока желчи в просвет двенадцатиперстной кишки (ДПК) не выявили. Учитывая наличие четких данных, указывающих на причину билиарной гипертензии, назначали эндоскопическую ретроградную холангиопанкреатографию (ЭРХПГ). Холангиография, которая производилась сразу после ЭУС, подтверждала холедохолитиаз во всех случаях. Всем пациентам выполнены папиллосфинктеротомия (ПСТ), литоэкстракция конкремента ОЖП. В случае если причиной патологического состояния служила стриктура устья БСДПК, выполняли ПСТ с забором биоматериала для исключения опухолевого процесса. Так как в данной группе были выявлены 7 пациентов без признаков нарушения оттока желчи и билиарной гипертензии, от выполнения ЭРХПГ решено было отказаться. Среди пациентов с повышением уровня билирубина в крови и болевым синдромом у 47 (87%) имелась патология, при которой требовалось хирургическое лечение. В 12,9% случаев удалось избежать выполнения транспапиллярного вмешательства.

Мы также наблюдали пациентов, обратившихся с синдромом желтухи, не сопровождающейся болевым синдромом (n=67). Дилатация ОЖП более 0,7 см была выявлена у 44 (65,6%) больных на этапе неинвазивных исследований. Уровень билирубина в крови был от 40 до 320 мкмоль/л. Стоит отметить, что в ряде случаев повышение концентрации билирубина в крови отмечалось за счет несвязанной фракции, при этом имелось расширение ОЖП до 1,2 см. Это не позволяло с абсолютной уверенностью исключать или подтверждать механический характер нарушения оттока желчи. Основанием для назначения ЭУС послужила неинформативность ранее выполненных компьютерной томографии (КТ) с контрастированием и трансабдоминального УЗИ. В результате при ЭУС у 17 пациентов выявлялись солидные гипоэхогенные образования, преимущественно в головке ПЖ, размером от 1 до 4 см **(рис. 2, 3)**. В режиме доплерографии наблюдался патологический кровоток внутри опухолевого новообразования. Панкреатическая гипертензия наблюдалась в 13 (19,4%) случаях.

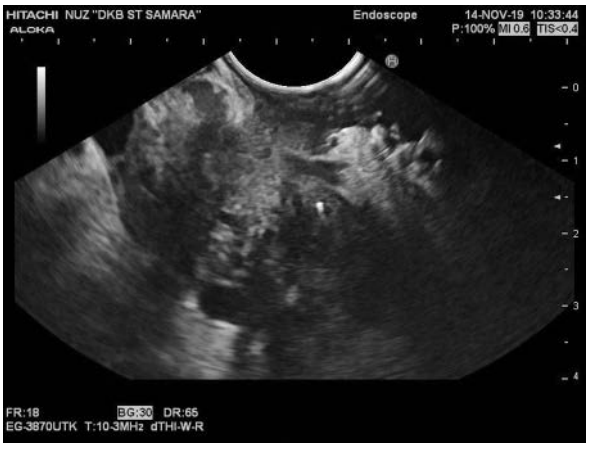

Рис. 2. **Опухоль головки поджелудочной железы с инвазией в воротную вену.**

Fig. 2. **Tumor of the head of the pancreas with invasion into the portal vein.**



Рис. 3. **Инвазия новообразования тела поджелудочной железы в селезеночную вену.**

Fig. 3. **Invasion of the neoplasm of the pancreatic body into the splenic vein.**

В 11 случаях удалось выявить рост опухоли в просвет ОЖП, что создавало предпосылки для забора биоматериала из ОЖП для гистологического исследования. В 9 случаях безболевой формы механической желтухи выявлялись признаки холангиокарциномы интрапанкреатической и интрамуральной частей ОЖП **(рис. 4)**. Во время эндоультрасонографии у этих больных мы наблюдали неравномерное утолщение стенок ОЖП до 0,5 см, представленное гипоэхогенной тканью без четкого деления слоев. Дифференцировать стенку протока от тканей ПЖ не удавалось по причине ее инвазивного роста в ткань железы.



Рис. 4. **Холангиокарцинома интрапанкреатической части общего желчного протока.**

Fig. 4. **Cholangiocarcinoma of the intrapancreatic part of the common bile duct.**

У 6 (8,9%) пациентов имелись ЭУС признаки опухолевого поражения БСДПК, которые не были выявлены на этапе применения неинвазивных методов диагностики. Опухоль при этом располагалась в просвете ампулы БСДПК с частичным ростом в просвет ДПК. У 5 (7,4%) пациентов обнаружен холедохолитиаз с преимущественным расположением конкремента в интрапанкреатической части ОЖП. У 15 (22,3%) пациентов выявлялась стриктура устья БСДПК без признаков малигнизации. В этом случае имелось расширение ОЖП вплоть до ампулы БСДПК. У всех больных с подозрением на опухолевое поражение ОЖП, как при инвазии опухоли ПЖ, так и при подозрении на холангиокарциному, осуществляли переход на дуоденоскопию, выполняли ЭРХПГ и брали биоматериал из ОЖП при помощи биопсийных щипцов, введенных в него под рентгенологическим контролем. Операцию завершали стентированием ОЖП пластиковым стентом 10 Fr необходимой длины. В случае если причиной желтухи был холедохолитиаз, выполняли литоэкстракцию конкремента ОЖП. При наличии признаков стриктуры устья БСДПК без выявления визуальных признаков малигнизации выполняли папиллотомию с забором биоматериала из краев папиллотомного разреза. Выявить патологию у пациентов с безболевой формой желтухи и определить показания к транспапиллярному вмешательству удалось в 78% случаев. Стоит отметить, что в 15 (22,3%) случаях не было выявлено признаков нарушения оттока желчи. ЭРХПГ у пациентов данной категории не выполнялась ввиду отсутствия показаний, поэтому была выбрана тактика консервативного лечения.

Мы наблюдали также 47 пациентов без клинической и лабораторной картины механической желтухи, но имевших характерный для патологии панкреатобилиарной области болевой синдром, проявлявшийся периодически в виде обострений. Дилатация ЛЖП более 0,7 см при этом отмечалась у 21 (44,6%) пациента. Холецистэктомия была выполнена в анамнезе у 25 (53,1%) пациентов. В результате применения ЭУС у больных данной подгруппы выявлялись характерные эхографические признаки холедохолитиаза в 19 (40,4%) случаях. В 13 (68,4%) случаях конкремент располагался в интрапанкреатической и интрамуральной частях ОЖП. Размер выявленных конкрементов варьировал от 0,4 до 2 см в продольном направлении. При получении данных, подтверждающих холедохолитиаз, осуществляли переход на транспапиллярное вмешательство. В результате ЭРХПГ диагноз подтверждали, выполняли папиллотомию и литоэкстракцию. У 13 (27,6%) пациентов данной подгруппы были выявлены эхографические признаки хронического панкреатита в виде дилатации главного протока ПЖ более 0,5 см на уровне головки ПЖ, расширения боковых бранш вирсунгова протока, изменений паренхимы железы в виде участков фиброза. Вирсунголитиаз был обнаружен у 5 пациентов, при этом у одного больного он имел множественный характер. Кистозные образования ПЖ были выявлены у 5 пациентов. Размер выявленных кист составлял от 1 до 10 см. Как правило, содержимое кисты было гипоэхогенным и однородным либо имело осадок. Кровоток в стенках кистозного образования не наблюдался, что в совокупности с фиброзным изменением паренхимы ПЖ и наличием острого панкреатита в анамнезе позволяло сделать вывод о целесообразности динамического наблюдения.

У 3 (6,3%) больных выявлены признаки опухоли ПЖ в виде наличия солидного гипоэхогенного образования с выраженной билиарной и панкреатической гипертензией. В 2 случаях образование находилось в головке ПЖ, в одном случае — в теле. Серозная цистаденома ПЖ выявилась в одном клиническом наблюдении. Поставить диагноз удалось благодаря характерному для данного вида неоплазий строению кисты с множественными перегородками, подобному грозди винограда.

Пациенты без острого болевого синдрома и признаков гипербилирубинемии (n=105) также подвергались ЭУС по определенным показаниям. У 65 (61,9%) пациентов показанием к исследованию служило подозрение на хронический билиарнозависимый панкреатит, а также на нарушение пассажа желчи и панкреатического сока. В результате подтвердить наличие признаков хронического панкреатита в виде характерных фиброзных изменений в паренхиме железы, расширения главного протока ПЖ и его боковых бранш удалось в 10 (9,5%) случаях. Исследование также назначалось в качестве уточняющего метода для решения вопроса об оперативном лечении пациентов с КТ признаками опухолевого поражения ПЖ. У 12 (11,4%) пациентов имелись характерные для злокачественно-

го новообразования КТ признаки опухоли ПЖ. С целью морфологической верификации диагноза, а также выяснения отношения опухоли к магистральным сосудам назначалась ЭУС. Пункции солидных образований были выполнены в 6 случаях с целью получения цитологического материала. Для пункции использованы иглы диаметром 22—25G. Пункция производилась из просвета желудка и ДПК. Получить клеточный материал удалось во всех случаях. Инвазия опухоли ПЖ в верхнюю мезентериальную вену была выявлена у 4 пациентов. Инвазия опухолевого процесса в селезеночную вену выявлена у одного пациента при расположении опухоли в теле железы. При обследовании пациентов, перенесших стентирование ОЖП в анамнезе, у 3 больных выявлены признаки холангиокарциномы. Кроме того, в данную группу больных вошли 4 (3,8%) пациента с новообразованиями БСДПК, выявленными при прохождении плановых диспансеризаций либо при обращении пациента к врачу с необъяснимой потерей массы тела. Во время сканирования области БСДПК выявлялось новообразование его ампулы в виде гипоэхогенной неоднородной массы без четких границ, которое распространялось на просвет интрамуральной и интрапанкреатической частей ОЖП. Проксимальный край новообразования инвазировал в ОЖП, перекрывая его просвет практически полностью. При этом наблюдалась умеренная дилатация ОЖП и главного протока ПЖ. С целью забора биоматериала при интраампулярном росте опухоли выполняли папиллотомию и биопсию тканей БСДПК. Получить материал для гистологического исследования удалось во всех случаях. В данную группу также вошли пациенты с подозрением на подслизистые образования верхних отделов ЖКТ (n=12; 11,4%). В результате опухоли ЖКТ выявлены у 3 пациентов; у 3 пациентов выполнена ЭУС при подозрении на вирсунголитиаз. По данным КТ, наблюдались выраженные признаки хронического панкреатита с расширением главного протока ПЖ до 0,7 см и множественными кальцинатами в ткани железы. В результате вирсунголитиаз был подтвержден в одном случае. В 9 случаях ЭУС была назначена пациентам с подозрением на холедохолитиаз перед плановой холецистэктомией. Основанием для назначения обследования служила умеренная кратковременная гипербилирубинемия. Таким образом, подтвердить наличие и уточнить характер заболевания ПЖ, желчных протоков и верхних отделов ЖКТ удалось у 30 (28%) больных. В то же время у 72% пациентов удалось достоверно исключить патологический процесс. Как правило, это были больные с подозрением на хронический панкреатит, но не имевшие признаков заболевания по результатам неинвазивных исследований. Основанием к назначению эндоультрасонографии у таких пациентов служила клиническая картина, не позволявшая исключить панкреатит.

Обсуждение

ЭУС показала высокую эффективность в диагностике холедохолитиаза у пациентов как с синдромом механической желтухи, так и с хроническим болевым синдромом. В результате обследования пациентов с подозрением на данную патологию, не подтвержденную лучевыми методами диагностики, удалось выявить признаки конкремента ОЖП в 50 случаях. Данный показатель демонстрирует существенное улучшение качества диагностики желчнокаменной болезни. До применения эндоультрасонографии основным методом дифференциальной диагностики холедохолитиаза служила ЭРХПГ. Ретроградная холангиография обладает высокой диагностической точностью в выявлении патологии желчевыводящих путей, но, по данным литературы, дает возможные осложнения в 6% случаев [10]. Холедохолитиаз, выявленный во время ЭУС, подтверждался при последующей ЭРХПГ в 100% случаев. В случае если при ЭУС не выявлялись конкременты ОЖП, но имелся синдром механической желтухи, обусловленный стриктурой БСДПК (n=36), ЭРХПГ также не выявляла признаков дополнительной патологии. Данный факт подтверждает сопоставимую чувствительность ЭУС и ЭРХПГ в диагностике патологии желчевыводящих путей. Стоит отметить, что применение двух этих методик во время одного анестезиологического пособия позволило одномоментно провести как диагностическое, так и лечебное вмешательство у всех пациентов с синдромом механической желтухи. Среди пациентов без механической желтухи, но с выявленным холедохолитиазом в 11 (57,8%) случаях из 19 ЭРХПГ была выполнена во время одного анестезиологического пособия последовательно после ЭУС. Это повлияло на сокращение времени пребывания больного в стационаре и исключало повторные госпитализации. У 8 пациентов с выявленным конкрементом ОЖП не выполняли переход на транспапиллярное вмешательство по причине отсутствия согласия пациента на оперативное лечение и госпитализацию. Этим больным даны рекомендации планового оперативного лечения. В то же время благодаря применению ЭУС удалось исключить холедохолитиаз при подозрении на наличие патологии в 23 случаях. Альтернативным методом диагностики в данной ситуации до применения ЭУС служила ЭРХПГ. Следовательно, эндоультрасонография позволила избежать назначения диагностического применения эндоскопической холангиографии.

Исключить признаки механической желтухи благодаря применению ЭУС удалось у 22 (18,1%) пациентов из 121 с подозрением на нарушение оттока желчи. Использование ЭУС в данном случае позволило с высокой четкостью визуализировать ОЖП и исключить механический характер оттока желчи. Применение ЭУС также позволило избежать диагностической

ЭРХПГ и не подвергать пациента риску развития возможных осложнений. В результате была выбрана тактика консервативного лечения.

Выявление опухолей панкреатобилиарной области также было существенно улучшено благодаря применению эндоультрасонографии. На ЭУС визуализировались четкие признаки злокачественных новообразований ПЖ у 20 (38%) из 52 больных с подозрением на опухолевую патологию ПЖ. При этом ни у одного больного не было получено убедительных данных о наличии опухолевого процесса на этапе применения неинвазивных методик. Выявление косвенных признаков опухолевого поражения панкреатобилиарной области на фоне характерной клинической картины было основанием для назначения ЭУС. Данная методика имеет большую диагностическую точность, которая, по данным литературы, достигает 100% [11]. Мы наблюдали 4 пациентов с подозрением на неоплазии ПЖ. В этих случаях выявляли уплотнение ткани головки ПЖ, однако панкреатический рисунок в указанном образовании был сохранен, имелись признаки хронического панкреатита с преимущественным расположением патологического процесса в головке ПЖ. Эти пациенты находятся на диспансерном наблюдении хирурга.

Благодаря применению эндоультрасонографии были выявлены 9 пациентов с признаками холангиокарциномы. В ряде случаев диагностический поиск затрудняло стентирование ОЖП в анамнезе по причине механической желтухи (n=5). При эндоультрасонографии были получены четкие данные в виде характерной для сонографической картины холангиокарциномы у всех больных, имевших данное заболевание. Эффективность комплексного применении ЭУС и ЭРХПГ у таких пациентов подтверждалась высоким процентом морфологической верификации опухолевого процесса. В результате применения ЭРХПГ с забором биоматериала из просвета ОЖП диагноз был подтвержден гистологически в 8 (88%) случаях.

Эндосонография применялась с целью получения сведений о распространении опухолевого процесса ПЖ, а также для морфологической верификации. В результате исследования у больных с опухолевым поражением ПЖ были выявлены 4 случая инвазии в верхнюю брыжеечную и воротную вены. Данный факт позволил планировать оперативное вмешательство с привлечением сосудистого хирурга. В ряде случаев от операции решено было отказаться из-за увеличения ее объема и вероятного неблагоприятного исхода по причине тяжелого состояния больного. Признаки инвазии в магистральные сосуды при этом не выявлялись на КТ с контрастным усилением. По данным литературы, точность ЭУС в определении инвазии опухоли в магистральные сосуды брюшной полости достигает 91,5% [12]. Мы наблюдали пациентов с опухолями БСДПК, обследование которых было направлено на выявление распространения опухолевого процесса в просвет интрапанкреатической части ОЖП и ДПК. Таких пациентов было выявлено 4. В результате гистологического исследования подтвердилась малигнизация. Это позволило изменить дальнейшую хирургическую тактику и направить пациентов на традиционное хирургическое лечение, отказавшись от возможного эндоскопического лечения.

Морфологическая верификация стала возможной в нашем стационаре благодаря применению ЭУС. Гистологическое и цитологическое исследование материала, полученного из опухоли, выполнялось 42 пациентам с подозрением на онкопатологию ПЖ и желчного протока. Комплексное использование транспапиллярных вмешательств и ЭУС позволяло определиться с наиболее подходящим вариантом забора биоматериала. При наличии признаков внутрипротокового роста опухоли в просвете ОЖП щипцовая биопсия была наиболее эффективным и экономически выгодным методом получения морфологического материала из опухоли панкреатобилиарной области по отношению к тонкоигольной пункции (ТИП). Это связано с высокой стоимостью расходных материалов для тонкоигольной аспирационной биопсии. В то же время при наличии солидного образования в ПЖ без признаков инвазии в желчный проток ТИП с цитологическим забором биоматериала опухоли являлась методом выбора. Получить цитологический материал удалось во всех случаях ТИП. Верифицировать опухолевый процесс удалось в 5 случаях из 6 применения пункции. Подтвердить опухолевый процесс морфологически удалось в 29 (80,5%) из 36 случаев применения щипцового забора биоматериала из ОЖП. Точность биопсии обусловлена прицельным, под ЭУС контролем, определением места наиболее подозрительного в плане малигнизации очага. Таким образом, точность морфологической верификации при использовании эндоскопических методик как основных уточняющих методов составила 80,9%. Мы не выявили случаев возникновения осложнений, связанных с выполнением биопсии, ни у одного пациента, что указывает на безопасность данного метода гистологической верификации.

Комплексное применение эндоультрасонографии и транспапиллярных вмешательств позволило осуществить уточняющую диагностику и одномоментное лечение синдрома механической желтухи во время одного анестезиологического пособия во всех случаях. Мы не выявили препятствий выполнению ЭУС и ЭРХПГ во время одного анестезиологического пособия у пациентов с механической желтухой. Увеличение длительности анестезиологического вмешательства в связи с необходимостью обследования панкреатобилиарной области не повлияло негативно на состояние пациента ни в одном случае. Это позволило избежать повторных анестезиологических пособий и снизить затраты на лечение больного. Кроме того,

использование данных методик в одной операционной позволяет усилить лечебно-диагностический потенциал лечебного учреждения в борьбе с заболеваниями ПЖ и желчных протоков в условиях экстренного хирургического стационара.

Полученные результаты позволяют сделать вывод о высокой эффективности применения эндоультрасонографии в условиях многопрофильного стационара уже в первый год использования методики. Указанный процент выявления той или иной патологии в различных группах больных был достигнут на этапе освоения метода. Внедрение эндоультрасонографии в клиническую практику стало возможным в результате тесного мультидисциплинарного взаимодействия специалистов различного профиля. Для этого проводились семинары, образовательные мероприятия, круглые столы и научные выступления. По достоинству оценили методику гастроэнтерологи, онкологи и хирурги. В результате мультидисциплинарного подхода и научного обоснования применения метода удалось включить эндоультрасонографию в стандарты оказания медицинской помощи пациентам различного профиля. Обоснование назначения ЭУС также должно строиться на национальных клинических рекомендациях, в которых данный метод характеризуется как высокоинформативный в диагностике заболеваний панкреатобилиарной области.

Быстрому освоению методики и получению удовлетворительных результатов ее применения также способствовало активное взаимодействие с крупными федеральными медицинскими центрами и специалистами, имеющими большой опыт применения эндоультрасонографии в практической деятельности. Активную поддержку в дистанционном и очном обучении оказывают специалисты ФГБУ «Национальный медицинский исследовательский центр им. В.А. Алмазова», а также ГБУЗ «Московский клинический научный центр им. А.С. Логинова ДЗМ» и ФГАОУ ВО «Первый Московский государственный медицинский университет им. И.М. Сеченова». Современные средства связи позволяют активно привлекать экспертов к обучению специалистов на местах, проводить дистанционные консультации при сложных клинических случаях. Все это позволило быстро внедрить эндоультрасонографию в диагностические алгоритмы региона и существенно улучшить результаты диагностики и лечения профильных пациентов. ЭУС активно назначается врачами-гастроэнтерологами, хирургами и онкологами для исключения или уточнения патологии ПЖ и желчных протоков. Уже на этапе освоения методики, в первый год ее применения, эндоультрасонография получила прикладное значение в клинической практике Самарской области. В то же время продолжается дальнейшее изучение метода и уточнение его места в практическом здравоохранении региона.

Заключение

В результате активного применения эндоскопической ультрасонографии в течение года удалось включить ее в стандарты алгоритмов диагностики пациентов с патологией панкреатобилиарной области. Активное использование эндоскопической ультрасонографии позволило отказаться от диагностической эндоскопической ретроградной холангиопанкреатографии.

Участие авторов:
Концепция и дизайн исследования — Е.А. Корымасов, Е.Г. Солоницын
Сбор и обработка материала — А.В. Жданов, Е.Г. Солоницын
Статистическая обработка — А.В. Жданов, Е.Г. Солоницын
Написание текста — А.В. Жданов, Е.Г. Солоницын
Редактирование — Е.А. Корымасов, Е.Г. Солоницын

Авторы заявляют об отсутствии конфликта интересов.

Participation of authors:
Concept and design of the study — E.A. Korymasov, E.G. Solonitsyn
Data collection and processing — A.V. Zhdanov, E.G. Solonitsyn
Statistical processing of the data — A.V. Zhdanov, E.G. Solonitsyn
Text writing — A.V. Zhdanov, E.G. Solonitsyn
Editing — E.A. Korymasov, E.G. Solonitsyn

The authors declare no conflicts of interest.

ЛИТЕРАТУРА/REFERENCES

1. Бордин Д.С. Рекомендации научного общества гастроэнтерологов России по диагностике и лечению желчнокаменной болезни. *Экспериментальная и клиническая гастроэнтерология*. 2012;4:114-122.
Bordin DS. Recommendations of the scientific society of gastroenterologists of Russia for the diagnosis and treatment of gallstone disease. *Eksperimental'naya i klinicheskaya gastroenterologiya*. 2012;4:114-122. (In Russ.).
2. DiMagno MJ, DiMagno EP. Chronic pancreatitis. *Curr Opin Gastroenterol*. 2010;26(5):490-498.
3. Каприн А.Д. Состояние онкологической помощи населению России в 2018 г. Старинский В.В., Петрова Г.В, ред. МНИОИ им. П.А. Герцена — филиал ФГБУ «НМИЦ радиологии» Минздрава России. Москва; 2019.
Kaprin AD. State of cancer care in Russia in 2018. Starinsky VV, Petrova GV, eds. Herzen Moscow State Medical Institute — Branch

Campus of the National Research Center of Radiology University of the Ministry of Health of Russia. Moscow. 2019. (In Russ.).

4. Mertz HR, Sechopoulos P, Delbeke D, Leach SD. EUS, PET, and CT scanning for evaluation of pancreatic adenocarcinoma. *Gastrointest Endosc*. 2000;52(3):367-371.
5. Palazzo L. EUS in common bile duct stones. *Gastrointest Endoscopy*. 2002;56(4):49-57.
6. Yamashita Y, Tanioka K, Kawaji Y, Tamura T, Nuta J, Hatamaru K, Itonaga M, Yoshida T, Ida Y, Maekita T, Iguchi M, Terada M, Sonomura T, Hirono S, Okada KI, Kawai M, Yamaue H, Kitano M. Utility of Contrast-Enhanced Harmonic Endoscopic Ultrasonography for Early Diagnosis of Small Pancreatic Cancer. *Diagnostics (Basel)*. 2020;10(1):E23. https://doi.org/10.3390/diagnostics10010023
7. Fujii Y, Matsumoto K, Kato H, Saragai Y, Takada S, Mizukawa S, Muro S, Uchida D, Tomoda T, Horiguchi S, Tanaka N, Okada H. Diagnostic Ability of Convex-Arrayed Endoscopic Ultrasonography for Major Vascular Invasion in Pancreatic Cancer. *Clin Endosc*. 2019;52(5):479-485. https://doi.org/10.5946/ce.2018.163
8. Ивашкин В.Т., Маев И.В., Шифрин О.С., Шептулин А.А., Сайфутдинов Р.Г., Охлобыстин А.В., Кучерявый Ю.А. Рабочая группа: Охлобыстин А.В., Кучерявый Ю.А. *Клинические рекомендации по диагностике и лечению хронического панкреатита*. Российская ассоциация гастроэнтерологов. М. 2013.
Ivashkin VT, Mayev IV, Shifrin OS, Sheptulin AA, Sayfutdinov RG, Okhlobystin AV, Kucheryavy YuA. Working group: Okhlobystin AV, Kucheryavy YuA. *Clinical recommendations for the diagnosis and treatment of chronic pancreatitis*. Russian Association of Gastroenterologists. M. 2013. (In Russ.).
9. Catalano MF, Sahai A, Lavy E. EUS-based criteria for the diagnosis of chronic pancreatitis. *Am J Gasrtoenterol*. 2004;99:1350-1354.
10. Будзинский С.А., Шаповальянц С.Г., Федоров Е.Д., Мыльников А.Г., Паньков А.Г., Чернякевич П.Л. Возможности эндоскопического ретроградного стентирования желчных протоков при злокачественных опухолях панкреатобилиарной зоны, осложненных механической желтухой. *Неотложная медицинская помощь*. 2013;2:57-64.
Budzinsky SA, Shapovalyants SG, Fedorov ED, Mylnikov AG, Pankov AG, Chernyakevich PL. Possibilities of endoscopic retrograde stenting of the bile ducts in malignant tumors of the pancreatobiliary zone complicated by mechanical jaundice. *Neotlozhnaya meditsinskaya pomoshch'*. 2013;2:57-64. (In Russ.).
11. Rivadeneira DE, Pochapin M, Grobmyer SR, Lieberman MD, Christos PJ, Jacobson I, Daly JM. Comparison of linear array endoscopic ultrasound and helical computed tomography for the staging of periampullary malignancies. *Ann Surg Oncol*. 2003; 10:890-897.
12. Солодинина Е.Н., Старков Ю.Г., Курушкина Н.А., Егоров В.И. Значение эндоскопического ультразвукового исследования в определении резектабельности аденокарциномы поджелудочной железы. *Экспериментальная и клиническая гастроэнтерология*. 2014;109(9):56-60.
Solodinina EN, Starkov YuG, Kurushkina NA, Egorov VI. EUS in t-staging of pancreatic cancer. *Eksperimental'naya i klinicheskaya gastroenterologiya*. 2014;109(9):56-60. (In Russ.).

Поступила 23.11.2019
Received 23.11.2019
Принята к печати 15.07.2020
Accepted 15.07.2020