Эндоскопическая хирургия
2020, т. 26, №5, с. 16-23
https://doi.org/10.17116/endoskop20202605116

Endoscopic Surgery =
Endoskopicheskaya khirurgiya 2020, vol. 26, no 5, pp. 16-23
https://doi.org/10.17116/endoskop20202605116

Топографо-анатомическое и клиническое обоснование тотальной экстраперитонеальной паховой герниопластики

© П.Н. РОМАЩЕНКО, Н.Ф. ФОМИН, Н.А. МАЙСТРЕНКО, АЛ.А. КУРЫГИН, В.В. СЕМЕНОВ, А.А. МАМОШИН

ФГБВОУ ВО «Военно-медицинская академия им. С.М. Кирова» Минобороны России, Санкт-Петербург, Россия

Резюме

Обоснование. Эндоскопическая паховая герниопластика — одна из самых тиражированных операций в общехирургических стационарах. Лапароскопическая герниопластика по методике TAPP более распространена среди отечественных хирургов в связи с привычными оперативными приемами для врача, владеющего эндоскопическими методиками оперирования. Методика TEP обладает значительными преимуществами перед методикой TAPP, однако отношение хирургов к данной методике остается сдержанным ввиду более сложной техники вмешательства и недостаточного понимания мультифасциального анатомического строения передней брюшной стенки.

Цель исследования. Уточнение особенностей мультифасциального строения передней брюшной стенки и обоснование с топографо-анатомических и клинических позиций эндовидеогерниопластики по методике TEP.

Материал и методы. Изучены особенности анатомического строения 11 трупов лиц, умерших от заболеваний, не связанных с патологией органов брюшной полости. Исследование проводилось при помощи метода антропометрии, морфометрии, препарирования передней брюшной стенки. Основу клинического исследования составили данные о 731 больном с паховыми грыжами.

Результаты. В ходе исследования определен оптимальный слой (holy plane), в котором необходимо производить диссекцию тканей при выполнении герниопластики по методике TEP. Установлено, что продолжительность операции по модифицированной методике TEP составила 43±15 мин ($p \leq 0,05$). Ранний послеоперационный период во всех случаях протекал без осложнений, болевой синдром по визуально-аналоговой шкале составил 1—2 балла. Средняя длительность пребывания больных в стационаре после операции составила 2,6±0,3 дня ($p \leq 0,05$). Осложнения были диагностированы у 7 (0,9%) пациентов, большая часть из которых — II степени по классификации Clavien—Dindo. Рецидивы диагностированы в 2 (0,3%) случаях.

Заключение. Активное внедрение малоинвазивных методик паховой герниопластики определило необходимость четкого понимания мультифасциального строения передней брюшной стенки и клинико-анатомического обоснования оперативных доступов. Использование модифицированной методики TEP уменьшает риск возникновения как интра-, так и послеоперационных осложнений и позволяет получить хорошие результаты лечения.

Ключевые слова: *паховые грыжи, тотальная экстраперитонеальная герниопластика, TEP, TAPP, предбрюшинная фасция.*

ИНФОРМАЦИЯ ОБ АВТОРАХ:
Ромащенко П.Н. — https://orcid.org/0000-0001-8918-1730
Фомин Н.Ф. — https://orcid.org/0000-0003-3961-1987
Майстренко Н.А. — https://orcid.org/0000-0002-1405-7660
Курыгин Ал.А. — https://orcid.org/0000-0003-2617-1388
Семенов В.В. — https://orcid.org/0000-0003-1025-332X; e-mail: semvel-85@mail.ru
Мамошин А.А. — https://orcid.org/0000-0002-7663-5120; e-mail: aleksej0191@mail.ru
Автор, ответственный за переписку: Мамошин А.А. — e-mail: aleksej0191@mail.ru

КАК ЦИТИРОВАТЬ:
Ромащенко П.Н., Фомин Н.Ф., Майстренко Н.А., Курыгин Ал.А., Семенов В.В., Мамошин А.А. Топографо-анатомическое и клиническое обоснование тотальной экстраперитонеальной паховой герниопластики. *Эндоскопическая хирургия*. 2020;26(5):16–23. https://doi.org/10.17116/endoskop20202605116

The topographical, anatomical and clinical substantiation of total extraperitoneal inguinal hernioplasty

© P.N. ROMASHCHENKO, N.F. FOMIN, N.A. MAISTRENKO, AL.A. KURYGIN, V.V. SEMENOV, A.A. MAMOSHIN

Kirov Military Medical Academy, St. Petersburg, Russia

Abstract

Justification. Endoscopic inguinal hernioplasty is one of the most common operations in general surgical hospitals. Laparoscopic hernioplasty using the TAPP method is more common among domestic surgeons because is the usual surgical techniques for a doctor who knows endoscopic surgical techniques. However, the TEP technique has significant advantages over the TAPP technique,

but the attitude of surgeons to this technique remains restrained due to the more complex intervention technique and insufficient understanding of the multifascial anatomical structure of the anterior abdominal wall.
Purpose of the study. Clarification of the features of the multifascial structure of the anterior abdominal wall and substantiation from the topographic-anatomical and clinical positions of endovideohernioplasty using the TEP method.
Material and methods. The features of the anatomical structure of 11 corpses of those who died from diseases not associated with the pathology of the abdominal organs were studied. The study was carried out using the method of anthropometry, morphometry, preparation of the anterior abdominal wall. The clinical study was based on data on 731 patients with inguinal hernias.
Results. In the course of the study, the holy plane has determined, in which it is necessary to dissect the tissues when performing hernioplasty according to the TEP method. It was found that the duration of the operation using the modified TEP method was 43±15 minutes ($p \leq 0.05$). The early postoperative period in all cases was uneventful, pain syndrome according to the visual analogue scale was 1—2 points. The average length of hospital stay after surgery was 2.6±0.3 days ($p \leq 0.05$). Complications were diagnosed in 7 (0.9%) patients, most of whom were grade II according to the Clavien-Dindo classification. Recurrences were diagnosed in 2 (0.3%) cases.
Conclusion. The active introduction of minimally invasive methods of inguinal hernioplasty has determined the necessity of a clear understanding of the multifascial structure of the anterior abdominal wall and the clinical and anatomical justification of surgical approaches. The use of a modified TEP method reduces the risk of both intra- and postoperative complications, allowing for good treatment results.

Keywords: *inguinal hernias, total extraperitoneal hernioplasty, TEP, TAPP, preperitoneal fascia.*

INFORMATION ABOUT THE AUTHORS:
Romashchenko P.N. — https://orcid.org/0000-0001-8918-1730
Fomin N.F. — https://orcid.org/0000-0003-3961-1987
Maistrenko N.A. — https://orcid.org/0000-0002-1405-7660
Kurygin Al.A. — https://orcid.org/0000-0003-2617-1388
Semenov V.V. — https://orcid.org/0000-0003-1025-332X; e-mail: semvel-85@mail.ru
Mamoshin A.A. — https://orcid.org/0000-0002-7663-5120; e-mail: aleksej0191@mail.ru
Corresponding author: Mamoshin A.A. — e-mail: aleksej0191@mail.ru

TO CITE THIS ARTICLE:
Romashchenko PN, Fomin NF, Maistrenko NA, Kurygin AlA, Semenov VV, Mamoshin AA. The topographical, anatomical and clinical substantiation of total extraperitoneal inguinal hernioplasty. *Endoscopic Surgery = Endoskopicheskaya khirurgiya*. 2020;26(5):16–23. (In Russ.). https://doi.org/10.17116/endoskop20202605116

Введение

Лечение больных с грыжами передней брюшной стенки — один из важных разделов в хирургии, так как распространенность данной патологии в России составляет 4—7%, а у лиц пожилого и старческого возраста частота грыженосительства возрастает до 15—17% [1, 2]. Принципы паховой герниопластики были определены еще в конце XIX века E. Bassini и H. Marcy, которые указали на патогенетически обоснованную необходимость восстановления задней стенки пахового канала и внутреннего пахового кольца. С тех пор, взяв за основу классический способ паховой герниопластики Bassini, хирурги разработали более 300 методик [3]. Однако, несмотря на изучение этиологии и патофизиологических механизмов возникновения паховых грыж, совершенствование техники и методов хирургического лечения, рецидивы заболевания диагностируются в 5—7% случаев, а количество инфекционно-гнойных осложнений после протезирующих герниопластик больших грыж достигает 20% [1, 3, 4]. Внедрение в хирургическую практику в последние 20 лет эндовидеохирургических технологий герниопластики позволило снизить частоту рецидивов грыж до 1%, а осложнений — до 3—5% [5—9]. Трансабдоминальная преперитонеальная герниопластика (TAPP — transabdominal preperitoneal patch plasty) нашла более широкое распространение среди российских хирургов в связи с привычными оперативными приемами для врача, владеющего эндоскопическими методиками оперирования. К внедрению полностью внебрюшинной герниопластики по методике TEP (total extraperitoneal patch plasty) хирурги относятся более сдержанно [9].

Представленные в отечественной и зарубежной литературе сведения о доступах и оперативной технике при выполнении эндовидеохирургической герниопластики мало аргументированы топографо-анатомическими исследованиями и не учитывают индивидуальные антропометрические особенности пациента. Недостаточное знание мультифасциального строения передней брюшной стенки приводит к необоснованному расширению объема операции. Современные тенденции «хирургии малых пространств», а также «эмбрионально ориентированных операций» заставляют вновь обратиться к особенностям анатомического строения передней брюшной стенки, уточнить хирургический слой, в котором проводятся диссекция и установка сетчатого имплантата при паховой эндоскопической герниопластике.

Цель исследования — уточнить особенности мультифасциального строения передней брюшной стенки и обосновать с топографо-анатомических и клинических позиций эндовидеогерниопластику по методике TEP.

Материал и методы

Топографо-анатомическое исследование выполнено на кафедре оперативной хирургии ВМедА и заключалось в изучении особенностей строения передней брюшной стенки и обосновании доступов в предбрюшинное пространство при выполнении эндоскопической герниопластики по методике TEP. Нами изучены особенности анатомического строения 11 трупов (9 мужских, 2 женских) лиц, умерших в возрасте от 29 до 80 лет от заболеваний, не связанных с патологией органов брюшной полости. Исследование проводилось при помощи метода антропометрии, морфометрии, препарирования передней брюшной стенки от мечевидного отростка до лобка и в латеральном направлении от срединной линии до задней подмышечной линии. Изучение антропометрических параметров трупов (длина и ширина грудной клетки, величина эпигастрального угла, ширина межреберных промежутков) позволило определить форму их телосложения с учетом классификации В.Н. Шевкуненко (1925, 1935): мезоморфная (n=3), долихоморфная (n=5) и брахиморфная (n=3).

Основу клинического исследования составили данные о 731 больном: о 415 пациентах с односторонними паховыми грыжами и 316 — с двусторонними. Эндовидеогерниопластика по модифицированной методике TEP выполнена всем пациентам в клинике факультетской хирургии ВМедА в период с 2014 по 2019 г.

Результаты

Нами изучены особенности мультифасциального строения передней брюшной стенки, индивидуальные особенности поперечной и предбрюшинной фасции, определено значение данных анатомических структур при эндовидеохирургической герниопластике **(рис. 1 на цв. вклейке)**. В ходе исследования определен оптимальный слой (holy plane) и зона, в которых необходимо производить диссекцию тканей при выполнении герниопластики по методике TEP.

Предбрюшинная фасция визуализирована во время исследования на всех 11 трупах, толщина которой в разных областях передней брюшной стенки различалась. При этом у 5 трупов долихоморфного телосложения и у 3 трупов брахиморфного телосложения предбрюшинная фасция была довольно выражена. В остальных случаях (3 трупа: 2 мезоформного и 1 долихоморфного телосложения) данная фасция прослеживалась в виде тонкостенной прослойки, технически сложной для полноценного препарирования. Установлено, что в гипогастральной области и позади прямых мышц живота предбрюшинная фасция выражена отчетливо **(рис. 2 на цв. вклейке)**. В области пупка она истончается, и выделить ее как отдельную структуру между поперечной фасцией и брюшиной крайне трудно, тем более дифференцировать межфасциальное жировое пространство практически невозможно. Если отступить 1,5—2 см от пупочного кольца вниз, эти анатомические структуры хорошо прослеживаются из-за утолщения межфасциального жирового пространства. Следует отметить, что непосредственно по срединной линии (*linea alba*) ниже пупка также весьма затруднительно дифференцировать предбрюшинную фасцию от поперечной фасции. Однако, отступив 0,3—0,5 см латеральнее, уже отчетливо можно попасть в межфасциальное жировое пространство. Это достигается при помощи смещения прямой мышцы живота латеральнее срединной линии и рассечения поперечной фасции (в этой зоне она называется *fascia recti*).

При изучении секционного материала установлено, что у лиц долихоморфного телосложения расстояние между паховой связкой и дугообразной линией составляет в среднем 12±2,5 см, у лиц с брахиморфным телосложением — 8±2 см, с мезоморфным — 10±2 см. Знание расстояния между паховой связкой и дугообразной линией у людей с разным типом телосложения позволяет подобрать имплантат адекватной ширины **(табл. 1)**.

Результаты анатомических исследований позволили уточнить слои и топографию передней брюшной стенки и модифицировать методику эндовидеогерниопластики TEP [10—12], которую мы в последующем апробировали в клинической практике.

Установлено, что рациональные места введения портов для троакаров должны обеспечивать удобство выполнения эндовидеохирургического вмешательства в условиях межфасциального пространства как при односторонней, так и при двусторонней локализации паховой грыжи **(рис. 3)**.

Основной задачей при выполнении доступа является введение троакара в межфасциальное жировое пространство между поперечной и предбрюшинной фасциями **(рис. 4а на цв. вклейке)**. Учитывая особенности строения передней брюшной стенки, а именно истончение предбрюшинной фасции и межфасциального жирового пространства в области пупка и по срединной линии, введение порта для эндоскопа необходимо осуществлять на 1,5—2 см ниже пупочного кольца. В данной зоне выполняют линейный разрез кожи длиной 12—15 мм и тупым путем производят препаровку жировой клетчатки до передней стенки влагалища прямых мышц живота, которую рассекают, отступив 0,3—0,5 см латеральнее срединной линии, затем, после смещения прямой мышцы живота, рассекают поперечную фасцию и вводят порт для эндоскопа в межфасциальное жировое пространство.

Таблица 1. **Расстояния между паховой связкой и дугообразной линией у лиц с разным типом телосложения**

Table 1. **Distances between the inguinal ligament and the arcuate line in persons with different body types**

Тип телосложения	Расстояние между паховой связкой и дугообразной линией, см
Долихоморфный	12±2,5
Мезоморфный	10±2
Брахиморфный	8±2

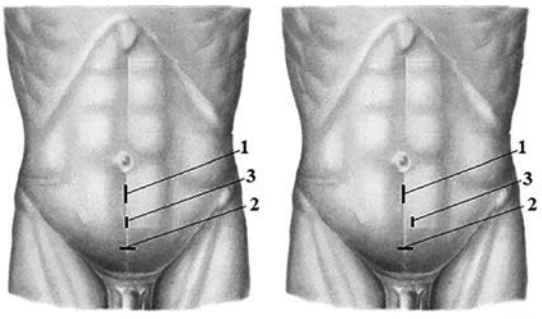

а/a б/b

Рис. 3. **Схема установки троакаров для устранения двусторонней (а) и правосторонней (б) паховой грыжи по методике ТЕР.**

1 — оптический троакар 10 мм; 2 — троакар 10 мм; 3 — троакар для рабочих инструментов 5 мм.

Fig. 3. **Scheme of trocar placement for the elimination of bilateral (a) and right-sided (b) inguinal hernia using the TEP method.**

1 — optical trocar 10 mm; 2 — trocar 10 mm; 3 — trocar for working instruments 5 mm.

Одной из распространенных ошибок является введение первого троакара сразу непосредственно под прямую мышцу живота [13], при этом хирург попадает в исходно неправильный слой между прямой мышцей живота и поперечной фасцией **(рис. 4б на цв. вклейке)**. В этом слое невозможно добиться адекватной мобилизации пространства, а эпигастральные сосуды и их ветви располагаются ниже зоны диссекции, в связи с чем высок риск их травматизации при попытке выделения пространства с последующим кровотечением. Кроме того, при латеральной диссекции увеличивается риск повреждения нервов, располагающихся в известной зоне «треугольника боли», с развитием в послеоперационном периоде длительных невралгий. Второй ошибкой является введение первого троакара под предбрюшинную фасцию [14], так как высок риск повреждения брюшины и «разгерметизации» предбрюшинного пространства. При этом диссекция в данном «патологическом» слое сопровождается высоким риском повреждения мочевого пузыря при отслойке предпузырной фасции Введенского **(рис. 4в на цв. вклейке)**. Стоит также отметить, что в пространстве между брюшиной и предбрюшинной фасцией располагается множество капилляров, питающих брюшину, в связи с чем диссекция в данном пространстве сопровождается выраженной кровоточивостью тканей и является анатомически необоснованной.

Установка второго и третьего троакаров должна выполняться только после правильной установки первого троакара и формирования достаточной полости в межфасциальном жировом пространстве. Введение троакаров осуществляют по срединной линии без риска повреждения брюшины, ведь мобилизованное межфасциальное жировое пространство при адекватной диссекции свободно переходит с одной стороны на противоположную. Второй троакар (10 мм) устанавливают сразу над лобковой костью по направлению к зоне диссекции. Этот троакар используют для введения манипулятора с тупфером-диссектором, а также для установки сетчатого имплантата в подготовленное предбрюшинное пространство. Третий троакар (5 мм) устанавливают на середине расстояния между первым и вторым, ниже дугообразной линии Дугласа, в зоне, где апоневрозы всех трех широких мышц живота (наружной, внутренней косых и поперечной мышц живота) расположены кпереди от прямой мышцы живота, образуя переднюю стенку ее влагалища. При этом стоит отметить, что срединное расположение троакаров эффективно при одномоментном устранении двусторонней паховой грыжи. При односторонней паховой герниопластике возможно смещение третьего троакара латеральнее срединной линии с целью улучшения визуализации операционного поля и соблюдения принципа триангуляции при выполнении оперативных вмешательств, что имеет особое значение в «хирургии малых пространств» **(см. рис. 3)**.

Полученные топографо-анатомические сведения позволили подчеркнуть важность установки троакаров именно в межфасциальном жировом пространстве и применить это в клинической практике. В ходе клинического исследования герниопластику больным паховыми грыжами выполняли по модифицированной методике ТЕР с учетом топографо-анатомических особенностей передней брюшной стенки. После введения троакаров в межфасциальное жировое пространство с учетом анатомических особенностей, описанных ранее, вводили лапароскоп с косой оптикой 30°. Инсуффляцию CO_2 проводили под давлением 12 мм рт.ст., что облегчает диссекцию рабочего пространства с помощью лапароскопа. Для определения границ анатомических структур отслойку брюшины начинали на уровне лобковой кости и в латеральном направлении отсепаровывали куперову связку и подвздошнолонный тракт. Соединительнотканные перемычки в межфасциальном жировом пространстве свободно разделяют методом препарирования с использованием рентгеноконтрастного тупфера, эпига-

стральные сосуды и их конечные ветви, плотно прилегающие к поперечной фасции, остаются «сверху» зоны диссекции. В краниальном направлении предбрюшинную фасцию отделяли от задней поверхности *fascia recti*. Каудально предбрюшинную фасцию отсепаровывали до наружных подвздошных сосудов и переднего края подвздошно-поясничной мышцы, а латерально — до гребня подвздошной кости. После создания рабочего пространства выполняли низведение грыжевого мешка в брюшную полость **(рис. 5)**.

При устранении больших косых паховых грыж возможно иссечение грыжевого мешка после предварительного лигирования его у шейки с помощью петли Редера. После полноценной мобилизации межфасциального пространства возможна установка сетчатого протеза большого размера, так как этот слой покрывает весь брюшинный мешок. Единственным ограничением при диссекции в краниокаудальном направлении может являться дугообразная линия. Размеры сетчатых протезов по ширине колебались от 10 до 15 см при условии установки протеза в заранее мобилизованное пространство Ретциуса ниже паховой связки **(табл. 2)**.

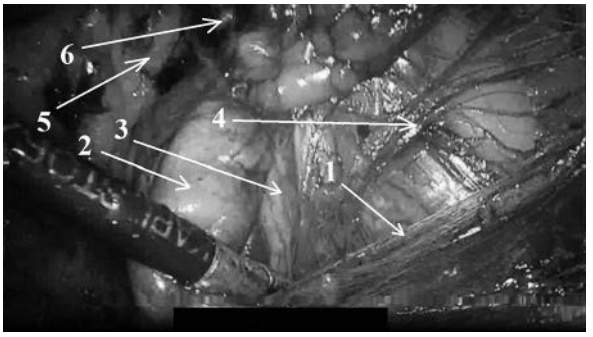

***Рис. 5.* Интраоперационное фото устранения правосторонней косой паховой грыжи по методике ТЕР.**
1 — предбрюшинная фасция; 2 — липома правого семенного канатика; 3 — грыжевой мешок; 4 — капилляры в пространстве между брюшиной и предбрюшинной фасцией латеральной ямки правой паховой области; 5 — жировая клетчатка с поперечной фасцией; 6 — *vasa epigastrica inferiora*.

***Fig. 5.* Intraoperative image of elimination of a right-sided oblique inguinal hernia using the TEP method.**
1 — preperitoneal fascia; 2 — lipoma of the right funiculus; 3 — hernial sac; 4 — capillaries in the space between the peritoneum and the preperitoneal fascia of the lateral fossa of the right inguinal area; 5 — adipose tissue with transverse fascia; 6 — *vasa epigastrica inferiora*.

Минимальная длина протеза достигала 15 см, имплантат расправляется с помощью манипуляторов, закрывая все слабые места паховой, бедренной областей и запирательного отверстия. При этом нет необходимости в дополнительной фиксации протеза, которая может повышать риск повреждения нервов и сосудов, так как сетчатый имплантат полностью выполняет собой мобилизованное межфасциальное пространство. Кроме того, методика ТЕР исключает миграцию имплантата, которая возможна при использовании методики e-TEP, при которой дополнительно мобилизуется ретромускулярное пространство. На завершающем этапе в нижнюю точку операционного поля за лобковой костью превентивно устанавливают полихлорвиниловый дренаж, который может быть удален на следующие сутки после операции. Десуффляцию углекислого газа проводят под тщательным перманентным визуальным контролем правильного расположения протеза с последующим извлечением троакаров и послойным ушиванием ран.

Изучены результаты хирургического лечения больных (n=731) с паховыми грыжами, оперированных в клинике эндоскопическим способом по модифицированной методике ТЕР. Критериями оценки методики были продолжительность операции, интенсивность болевого синдрома, продолжительность пребывания больных в стационаре после операции, осложнения, рецидивы заболевания и экономические затраты на одного пролеченного герниологического больного. Установлено, что продолжительность операции после пройденной «кривой обучения» составила 43±15 мин (p⩽0,05). При односторонней паховой герниопластике в 310 из 415 клинических наблюдений использовался принцип триангуляции, при этом время оперативного вмешательства уменьшилось с 55±3,2 мин до 40±4,5 мин соответственно (p<0,05). Ранний послеоперационный период во всех случаях протекал без осложнений, болевой синдром по визуально-аналоговой шкале составил 1—2 балла. Средняя продолжительность пребывания в стационаре пациентов после операции составила 2,6±0,3 дня (p⩽0,05). У 6 пациентов были диагностированы асептические скопления жидкости в области сетчатого протеза, которые разрешились на фоне консервативного лечения у 2 (0,3%) больных, — II степень осложнений по классификации

***Таблица 2.* Размеры сетчатых протезов при эндоскопической герниопластике у лиц с разным типом телосложения**
***Table 2.* Sizes of mesh prostheses for endoscopic hernioplasty in persons with different body types**

Тип телосложения	Расстояние между паховой связкой и дугообразной линией, см	Максимально возможная ширина сетчатого протеза без мобилизации дугообразной линии, см
Долихоморфный	12±2,5	15
Мезоморфный	10±2	12
Брахиморфный	8±2	10

К статье *П.Н. Ромащенко и соавт.* «Топографо-анатомическое и клиническое обоснование тотальной экстраперитонеальной паховой герниопластики»

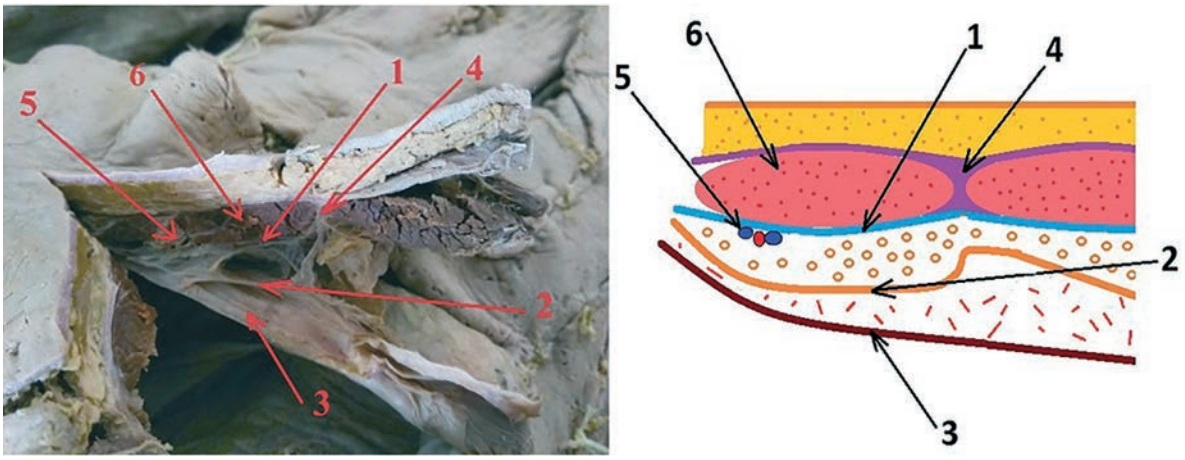

а/a б/b

***Рис. 1.* Поперечный срез передней брюшной стенки на 1 см ниже *linea arcuata*.**
1 — поперечная фасция; 2 — предбрюшинная фасция; 3 — брюшина; 4 — *linea alba*; 5 — *vasa epigastrica inferiora*; 6 — левая прямая мышца живота.
***Fig. 1.* Cross section of the anterior abdominal wall 1 cm below the *linea arcuata*.**
1 — transverse fascia; 2 — preperitoneal fascia; 3 — peritoneum; 4 — *linea alba*; 5 — *vasa epigastrica inferiora*; 6 — left rectus abdominis muscle.



а/a б/b

***Рис. 2.* Передняя брюшная стенка. Вид со стороны брюшной полости.**
1 — брюшина; 2 — предбрюшинная фасция; 3 — поперечная фасция; 4 — правая прямая мышца живота (отсечена).
***Fig. 2.* Anterior abdominal wall. View from the abdominal cavity.**
1 — peritoneum; 2 — preperitoneal fascia; 3 — transverse fascia; 4 — the right rectus abdominis muscle (cut off).

К статье *П.Н. Ромащенко и соавт.* «Топографо-анатомическое и клиническое обоснование тотальной экстраперитонеальной паховой герниопластики»

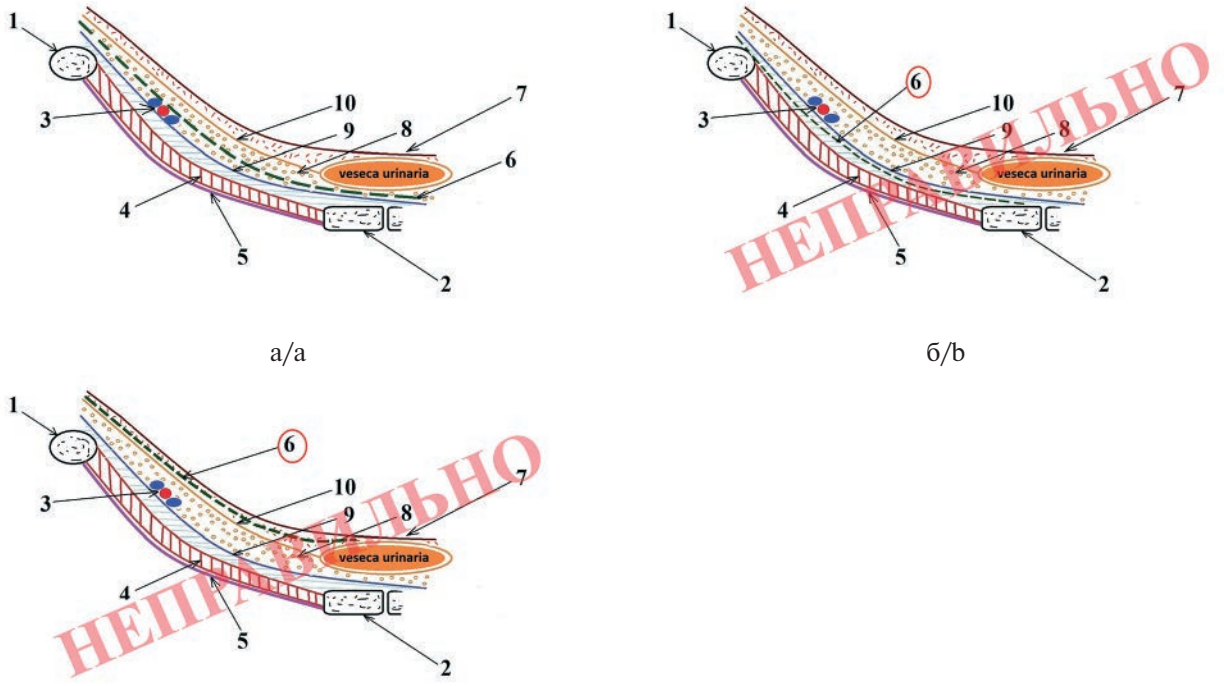

Рис. 4. **Схема послойного строения передней брюшной стенки с зоной правильной установки сетчатого протеза.**
а — между поперечной и предбрюшинной фасциями; б — между прямой мышцей живота и поперечной фасцией; в — между брюшиной и предбрюшинной фасцией. 1 — верхняя передняя ость подвздошной кости; 2 — лобковая кость; 3 — нижние эпигастральные сосуды; 4 — нижние края внутренней косой и поперечной мышц живота; 5 — апоневроз наружной косой мышцы живота; 6 — сетчатый имплантат; 7 — брюшина; 8 — межфасциальное жировое пространство; 9 — поперечная фасция; 10 — предбрюшинная фасция.

Fig. 4. **Scheme of the layer-by-layer structure of the anterior abdominal wall with the area of correct installation of the mesh prosthesis.**
a — between transverse and preperitoneal fascia; b — between rectus abdominis muscle and transverse fascia; c — between peritoneum and preperitoneal fascia. 1 — upper anterior spine of iliac; 2 — pubic bone; 3 — lower epigastric vessels; 4 — the lower edges of the internal oblique and transverse abdominal muscle; 5 — aponeurosis of the external oblique abdominal muscle; 6 — mesh implant; 7 — peritoneum; 8 — interfascial fatty space; 9 — transverse fascia; 10 — preperitoneal fascia.

Clavien—Dindo и диапевтического лечения у 4 (0,5%) больных — IIIa степень осложнений по классификации Clavien—Dindo. Нагноение в области сетчатого протеза развилось в 1 (0,1%) случае — IIIa степень осложнений по классификации Clavien—Dindo, в связи с чем были выполнены вскрытие и дренирование абсцесса с сохранением полипропиленового сетчатого имплантата. При анализе отдаленных результатов установлено, что рецидивы паховой грыжи на этапе освоения методики диагностированы у 2 (0,3%) больных, причинами которых были в одном случае малый размер установленного сетчатого протеза (менее 10×15 см), в другом — подворачивание имплантата. Пациентам с рецидивом заболевания было выполнено повторное оперативное вмешательство в объеме устранения рецидивной паховой грыжи традиционным способом по методике Лихтенштейна. Оценивая экономическую эффективность, следует отметить, что эндовидеогерниопластика по методике TEP выгодно отличалась от лапароскопического вмешательства отсутствием необходимости использования эндогерниостеплера, что в нашей клинике с учетом использования одноразовых степлеров в среднем на 15 000 рублей удешевляло вмешательство. Меньший болевой синдром и более короткий период пребывания пациентов в стационаре после операции обусловливали уменьшение расходов стационара на лечение больных с паховыми грыжами в среднем на 18 000 рублей, т.е. на 45% от медико-экономического стандарта (МЭС) «паховая грыжа», при сохранении общей стоимости операции по МЭС «эндоскопическое пахово-бедренное грыжесечение» и госпитализации по МЭС «паховая грыжа»[15].

Обсуждение

Полученные нами результаты свидетельствуют об эффективности эндовидеогерниопластики по методике TEP и в очередной раз указывают на необходимость точного знания топографо-анатомических особенностей многослойного строения передней брюшной стенки. Изучением анатомического строения живота углубленно занимались еще в XIX веке [16]. A. Thomson и P. Richet различали в *fascia transversa* два листка, причем P. Richet, писавший после A. Tomson, дал название второму листку поперечной фасции *fascia transversa cellulose*. Это название было принято и удержалось по настоящее время. Однако необходимо указать, что многие современные исследователи принимают за *fascia transversa cellulose* совершенно не тот слой, который был описан под этим названием P. Richet. В публикациях различных авторов можно встретить ошибочное указание на то, что *fascia transversa cellulosa* Richet и *fascia Velpeau* (*fascia subserosa* — предбрюшинная фасция) — это синонимы одного и того же анатомического пласта [2, 17]. Ошибочное восприятие эмбриональных слоев уточняют отдельные авторы при описании *fascia subserosa*. А.И. Таренецкий указывает, что на «жирных трупах» *fascia subserosa* отделяется от *fascia transversa* слоем жира. J. Malgaine полагает, что в боковых областях *fascia subserosa* состоит из двух листков. По нашим наблюдениям, данное межфасциальное пространство представляет собой отдельный самостоятельный клетчаточный соединительнотканный слой, переходящий без перерыва с левой половины паховой области живота на правую. Ввиду того что он залегает между двумя фасциями — *transversa* и *Velpeau*, его название — межфасциальное жировое пространство (*spatium cellulosum interfasciale*). В этом жировом клетчаточном слое проходят *vasa epigastrica inferiora* [17]. Межфасциальное жировое пространство в отдельных местах утолщается настолько, что представляется слоем простой жировой клетчатки с пластинчатым строением. Так, в области почек позади почечной фасции этот слой D. Gerota назвал *corpus pararenale*. В последующем D. Gerota доказал, что почки и мочеточники расположены в слое утолщенных участков *fascia Velpeau* (задняя пластинка в области почек носит еще название *fascia retrorenalis* (Gerota), а передняя пластинка почки — *fascia praerenalis* (Toldt'a)). Эмбриологическое происхождение мочевого пузыря и почек пространственно сближенно, они развиваются в одном и том же зародышевом тканевом слое. К тому же анатомическому слою, что *fascia retrorenalis* (Gerota) и *fascia Velpeau*, относится *lamina praevesicalis* Введенского. Это доказывается также возможностью анатомически проследить непрерывность упомянутого слоя, начав препаровку от почек, продолжая по мочеточникам к мочевому пузырю. Каудально межфасциальное жировое пространство продолжается непосредственно в клетчатку так называемого *cavum Retzii*. Следуя за этим слоем в паховой области, исследователи установили, что он составляет содержимое *spatium Bogros* и в паховой же области выше пупартовой связки, в нем проходят *vasa epigastrica* и ее ветви *ramus pubicus* и *a. cremasterica*. В области обеих прямых мышц живота этот слой лежит между *fascia recti* и *fascia Velpeau*, при этом последняя описывалась под самыми различными названиями: *lamina externaperitonei Langenbeck'a, subserosa*, предбрюшинная фасция — это название наиболее распространено как в русской, так и в зарубежной литературе [13, 16]. При исследовании на формализованных трупах нами установлено, что в отдельных анатомических областях предбрюшинная фасция не всегда хорошо выделяется. В исключительно редких случаях предбрюшинная фасция ясно выражена на всем протяжении брюшины, где ее можно отпрепарировать как настоящую фиброзную пластинку.

Сравнивая данные анатомического описания передней брюшной стенки различных авторов и полученные нами данные, мы подтвердили мультифасциальное строение передней брюшной стенки

и особенности строения предбрюшинной фасции и межфасциального жирового пространства в различных областях живота, визуализацию которых необходимо учитывать при выполнении эндоскопической паховой герниопластики по методике TEP.

Полученные нами данные позволяют утверждать, что методика TEP обладает значимыми преимуществами перед методикой TAPP, такими как более короткий период пребывания пациентов в стационаре после операции и менее выраженный послеоперационный болевой синдром [18, 19]. При этом само хирургическое вмешательство выполняется быстрее после пройденной «кривой обучения» ввиду минимального риска повреждения внутренних органов и необходимости ушивания брюшины, обладает большей экономической эффективностью в связи с отсутствием необходимости использования герниостеплера. С этих позиций экстраперитонеальная эндовидеогерниопластика все больше привлекает внимание зарубежных хирургов и может стать операцией выбора в отсутствие клинически значимых противопоказаний [20]. Несмотря на все преимущества полностью предбрюшинной герниопластики, отношение хирургов к данной методике остается сдержанным ввиду более сложной техники вмешательства и отсутствия четкого понимания мультифасциального анатомического строения передней брюшной стенки. В отдельных случаях для создания удовлетворительной визуализации операционного поля хирурги увеличивают операционную травму, используя методику e-TEP (enhanced view totally extraperitoneal plasty) [21]. Однако мы считаем, что при паховой герниопластике нет необходимости объединять ретромускулярное и преперитонеальное межфасциальное пространство. Методика e-TEP эффективна у больных с грыжами иной локализации либо при симультанном устранении вентральных грыж. Возникающие осложнения при освоении методики TEP связаны с отсутствием представлений об особенностях топографо-анатомического строения межфасциальных клетчаточных пространств. Эти обстоятельства дискредитируют методику и заставляют хирургов отказываться от внедрения ее в общехирургическую практику.

Заключение

Обобщая полученные данные, следует отметить, что предбрюшинное межфасциальное пространство — это не просто жировая клетчатка, а сложное анатомическое образование с определенной архитектоникой сосудов и нервов. Дискредитация методики TEP напрямую связана с недостаточным знанием мультифасциального эмбрионально ориентированного строения передней брюшной стенки и неадекватностью выполнения хирургического пособия. При соблюдении всех технических приемов паховой герниопластики нет необходимости необоснованно увеличивать операционную травму, объединяя ретромускулярное и межфасциальное пространство, используя методику e-TEP, даже на этапе освоения операции.

Выполнение эндоскопической герниопластики по методике TEP, в отличие от лапароскопической операции TAPP, приводит к достоверно меньшему болевому синдрому, сокращению сроков пребывания пациентов в стационаре после операции, а также значительному уменьшению расходов медицинского учреждения на лечение больных с паховыми грыжами при сохранении всех положительных качеств малоинвазивного вмешательства.

Таким образом, активное внедрение эндовидеохирургических методик лечения больных паховыми грыжами определяет необходимость углубленного изучения аспектов клинико-анатомического обоснования доступов, требует четкого понимания мультифасциального строения передней брюшной стенки, так как все преимущества методики достижимы только при условии правильного выполнения операции, что в первую очередь уменьшает риск возникновения как интра-, так и послеоперационных осложнений, позволяя получить хорошие результаты лечения.

Участие авторов:
Концепция и дизайн исследования — П.Н. Ромащенко, Н.Ф. Фомин, Н.А. Майстренко, Ал.А. Курыгин
Сбор и обработка материала — А.А. Мамошин, В.В. Семенов
Статистическая обработка — В.В. Семенов, А.А. Мамошин
Написание текста — В.В. Семенов, А.А. Мамошин
Редактирование — П.Н. Ромащенко, Н.Ф. Фомин

Авторы заявляют об отсутствии конфликта интересов.

Participation of authors:
Concept and design of the study — P.N. Romashchenko, N.F. Fomin, N.A. Maistrenko, Al.A. Kurygin
Data collection and processing — A.A. Mamoshin, V.V. Semenov
Statistical processing of the data — V.V. Semenov, A.A. Mamoshin
Text writing — V.V. Semenov, A.A. Mamoshin
Editing — P.N. Romashchenko, N.F. Fomin

The authors declare no conflicts of interest.

ЛИТЕРАТУРА/REFERENCES

1. Егиев В.Н., Воскресенский П.К. *Грыжи*. М.: Медпрактика-М; 2015.
   Egiev VN, Voskresensky PK. *Hernias*. M.: Medpraktika-M; 2015. (In Russ.).
2. Емельянов С.И., Протасов А.В., Рутенбург Г.М. *Эндоскопическая хирургия паховых и бедренных грыж*. СПб: Фолиант; 2000.
   Emelyanov SI, Protasov AV, Rutenburg GM. *Endoscopic surgery of inguinal and femoral hernias*. SPb: Foliant; 2000. (In Russ.).
3. Прудникова Е.А., Алибегов Р.А. Паховые грыжи: современные методы пластики. *Вестник Смоленской медицинской академии*. 2010;4:104-107.
   Prudnikova EA, Alibegov RA. Inguinal hernias: modern methods of plastic surgery. *Vestnik Smolenskoj meditsinskoj akademii*. 2010;4:104-107. (In Russ.).
4. Курыгин А.А., Ромащенко П.Н., Семенов В.В., Полушин С.Ю. Лапароскопическое устранение ущемленной большой пупочной грыжи и грыжи белой линии по методике IPOM. *Вестник хирургии им. И.И. Грекова*. 2018;177(4):73-75.
   Kurygin AA, Romashchenko PN, Semenov VV, Polushin SYu. Laparoscopic elimination of large strangulated umbilical hernia and hernia of the white line on the IPOM technique. *Vestnik khirurgii imeni I.I. Grekova*. 2018;177(4):73-75. (In Russ.).
   https://doi.org/10.24884/0042-4625-2018-177-4-73-75
5. Ромащенко П.Н., Курыгин Ал.А., Семенов В.В., Полушин С.Ю., Мамошин А.А., Жеребцов Е.С. Клинико-экономическое обоснование эндоскопических герниопластик по методикам TAPP и TEP. *Вестник Российской Военно-медицинской академии*. 2019;1(65):125-128.
   Romashchenko PN, Kurygin AlA, Semenov VV, Polushin SYu, Mamoshin AA, Zherebtsov ES. Clinical and economic justification of endoscopic hernioplasty by TAP and TAP techniques. *Vestnik Rossijskoj Voenno-meditsinskoj akademii*. 2019; 1(65):125-128. (In Russ.).
6. Сажин А.В., Климиашвили А.Д., Кочиай Э. Технические особенности и непосредственные результаты лапароскопической трансперитонеальной и тотальной экстраперитонеальной герниопластики. *Российский медицинский журнал*. 2016;22(3):125-129.
   Sazhin AV, Klimiashvili AD, Kochiai E. Technical features and immediate results of laparoscopic transperitoneal and total extraperitoneal hernioplasty. *Rossijskij meditsinskij zhurnal*. 2016; 22(3):125-129. (In Russ.).
7. Бурдаков В.А., Зверев А.А., Макаров С.А., Куприянова А.С., Матвеев Н.Л. Эндоскопический экстраперитонеальный подход в лечении пациентов с первичными и послеоперационными вентральными грыжами. *Эндоскопическая хирургия*. 2019;25(4):34-40.
   Burdakov VA, Zverev AA, Makarov SA, Kupriyanova AS, Matveev NL. Endoscopic extraperitoneal approach in the treatment of patients with primary and postoperative ventral hernias. *Endoskopicheskaya khirurgiya*. 2019; 25(4):34-40. (In Russ.).
   https://doi.org/10.17116/endoskop20192504134
8. Elhendawy AO, Abd-Raboh OH. Randomized Comparative Study Between Laparoscopic Transabdominal Pre-Peritoneal Versus Totally Extraperitoneal Approach in Inguinal Hernia Repair. *Advanc Surg Scie*. 2018;6(1):1-6.
   https://doi.org/10.11648/j.ass.20180601.11
9. Kockerling F, Bittner R, Jacob DA. TEP versus TAPP: comparison of the perioperative outcome in 17,587 patients with a primary unilateral inguinal hernia. *Surg Endosc*. 2015;29(12):3750-3760.
   https://doi.org/10.1007/s00464-015-4150-9
10. Fersli GS, Massad A, Albert P. Extraperitoneal endoscopic inguinal hernia repair. *J Laparoendosc Surg*. 1992;2:281-286.
    https://doi.org/10.1089/lps.1992.2.281
11. McKernan JB. Extraperitoneal prosthetic inguinal hernia repair using an endoscopic approach. *Int Surg*. 1995;80(1):26-28.
12. Lomanto D, Lourdes Sta. Clara E. *Total Extraperitoneal (TEP) Approach in Inguinal Hernia Repair: the Old and the New*. In: Campanelli G, ed. Inguin Hernia Surg. 2017:115-129.
    https://doi.org/10.1007/978-88-470-3947-6_12
13. Ansari MM. Rectusial Fascia: A New Entity of Laparoscopic Live Surgical Anatomy. *Open Access J Surg*. 2017;3(4):555618.
    https://doi.org/10.19080/OAJS.2017.03.555618
14. Ansari MM. Surgical preperitoneal space: holy plane of dissection between transversalis fascia and preperitoneal fascia for TEPP inguinal hernioplasty. *MOJ Surg*. 2018;6(1):26-33.
    https://doi.org/10.15406/mojs.2018.06.00119
15. Ромащенко П.Н., Курыгин Ал.А., Семенов В.В., Полушин С.Ю., Мамошин А.А. Авантаж эндоскопических методик TAPP и TEP у больных паховыми грыжами. *Альманах Института хирургии им. А.В. Вишневского*. 2019;1:94-95.
    Romashchenko PN, Kurygin AlA, Semenov VV, Polushin SYu, Mamoshin AA. Advantage of endoscopic TAPP and TEP techniques in patients with inguinal hernias. *Almanac of the A.V. Vishnevsky Institute of Surgery* . 2019;1:94-95. (In Russ.).
16. Шарецкий Б.Г. *Топографо-анатомический очерк region subumbilicalis*. Харьков: Печатник; 1912.
    Sharetsky BG. *Topographical and anatomical sketch of the region subumbilicalis*. Kharkov: Pechatnik; 1912. (In Russ.).
17. Таренецкий А.И. *Топографическое описание собственно подчревной области живота (Regio hipogastrica propria)*. СПб; 1874.
    Terenetsky AI. *Topographical description of the sub-abdominal region proper (Regio hypogastrica propria)*. SPb; 1874. (In Russ.).
18. Bittner R, Montgomery MA, Arregui E. Update of guidelines on laparoscopic (TAPP) and endoscopic (TEP) treatment of inguinal hernia. International Endohernia Society. *Surg Endoscopy*. 2015;29(2):289-321.
    https://doi.org/10.1007/s00464-015-4156-3
19. Семенов В.В., Курыгин Ал.А., Ромащенко П.Н., Татьянкин М.Ю., Ягин М.В. Эндовидеохирургическое лечение больного с ущемленной грыжей Амианда. *Вестник хирургии им. И.И. Грекова*. 2017;2(176):112-114.
    Semenov VV, Kurygin AlA, Romashchenko PN, Tatyankin MYu, Yagin MV. Endovideosurgical treatment of a patient with a pinched hernia Amanda. *Vestnik khirurgii imeni I.I. Grekova*. 2017;2(176):112-114. (In Russ.).
20. Gupta S, Goyal S, Sharma R, Attri AK. Lichtenstein repair using lightweight mesh versus laparoscopic total extraperitoneal repair using polypropylene mesh in patients with inguinal hernia: A randomized study. *Saudi Surg J*. 2019;7:148-153.
    https://doi.org/10.4103/ssj.ssj_27_19
21. Belyansky I, Daes J, Radu VG. A novel approach using the enhanced — view totally extraperitoneal (eTEP) technique for laparoscopic retromuscular hernia repair. *Surg Endosc*. 2018;32:1525-1532.
    https://doi.org/10.1007/s00464-017-5840-2

Поступила 05.02.2020
Received 05.02.2020
Принята к печати 04.03.2020
Accepted 04.03.2020