Эндоскопическая хирургия
2020, т. 26, №5, с. 5-15
https://doi.org/10.17116/endoskop2020260515

Endoscopic Surgery =
Endoskopicheskaya khirurgiya 2020, vol. 26, no 5, pp. 5-15
https://doi.org/10.17116/endoskop2020260515

Профилактика кровотечений в раннем послеоперационном периоде после внутрипросветных резецирующих вмешательств на желудке: результаты проспективного рандомизированного исследования

© С.Г. ШАПОВАЛЬЯНЦ[1], Р.В. ПЛАХОВ[1, 2], М.В. БОРДИКОВ[1, 2], Е.В. ГОРБАЧЕВ[1, 2], И.В. ЖИТАРЕВА[1], Е.Д. ФЕДОРОВ[1, 2]

[1]ФГАОУ ВО «Российский национальный исследовательский медицинский университет им. Н.И. Пирогова» Минздрава России, Москва, Россия;
[2]ГБУЗ города Москвы «Городская клиническая больница №31 ДЗМ», Москва, Россия

Резюме

Цель исследования. Улучшение результатов эндоскопического внутрипросветного удаления новообразований желудка путем формирования алгоритма послеоперационного ведения данной группы пациентов.

Материал и методы. С 01 января 2012 г. по 31 декабря 2019 г. в проспективное рандомизированное исследование включили 82 (100%) пациента (18—85 лет), которым была выполнена эндоскопическая резекция 87 новообразований желудка: 72 (82,8%) эпителиальных и 15 (17,3%) субэпителиальных образований. На 2-е сутки была выполнена контрольная эзофагогастродуоденоскопия (ЭГДС), перед которой все пациенты были разделены на 2 группы: группу ингибиторов протонного насоса (ИПН) — 43 (52,4%) человека; группу ИПН и эндоскопического клипирования (ЭК) — 39 (47,6%) человек. Размеры новообразований в группе ИПН составили 21,9±9,9 мм, в группе ИПН+ЭК — 16,6±8,1 мм. В группе ИПН проводилась консервативная профилактика кровотечения, в группе ИПН+ЭК дополнительно выполнялся эндоскопический гемостаз по показаниям.

Результаты. Выполнено 45 (54,9%) эндоскопических резекций слизистой оболочки (ЭРСО), 33 (40,2%) эндоскопические диссекции подслизистого слоя (ЭДПС), 3 (3,7%) ЭРСО+ЭДПС и 1 (1,2%) гибридная ЭДПС. Размеры послеоперационного дефекта в группе ИПН составили 24,7±16,5 мм, в группе ИПН+ЭК — 16,6±10,5 мм. Кровотечение в конце операции отмечалось у 7 (8,5%) пациентов, эндоскопический гемостаз был выполнен в 35 (42,7%) случаях. Кровотечение в послеоперационном периоде наблюдалось у 4 (4,9%) пациентов, всем был выполнен эндоскопический гемостаз. Был проведен многофакторный статистический анализ полученных данных. Факторы риска кровотечения в послеоперационном периоде: сосуды в дне послеоперационной раны в конце операции, потребовавшие выполнения эндоскопического гемостаза; размеры раны более 20 мм; расположение новообразования в дистальных отделах желудка.

Заключение. Гладкое течение послеоперационного периода наблюдалось у 45 (54,9%) прооперированных пациентов, кровотечение развилось в 4 (4,9%) случаях, что делает нецелесообразным выполнение ЭГДС всем пациентам после эндоскопических резецирующих вмешательств на желудке. Факторы риска позволяют определить группу пациентов, которым наряду с проведением адекватной антисекреторной терапии требуется выполнение контрольной гастроскопии на 2-е сутки после операции и осуществление эндоскопического гемостаза по показаниям.

Ключевые слова: *новообразования желудка, ЭРСО, ЭДПС, желудочно-кишечное кровотечение, эндоскопия.*

ИНФОРМАЦИЯ ОБ АВТОРАХ:
Шаповальянц С.Г. — https://orcid.org/0000-0003-2396-223X
Плахов Р.В. — https://orcid.org/0000-0001-7197-0985
Бордиков М.В. — https://orcid.org/0000-0003-0112-8279; e-mail: bordikov.maxim@mail.ru
Горбачев Е.В. — https://orcid.org/0000-0001-7588-1031
Житарева И.В. — https://orcid.org/0000-0003-1782-2919
Федоров Е.Д. — https://orcid.org/0000-0002-6036-7061
Автор, ответственный за переписку: Бордиков М.В. — e-mail: bordikov.maxim@mail.ru

КАК ЦИТИРОВАТЬ:
Шаповальянц С.Г., Плахов Р.В., Бордиков М.В., Горбачев Е.В., Житарева И.В., Федоров Е.Д. Профилактика кровотечений в раннем послеоперационном периоде после внутрипросветных резецирующих вмешательств на желудке: результаты проспективного рандомизированного исследования. *Эндоскопическая хирургия*. 2020;26(5):5–15.
https://doi.org/10.17116/endoskop2020260515

Prevention of bleeding in the early postoperative period after intraluminal stomach resection: results of a prospective randomized study

© S.G. SHAPOVALYANTS[1], R.V. PLAKHOV[1, 2], M.V. BORDIKOV[1, 2], E.V. GORBACHEV[1, 2], I.V. ZHITAREVA[1], E.D. FEDOROV[1, 2]

[1]Pirogov Russian National Medical University, Moscow, Russia;
[2]City Clinical Hospital No. 31, Moscow, Russia

Abstract
Purpose of the study. Improving the results of endoscopic intraluminal removal of gastric neoplasms by forming an algorithm for postoperative management of this group of patients.
Material and methods. From January 01, 2012 to December 31, 2019, 82 (100%) patients (18-85 years old) who underwent endoscopic resection of 87 gastric neoplasms: 72 (82.8%) epithelial and 15 (17.3%) subepithelial formations were included in prospective randomized study. On the 2nd day, a control esophagogastroduodenoscopy (EGDS) was performed, before which all patients were divided into 2 groups: a group of proton pump inhibitors (PPI) — 43 (52.4%) patients, and a PPI + endoscopic clipping (EC) group — 39 (47.6%) patients. The sizes of neoplasms in the PPI group were 21.9±9.9 mm, in the PPI + EC group — 16.6±8.1 mm. In the PPI group, conservative prevention of bleeding was performed, in the PPI + EC group, endoscopic hemostasis was additionally performed according to indications.
Results. 45 (54.9%) endoscopic mucosal resections (EMR), 33 (40.2%) submucosal endoscopic dissections (SMED), 3 (3.7%) EMR + SMED and 1 (1.2%) hybrid SMED were performed. The size of the postoperative defect in the PPI group was 24.7±16.5 mm, in the PPI + EC group — 16.6±10.5 mm. Bleeding at the end of the surgery was observed in 7 (8.5%) patients, endoscopic hemostasis was performed in 35 (42.7%) cases. Postoperative bleeding was observed in 7 (8.5%) patients, endoscopic hemostasis was performed in 35 (42.7%) cases. Multiple statistical analysis of the data obtained was carried out. Risk factors for postoperative bleeding: vessels in the postoperative wound bed at the end of the surgery, requiring endoscopic hemostasis, the size of the wound is more than 20 mm, as well as the location of the neoplasm in the distal stomach.
Conclusion. A smooth postoperative period was observed in 45 (54.9%) patients, bleeding was reported in 4 (4.9%) cases, which makes it inappropriate to perform EGDS in all patients after endoscopic stomach resection. Risk factors make it possible to determine a group of patients who, along with adequate antisecretory therapy, require control gastroscopy on the 2nd day after the operation and endoscopic hemostasis if indicated.

Keywords: *gastric neoplasm, EMR, SMED, gastrointestinal bleeding, endoscopy.*

INFORMATION ABOUT THE AUTHORS:
Shapovalyants S.G. — https://orcid.org/0000-0003-2396-223X
Plakhov R.V. — https://orcid.org/0000-0001-7197-0985
Bordikov M.V. — https://orcid.org/0000-0003-0112-8279; e-mail: bordikov.maxim@mail.ru
Gorbachev E.V. — https://orcid.org/0000-0001-7588-1031
Zhitareva I.V. — https://orcid.org/0000-0003-1782-2919
Fedorov E.D. — https://orcid.org/0000-0002-6036-7061
Corresponding author: Bordikov M.V. — e-mail: bordikov.maxim@mail.ru

TO CITE THIS ARTICLE:
Shapovalyants SG, Plakhov RV, Bordikov MV, Gorbachev EV, Zhitareva IV, Fedorov ED. Prevention of bleeding in the early postoperative period after intraluminal stomach resection: results of a prospective randomized study. *Endoscopic Surgery = Endoskopicheskaya khirurgiya*. 2020;26(5):5–15. (In Russ.). https://doi.org/10.17116/endoskop2020260515

Введение

Внутрипросветные эндоскопические методы удаления доброкачественных и злокачественных эпителиальных и субэпителиальных новообразований желудка приобретают все большую распространенность в Российской Федерации. Методики эндоскопической резекции слизистой оболочки (ЭРСО) и эндоскопической диссекции подслизистого слоя (ЭДПС) широко используются в онкологических и хирургических стационарах нашей страны на регулярной основе [1—3]. Несмотря на то что данные вмешательства являются менее травматичными, чем трансабдоминальные, после их реализации, как правило, образуется крупный послеоперационный дефект слизистой оболочки желудка. В соответствии с принятой и наиболее распространенной техникой выполнения эндоскопических операций пострезекционная рана не ушивается, а следовательно, она подвержена агрессивному воздействию желудочного сока, что может привести к увеличению ее размеров и глубины, а также к аррозии сосудов в ее дне. Именно это служит основной причиной послеоперационного кровотечения — одного из наиболее грозных осложнений данных вмешательств, которое может развиться в сроки от 24 ч до 2 нед после операции [4, 5] у 10—22% пациентов [1, 6].

Единого мнения о прогностически наиболее значимых факторах риска кровотечения после операции не выработано. По данным разных авторов, к таковым относят возраст и пол пациента [7—9], прием пациентом антикоагулянтов [8, 9], характеристики самого новообразования (размеры, макроскопический тип), его локализацию [8, 10, 11], размеры послеоперационной раны [8, 11] и длительность вмешательства [11, 12]. Кроме того, нет однозначного мнения о методах профилактики кровотечения в послеоперационном периоде. Специалисты относят к ним гемостатическую обработку сосудов в дне дефекта в конце операции [13], ушивание/клипирование послеоперационного дефекта [14], медикаментозную профилактику в пред- и послеоперационном периоде [15], динамическое эндоскопическое наблюдение, в частности контрольный осмотр на 2-е сутки после операции [6, 16]. Вопрос об актуальности выполнения кон-

трольного эндоскопического осмотра на следующие сутки после вмешательства остается открытым, и ответ на него варьирует в широком диапазоне — от необходимости обязательного выполнения повторной эндоскопии всем пациентам без исключения до полного отрицания ее необходимости [17, 18].

Таким образом, нерешенные вопросы, касающиеся факторов риска и методов профилактики кровотечения в послеоперационном периоде после эндоскопического удаления новообразований желудка, делают актуальным формирование алгоритма послеоперационного ведения данных пациентов, определения среди них пациентов группы риска, которым помимо назначения ингибиторов протонного насоса (ИПН) в стандартных дозах потребуется выполнение дополнительных мероприятий по профилактике кровотечения, таких как парентеральное введение ИПН в максимальных дозах, выполнение контрольных эндоскопических осмотров и профилактического гемостаза.

Материал и методы

За период с 1 января 2012 г. по 31 декабря 2019 г. в проспективное рандомизированное исследование были включены 82 (100%) пациента в возрасте от 18 до 85 лет, которым была выполнена внутрипросветная эндоскопическая резекция новообразований желудка. В соответствии с программой исследования на 2-е сутки после операции все пациенты были разделены на 2 группы — ИПН и ИПН+ЭК (эндоскопическое клипирование) — методом блоковой стратификационной рандомизации с использованием конвертов. В группу ИПН вошли 43 (52,4%) пациента, в группу ИПН+ЭК — 39 (47,6%) пациентов. Дальнейший анализ показал, что группы статистически значимо не различались по полу, возрасту и физическому статусу **(табл. 1)**. В исследование вошли 58 (70,7%) женщин и 24 (29,3%) мужчины; средний возраст пациентов составил 65,6±11,3 года. Тяжелыми системными заболеваниями (ASA III) страдали (20,7%) пациентов; 10 (12,2%) до операции принимали антиагреганты (кардиомагнил, тромбо АСС в стандартных дозировках). После консультации кардиолога у 8 (80%) их этих 10 пациентов прием препаратов был отменен за 3 дня до операции; возобновление приема препаратов было запланировано на 3—4-е сутки после операции. У 2 (20%) пациентов отмена дезагрегантной терапии грозила риском развития тромбоэмболических осложнений, в связи с чем эти пациенты после консультации кардиологом и анестезиологом были переведены на низкомолекулярный гепарин (клексан) за 3 дня до операции, общий срок приема составлял 6 дней по 40 мг/сут подкожно под контролем активированного частичного тромбопластинового времени (25—36 с). Тромбоэмболических осложнений в ходе лечения не наблюдалось ни у одного из 82 пациентов.

Таблица 1. **Общая характеристика пациентов в группах рандомизации**

Table 1. **Patient characteristics in randomization groups**

Характеристика	Группа ИПН	Группа ИПН+ЭК	Всего	*p*
Всего пациентов:	43 (52,4%)	39 (47,6%)	82 (100%)	0,841
в том числе мужчин	13 (30,2%)	11 (28,2%)	24 (29,3%)	
в том числе женщин	30 (69,8%)	28 (71,8%)	58 (70,7%)	
Возраст, годы	36—85	35—84	35—85	0,802
Средний возраст, годы	65,6±10,4	65,4±12,2	65,6±11,3	
Физический статус*:				0,764
ASA I	4 (9,3%)	5 (12,8%)	9 (11,0%)	
ASA II	30 (69,8%)	26 (66,7%)	56 (68,3%)	
ASA III	9 (20,9%)	8 (20,5%)	17 (20,7%)	

Примечание. * — физический статус пациентов оценивался согласно классификации американского общества анестезиологов (ASA). ИПН — ингибиторы протонного насоса; ЭК — эндоскопическое клипирование.

Таблица 2. **Исходная характеристика новообразований в исследуемых группах**

Table 2. **Neoplasm baseline characteristics in randomization groups**

Характеристика	Группа ИПН	Группа ИПН+ЭК	Всего	*p*
Всего новообразований:	45 (51,7%)	42 (48,3%)	87 (100%)	0,826
в том числе эпителиальных	36 (41,4%)	36 (41,4%)	72 (82,8%)	
в том числе субэпителиальных	9 (10,3%)	6 (6,9%)	15 (17,2%)	
Размеры образований, мм	7—51	5—35	5—51	0,05
Средний размер образования, мм	21,9±9,9	16,6±8,1	19,1±9,3	

Примечание. ИПН — ингибиторы протонного насоса; ЭК — эндоскопическое клипирование.

Таблица 3. **Схема ведения пациентов в послеоперационном периоде в зависимости от группы рандомизации и результатов контрольной ЭГДС на следующие (2-е) сутки после эндоскопической операции**

Table 3. **Scheme of patient postoperative management, depending on the randomization group and the results of the control EGDS on the next (2nd) day after endoscopic surgery**

Варианты эндоскопической картины послеоперационной раны	Тактика ведения	
	группа ИПН	группа ИПН+ЭК
Дефект покрыт фибрином и/или имеются мелкоточечные (<1 мм) тромбированные сосуды в дне	Без эндоскопического гемостаза, консервативная терапия по схеме	Без эндоскопического гемостаза, консервативная терапия по схеме
Тромбированные сосуды >1 мм, но <2 мм диаметром, без признаков состоявшегося или продолжающегося ЖКК	Без эндоскопического гемостаза, консервативная терапия по схеме	Эндоскопический гемостаз методом ЭК, консервативная терапия по схеме
Признаки состоявшегося или продолжающегося ЖКК; обнаженные сосуды диаметром >2 мм (крайне высокий риск развития кровотечения)	«Вынужденный» эндоскопический гемостаз методом ЭК. Пантопразол 80 мг 2 раза в сутки внутривенно, ежедневные контрольные ЭГДС до снижения риска рецидива ЖКК	Эндоскопический гемостаз методом ЭК. Пантопразол 80 мг 2 раза в сутки внутривенно, ежедневные контрольные ЭГДС до снижения риска рецидива ЖКК

Примечание. ЭГДС — эзофагогастродуоденоскопия; ИПН — ингибиторы протонного насоса; ЭК — эндоскопическое клипирование; ЖКК — желудочно-кишечное кровотечение.

Всего с использованием методик ЭРСО и ЭДПС у 82 пациентов было удалено 87 новообразований желудка **(табл. 2)** (у 5 (6,1%) пациентов одномоментно было выполнено удаление двух новообразований). Было удалено 72 (82,8%) эпителиальных новообразования, в том числе 64 поверхностных эпителиальных новообразования (ПЭН) и 8 нейроэндокринных опухолей (НЭО), а также 15 (17,2%) субэпителиальных образований (СубЭО), исходящих из собственной мышечной пластинки слизистой оболочки и подслизистого слоя. Размеры удаленных новообразований в группе ИПН составляли от 7 до 51 мм, в среднем 21,9±9,9 мм; в группе ИПН+ЭК — от 5 до 35 мм, в среднем 16,6±8,1 мм (p=0,05).

Во время операций были использованы эндоскопические стойки Evis Exera II и III (Olympus; Япония), эндоскопы Olympus 160, 180 и 190-й серии (Япония), электрохирургические блоки ICC-200 (ERBE; Германия), VIO 300D (ERBE; Германия). Все вмешательства выполняли с использованием инсуффляторов CO_2 UCR (Olympus; Япония), а для подачи воды применяли насосы OFP-2 и AFV-100 (Olympus; Япония). Непосредственно для удаления образований использовали эндоскопические инъекционные иглы диаметром 23—25G, длиной 4—5 мм (Olympus, Япония), плетеные петли размером 15—25 мм (Olympus, Япония), эндоскопические ножи IT-Knife, Hook Knife, Triangle Tip Knife (Olympus, Япония). Кроме того, во время вмешательства в целях осуществления гемостаза применяли щипцы для горячей биопсии (Olympus, Япония), гемостатические щипцы — коаграспер (Olympus, Япония), зонды для аргоноплазменной коагуляции (ERBE, Германия) диаметром 2,3 мм с торцевым расположением сопла, одноразовые эндоскопические клипсы с размером браншей от 6 до 9 мм и углом раскрытия 90° и 135° в сочетании с многоразовым клипатором EZ Clip (Olympus, Япония) и одноразовые клипаторы с функцией повторного открытия клипсы QiuckClip Pro (Olympus, Япония).

В соответствии с программой проспективного рандомизированного исследования всем оперированным пациентам в 1-е сутки было разрешено холодное питье, а при положительной динамике на 2-е сутки — диета Мейленграхта и с 3-го дня — стол №1. Все пациенты получали антисекреторную терапию; внутривенное болюсное введение 40 мг препарата пантопразол начинали в завершение эндоскопической операции и продолжали в послеоперационном периоде в условиях стационара: в первые 3 сут после операции по 80 мг 2 раза в сутки внутривенно. В дальнейшем, при гладком течении послеоперационного периода, переходили на пероральный прием препарата по 40 мг 2 раза в сутки в течение 28 сут.

На следующий день (2-е сутки) после операции всем пациентам без исключения выполняли контрольное эндоскопическое исследование желудка. Объем необходимых гемостатических мероприятий и дальнейшую тактику ведения пациентов определяли в соответствии с избранной группой рандомизации и в ряде случаев корректировали непосредственно в ходе контрольного эндоскопического исследования **(табл. 3)**. Пациентам группы ИПН проведение профилактики кровотечения планировалось консервативно, без выполнения эндоскопического гемостаза при контрольной эзофагогастродуоденоскопии (ЭГДС), за исключением случаев выявления развившегося кровотечения либо крайне высокого риска его развития (обнаружения крупных обнаженных сосудов в дне пострезекционной раны). В этих случаях был запланирован и проводился «вынужденный» эндоскопический гемостаз, в первую очередь обусловленный заботой о здоровье и жизни пациентов. Пациентам группы ИПН+ЭК наряду с консервативной

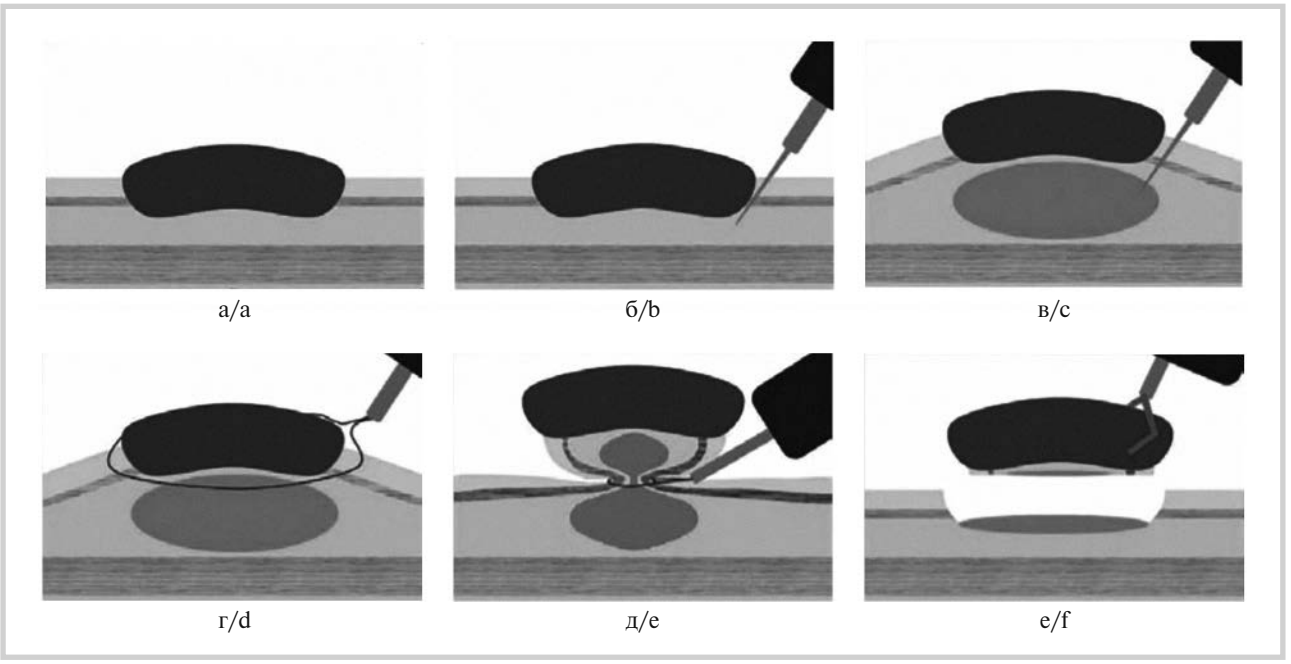

Рис. 1. **Принципиальная схема выполнения ЭРСО.**
а — новообразование желудка; б, в — разметка латеральных границ образования и инъекция изотонического раствора натрия хлорида либо гелофузина, окрашенного индиго карминовым, в подслизистый слой под основание образования для создания «гидроподушки», снижающей риск повреждения мышечного и серозного слоев; г — наложение эндоскопической петли на основание образования с захватом неизмененных тканей; д — затягивание эндоскопической петли на основании образования и его резекция единым блоком в пределах здоровых тканей, предпочтительно в смешанном режиме резания и коагуляции под контролем микропроцессора электрохирургического блока; е — извлечение образования для морфологического исследования.

Fig. 1. **EMR schematic diagram.**
a — gastric neoplasm; b, c — marking the lateral boundaries of the neoplasm and injection of an isotonic solution of sodium chloride or gelofusin, stained with indigo carmine, into the submucosal layer under the base of the neoplasm to create a «hydropower» that reduces the risk of damage to the muscle and serous layers; d — application of an endoscopic loop on the base of the neoplasm with the capture of unchanged tissues; e — tightening of the endoscopic loop based on the neoplasm and its resection in a single block within healthy tissues, preferably in a mixed cutting and coagulation mode under the control of the microprocessor of the electrosurgical unit; f — extraction of the neoplasm for morphological examination.

терапией в обязательном порядке выполняли лечебно-профилактический эндоскопический гемостаз методом ЭК при наличии сосудистых структур диаметром более 1 мм в дне раны.

Статистический анализ полученных данных проводили с использованием критерия Колмогорова—Смирнова для оценки нормальности распределения количественных характеристик в обеих группах. При наличии нормального распределения дальнейший анализ осуществляли с использованием критерия *t* для независимых выборок. В целях анализа количественных характеристик, не подчиняющихся нормальному распределению, использовали критерий Манна—Уитни. Анализ качественных характеристик выполняли с использованием критерия χ^2.

Результаты и обсуждение

В рамках исследования 50 (57,5%) из 87 новообразований желудка было удалено методом эндоскопической резекции слизистой оболочки и 37 (42,5%) — методом эндоскопической резекции с диссекцией подслизистого слоя, в том числе в 1 случае была выполнена гибридная ЭДПС. При удалении СубЭО 9 (60%) из 15 образований было удалено методом ЭРСО, остальные 6 (40%) — методом диссекции. Принципиальные схемы операций представлены на **рис. 1—3**. Все вмешательства проводили в операционной на базе эндоскопического отделения. Выбор метода анестезиологического пособия зависел от предполагаемой длительности операции и соматического статуса пациента. В условиях анестезиологического пособия прооперированы 69 (84,1%) пациентов: 25 (43,8%) — в условиях тотальной внутривенной анестезии с параплегией и искусственной вентиляции легких; 32 (56,1%) — в условиях тотальной внутривенной анестезии с сохранением спонтанного дыхания. Остальные 13 (15,9%) пациентов прооперированы с использованием местной анестезии — орошения ротоглотки раствором лидокаина 10%.

При ревизии пострезекционной раны в конце эндоскопической операции в группе ИПН в 21 случае и в группе ИПН+ЭК в 24 случаях ее дном служил глубокий подслизистый слой, а в 24 и 18 случаях соответственно — мышечный слой стенки желудка (p=0,446). У 47 (57,3%) пациентов выполнения профилактиче-

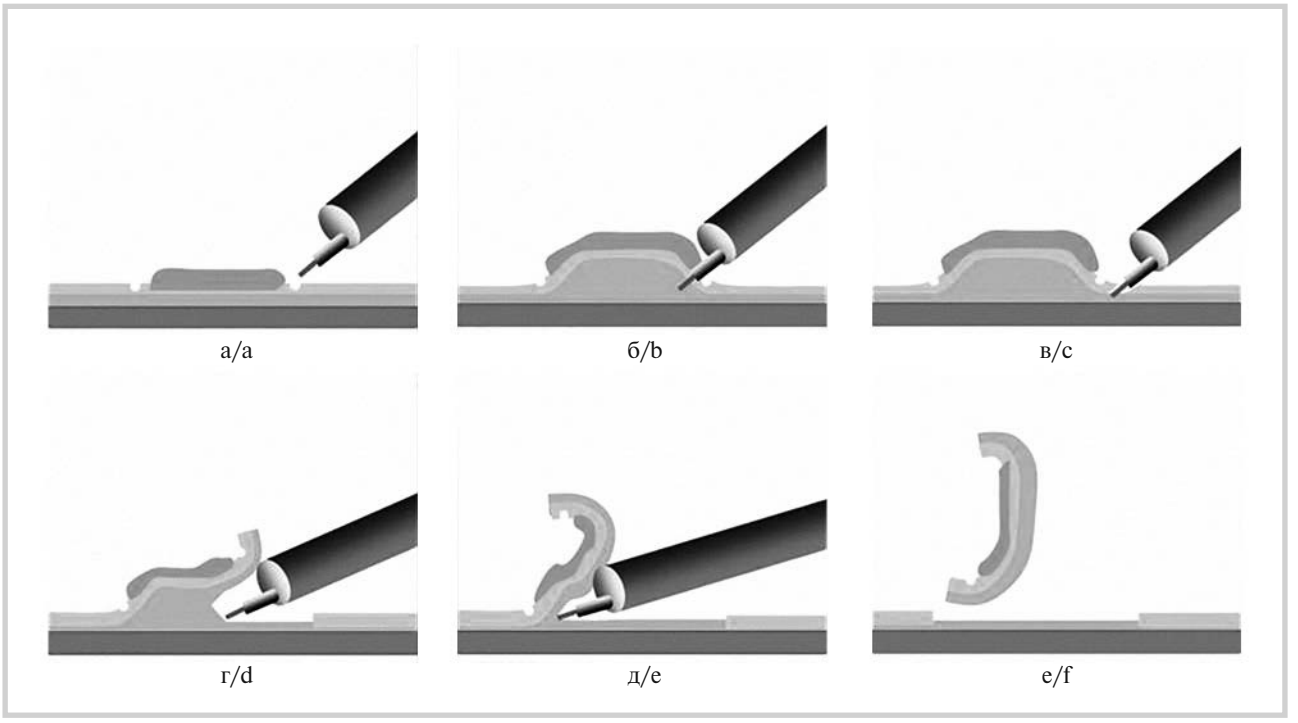

Рис. 2. **Принципиальная схема выполнения ЭДПС.**
а — маркировка границ резекции образования на расстоянии 3—5 мм от его края; б — инъекция окрашенного индиго карминовым раствора гелофузина / гиалуроната натрия в подслизистый слой под основанием образования; в — циркулярный или полуциркулярный разрез слизистой оболочки вокруг образования: метки границ резекции остаются внутри разреза; г, д — начало и продолжение диссекции подслизистого слоя; е — завершение диссекции и удаление образования единым фрагментом с его извлечением для морфологического исследования. ЭДПС — эндоскопическая диссекция подслизистого слоя.

Fig. 2. **SMED schematic diagram.**
a — marking the boundaries of the resection of the neoplasm at a distance of 3-5 mm from its edge; b — injection of a solution of gelofusin / sodium hyaluronate stained with indigo carmine into the submucosal layer under the base of the neoplasm; c — circular or semicircular incision of the mucous membrane around the neoplasm; resection margins remain within the incision; d, e — initiation and continuation of submucosal dissection; f — completion of dissection and removal of the neoplasm in a single fragment with its extraction for morphological examination. SMED — submucosal endoscopic dissection.

ского гемостаза в конце операции не потребовалось; у 35 (42,7%) пациентов был выполнен эндоскопический гемостаз: в 7 (8,5%) случаях — для остановки кровотечения **(рис. 4 на цв. вклейке)** и в 28 (34,1%) — с профилактической целью. Время операции составляло 70,0±44,5 мин в группе ИПН и 66,2±43,9 мин в группе ИПН+ЭК, в среднем 67,6±44 мин **(табл. 4)**.

Размеры удаленных новообразований в группе ИПН в среднем составляли 21,9±9,9 мм, в группе ИПН+ЭК — 16,6±8,1 мм, размеры послеоперационного дефекта — 24,7±16,5 мм и 16,6±10,5 мм соответственно.

Из 72 удаленных эпителиальных новообразований желудка ранний рак был подтвержден в 16 (18,4%) случаях, аденома с тяжелой дисплазией — в 8 (11,1%) случаях, аденома с легкой дисплазией — в 7 (9,7%) случаях, гиперпластические полипы — в 33 (37,9%) случаях, НЭО — в 8 (11,9%) случаях. Из 15 удаленных субэпителиальных новообразований желудка гастроинтестинальная стромальная опухоль (ГИСО) была диагностирована в 4 (4,6%) случаях, воспалительный фиброзный полип — в 8 (9,2%) случаях, липома — в 1 (1,2%) случае, аберрантная поджелудочная железа — в 2 (2,3%) случаях **(табл. 5)**.

При контрольной ЭГДС на 2-е сутки после эндоскопической операции в группе ИПН размеры послеоперационного дефекта в среднем составили 25±16,4 мм, а в группе ИПН+ЭК — 21,2±10,7 мм **(табл. 6)**. У 45 (54,9%) пациентов (у 22 (51,2%) в группе ИПН и у 23 (59%) в группе ИПН+ЭК) дно послеоперационного дефекта было покрыто фибрином и не определялись сосудистые структуры **(рис. 5а на цв. вклейке)**. Тромбированные сосуды диаметром менее 1 мм без признаков состоявшегося или продолжающегося на момент осмотра кровотечения **(рис. 5б на цв. вклейке)** определялись в дне послеоперационной раны у 21 (25,6%) пациента (у 14 (32,6%) в группе ИПН и у 7 (17,9%) в группе ИПН+ЭК), что, согласно протоколу исследования, не требовало выполнения гемостатических мероприятий.

При контрольной ЭГДС крупные тромбированные сосуды без картины кровотечения наблюдались у 5 (11,6%) пациентов в группе ИПН, что, согласно протоколу исследования, не требовало выполнения

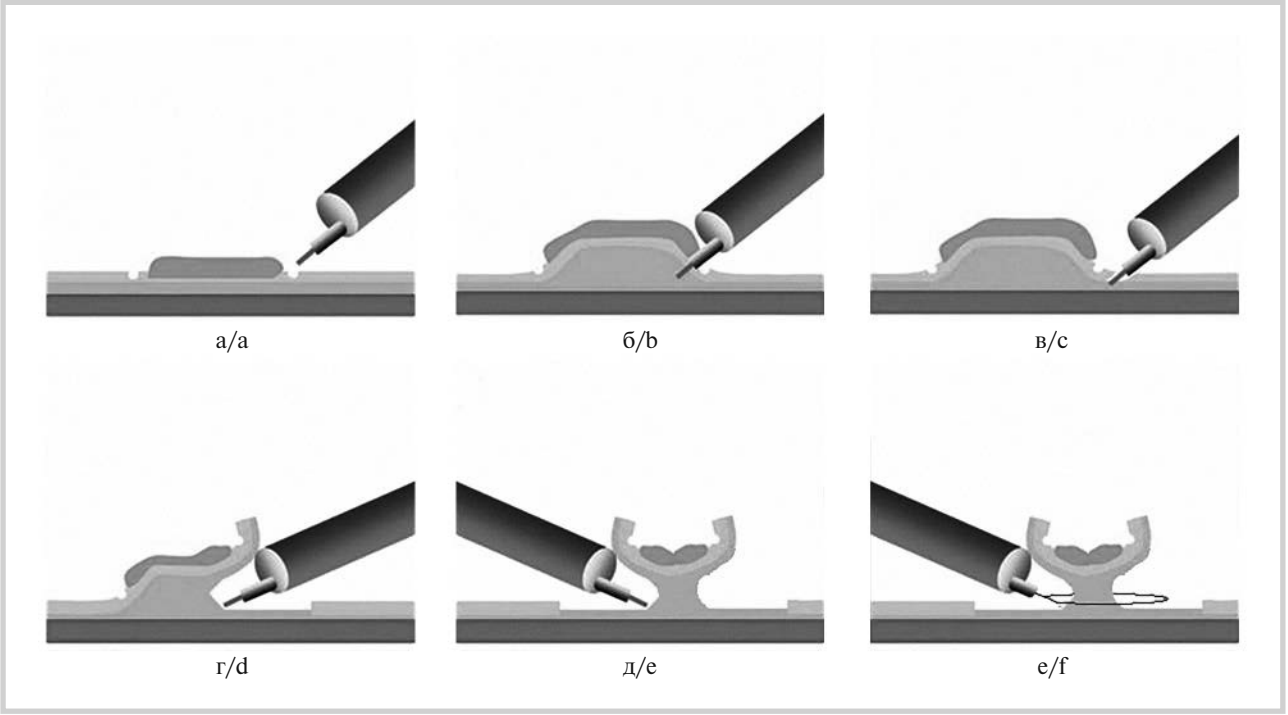

Рис. 3. **Принципиальная схема выполнения гибридной ЭДПС.**
а — маркировка границ резекции образования на расстоянии 3—5 мм от его края; б — инъекция окрашенного индиго карминовым раствора гелофузина / гиалуроната натрия в подслизистый слой под основанием образования; в — циркулярный или полуциркулярный разрез слизистой оболочки вокруг образования: метки границ резекции остаются внутри разреза; г, д — начало и продолжение диссекции подслизистого слоя по периферии образования; е — окончательное удаление образования единым блоком с помощь эндоскопической петли с его последующим извлечением для морфологического исследования.

Fig. 3. **Hybrid SMED schematic diagram.**
a — marking the resection boundaries of the neoplasm at a distance of 3-5 mm from its edge; b — injection of a solution of gelofusin / sodium hyaluronate stained with indigo carmine into the submucosal layer under the base of the neoplasm; c — circular or semicircular incision of the mucous membrane around the neoplasm: resection boundaries remain within the incision; d, e — initiation and continuation of submucosal dissection along the periphery of the neoplasm; f — total removal of the neoplasm in a single fragment using endoscopic loop with its extraction for morphological examination.

Таблица 4. **Общая характеристика выполненных оперативных вмешательств**

Table 4. **General surgery characteristics**

Критерий оценки	Группа ИПН	Группа ИПН+ЭК	Всего	*p*
Методика операции:				0,287
ЭРСО	21 (48,8%)	24 (61,5%)	45 (54,9%)	
ЭДПС	20 (46,5%)	13 (33,3%)	33 (40,2%)	
ЭРСО и ЭДПС*	1 (2,3%)	2 (5,1%)	3 (3,7%)	
Гибридная ЭДПС	1 (2,3%)	—	1 (1,2%)	
Время операции (среднее), мин	70,0±44,5	66,2±43,9	67,6±44	0,617
Кровотечение в конце операции	4 (9,5%)	3 (7,6%)	7 (8,5%)	0,572
Эндоскопический гемостаз в конце операции:				0,653
не выполнялся	24 (55,8%)	23 (59%)	47 (57,3%)	
выполнялся	19 (44,2%)	16 (41%)	35 (42,7%)	
Размеры п/о дефекта (в среднем), мм	24,7±16,5	16,6±10,5	23,3±14,6	0,529

Примечание. * — у этих пациентов, имевших по 2 новообразования, одномоментно выполнялась ЭДПС (по поводу одного новообразования) и ЭРСО (по поводу другого новообразования). ИПН — ингибиторы протонного насоса; ЭК — эндоскопическое клипирование; ЭДПС — эндоскопическая диссекция подслизистого слоя; ЭРСО — эндоскопическая резекция слизистой оболочки.

эндоскопического гемостаза. Однако у одного из указанных пациентов после удаления крупной тубулярной аденомы методом ЭДПС отмечалось увеличение размеров и глубины послеоперационного дефекта, а также появление в дне 2 новых тромбированных сосудов диаметром более 2 мм, что было расценено

Таблица 5. **Гистологическая характеристика удаленных новообразований**

Table 5. **Histological characteristics of removed neoplasms**

Морфология образования:	Группа ИПН	Группа ИПН+ЭК	Всего	*p*
ПЭН:	36/87 (41,4%)	36/87 (41,4%)	72/87 (82,8%)	0,826
ГПП	17 (37,8%)	16 (38,1%)	33 (37,9%)	
аденома	9 (20%)	6 (14,3%)	15 (17,2%)	
ранний рак	7 (15,6%)	9 (21,4%)	16 (18,4%)	
НЭО	3 (6,7%)	5 (11,9%)	8 (9,2%)	
СубЭО:	9/87 (10,3%)	6/87 (6,9%)	15/87 (17,2%)	
ГИСО	2 (4,4%)	2 (4,8%)	4 (4,6%)	
Воспалительный фиброзный полип	5 (11,1%)	3 (7,1%)	8 (9,2%)	
Липома	1 (2,2%)	—	1 (1,2%)	
Аберрантная поджелудочная железа	1 (2,2%)	1 (2,4%)	2 (2,3%)	
Итого:	45/87 (100%)	42/87 (100%)	87 (100%)	

Примечание. ИПН — ингибиторы протонного насоса; ЭК — эндоскопическое клипирование; ПЭН — поверхностное эпителиальное новообразование; ГПП — главный панкреатический проток; СубЭО — субэпителиальное образование; НЭО — нейроэндокринная опухоль; ГИСО — гастроинтестинальная стромальная опухоль.

Таблица 6. **Общая характеристика послеоперационного дефекта слизистой оболочки и проведенных гемостатических мероприятий во время контрольной ЭГДС на 2-е сутки после вмешательства**

Table 6. **General characteristics of the postoperative mucosal defect and the performed hemostatic measures during the control EGDS on the 2nd day after the surgery**

Критерий оценки	Группа ИПН	Группа ИПН+ЭК	Всего	*p*
Размеры послеоперационного дефекта (в среднем), мм	25±16,4	21,2±10,7	23,2±14	0,485
Характеристика дна дефекта:				
Чистое дно	22 (51,2%)	23 (59%)	45 (54,9%)	
Мелкие сосуды (менее 1 мм)	14 (32,6%)	7 (17,9%)	21 (25,6%)	0,489
Крупные сосуды (более 1 мм), без ЖКК	5 (11,6%)	9 (23,1%)	14 (17,1%)	
Кровотечение	2 (4,6%)	1 (2,5%)**	3 (3,7%)	
Эндоскопический гемостаз во время контрольного осмотра:	3 (7%)*	9 (23,1%)	12 (14,6%)	
аргоноплазменная коагуляция	—	1 (2,5%)	1 (1,2%)	0,039
ЭК	3 (7%)	8 (20,5%)	11 (13,4%)	
Итого	43/82 (100%)	39/82 (100%)	82 (100%)	

Примечание. * — в 1 случае был выполнен вынужденный гемостаз; ** — пациент с ЖКК, возникшим через 1 ч после контрольной ЭГДС. ЭГДС — эзофагогастродуоденоскопия; ЖКК — желудочно-кишечное кровотечение; ЭК — эндоскопическое клипирование.

как высокий риск развития кровотечения — пациенту был выполнен «вынужденный» эндоскопический гемостаз методом ЭК **(рис. 6 на цв. вклейке)**.

В группе ИПН+ЭК у 9 (23,1%) пациентов в дне послеоперационного дефекта определялись тромбированные сосуды диаметром более 1 мм без признаков кровотечения — всем этим пациентам, согласно протоколу исследования, был выполнен эндоскопической гемостаз методом ЭК.

Таким образом, клинически и эндоскопически гладкое течение послеоперационного периода наблюдалось у 78 (95,1%) пациентов. Картина состоявшегося или продолжающегося кровотечения **(рис. 7 на цв. вклейке)** во время контрольной ЭГДС наблюдалась у 2 (4,6%) пациентов группы ИПН — им был выполнен эндоскопический гемостаз методом ЭК. Среди пациентов группы ИПН+ЭК при контрольном осмотре не отмечалось картины состоявшегося или продолжающегося кровотечения. Однако у одного (2,8%) пациента после удаление тубулярно-ворсинчатой аденомы больших размеров методом ЭДПС через 1 ч после контрольного осмотра, при котором было выполнено профилактическое клипирование двух тромбированных сосудов в дне раны диаметром более 1 мм, развилась клиническая картина ЖКК. При экстренной ЭГДС у пациента в дне дефекта определялся новый сосуд диаметром до 2 мм, который служил источником продолжающегося на момент осмотра кровотечения. Пациенту был успешно выполнен эндоскопический гемостаз методом ЭК.

Кровотечение в ближайшем послеоперационном периоде развилось у одного пациента в группе ИПН после удаления тубулярно-ворсинчатой аденомы с дисплазией низкой степени тяжести методом ЭДПС. При контрольном осмотре на 2-е сутки у данного пациента отмечалась эндоскопическая картина продолжающегося кровотечения из сосуда в дне по-

К статье *С.Г. Шаповальянца и соавт.* «Профилактика кровотечений в раннем послеоперационном периоде после внутрипросветных резецирующих вмешательств на желудке: результаты проспективного рандомизированного исследования»

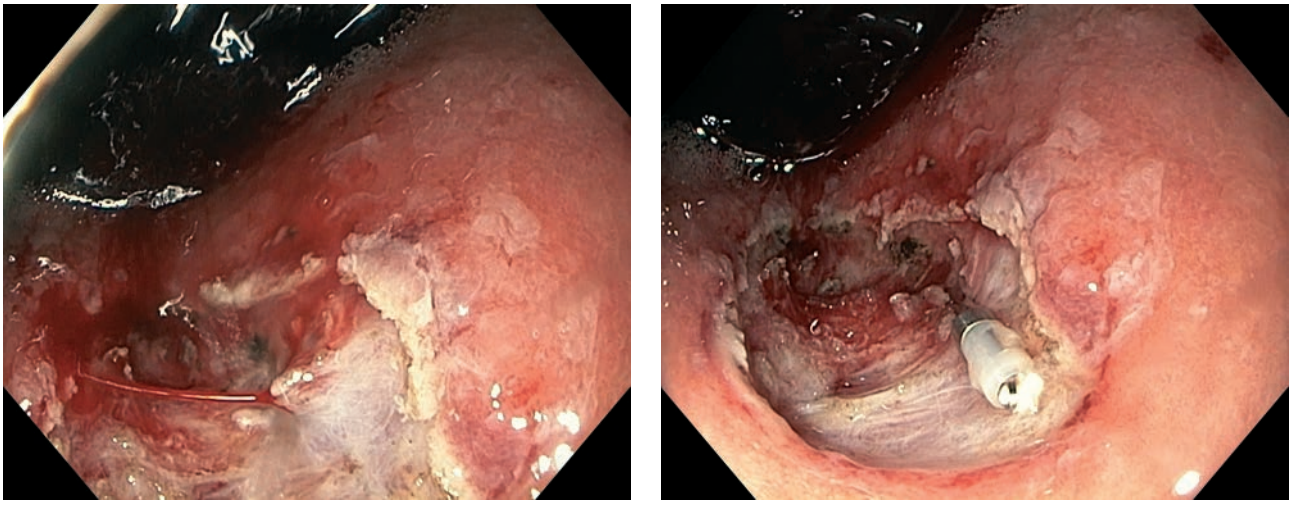

а/a б/b

***Рис. 4.* Эндоскопический гемостаз для остановки кровотечения. Эндофотография.**
а — эндоскопическая картина активного кровотечения из сосуда в дне послеоперационного дефекта после удаления НЭО методом ЭДПС у пациента из группы ИПН+ЭК; б — остановка продолжающегося кровотечения из сосуда в дне послеоперационного дефекта методом ЭК. НЭО — нейроэндокринная опухоль; ИПН — ингибиторы протонного насоса; ЭДПС — эндоскопическая диссекция подслизистого слоя; ЭК — эндоскопическое клипирование.

***Fig. 4.* Endoscopic hemostasis to stop bleeding. Endophotography.**
a — endoscopic picture of active bleeding from the vessel at the postoperative defect bed after the removal of NET by the SMED method in a patient from the PPI + EC group; b — stopping the ongoing bleeding from the vessel at the postoperative defect bed by the EC method. NET — neuroendocrine tumor; PPI — proton pump inhibitor; SMED — submucosal endoscopic dissection; EC — endoscopic clipping.

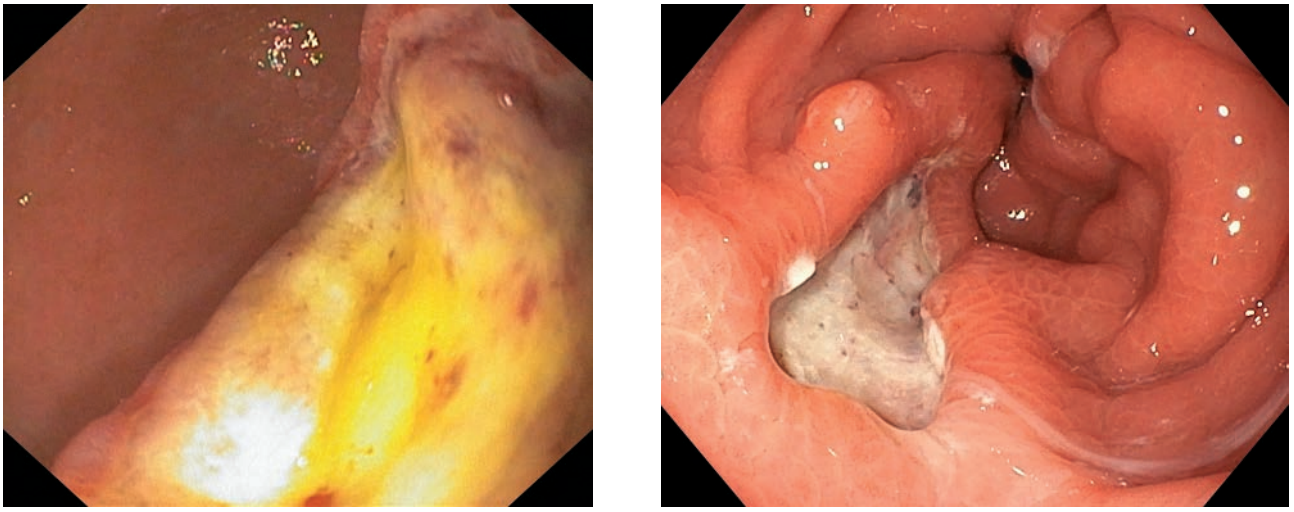

а/a б/b

***Рис. 5.* Эндоскопическая картина послеоперационного дефекта на 2-е сутки после операции.**
а — ровное дно, покрытое фибрином, без сосудистых структур; б — ровное дно, покрытое фибрином, в дне — мелкоточечные тромбированные сосуды без картины продолжающегося или состоявшегося кровотечения.

***Fig. 5.* Endoscopic picture of the postoperative defect on the 2nd day after surgery.**
a — flat bed, covered with fibrin, without vascular structures; b — a flat bed, covered with fibrin, in the bed — small punctate thrombosed vessels without a signs of ongoing or recent bleeding.

К статье *С.Г. Шаповальянца и соавт.* «Профилактика кровотечений в раннем послеоперационном периоде после внутрипросветных резецирующих вмешательств на желудке: результаты проспективного рандомизированного исследования»

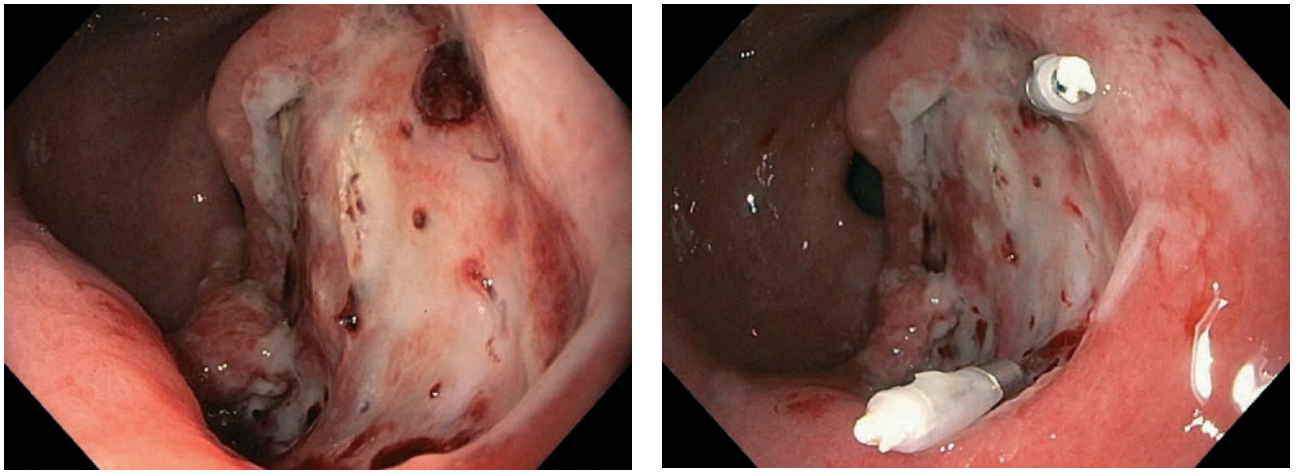

а/a б/b

***Рис. 6.* Эндоскопическая картина послеоперационного дефекта на 2-е сутки после операции у пациента из группы ИПН.**
а — ровное дно, покрытое фибрином, в дне — 2 крупных тромбированных сосуда размером более 2 мм без картины продолжающегося или состоявшегося кровотечения; б — выполнено ЭК 2 крупных сосудов в дне послеоперационного дефекта. ИПН — ингибиторы протонного насоса; ЭК — эндоскопическое клипирование.

***Fig. 6.* Endoscopic picture of the postoperative defect on the 2nd day after surgery in patient of PPI group.**
a — a flat bed covered with fibrin, in the bed — 2 large thrombosed vessels larger than 2 mm in size without a signs of ongoing or resent bleeding; b — EC of 2 large vessels was performed at the postoperative defect bed. PPI — proton pump inhibitor; EC — endoscopic clipping.

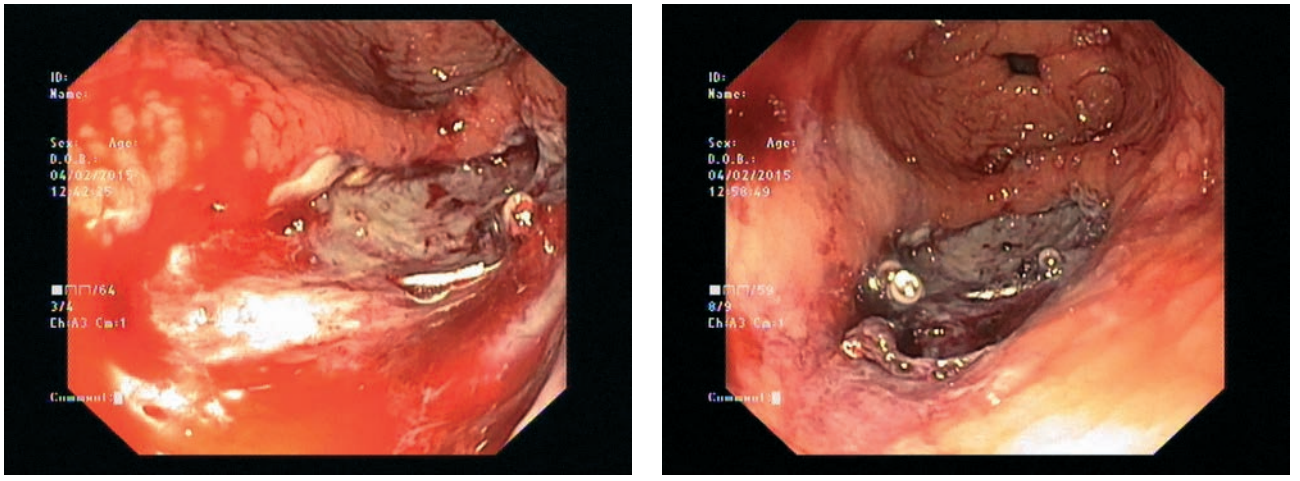

а/a б/b

***Рис. 7.* Эндоскопическая картина продолжающегося кровотечения из сосуда в дне послеоперационного дефекта на 2-е сутки после операции у пациента из группы ИПН.**
а — кровотечение; б — эндоскопический гемостаз методом ЭК. ИПН — ингибиторы протонного насоса; ЭК — эндоскопическое клипирование.

***Fig. 7.* Endoscopic picture of the ongoing bleeding from the vessel in the postoperative defect bed on the 2nd day after surgery in a patient of PPI group.**
a — bleeding; b — endoscopic hemostasis by EC method. PPI — proton pump inhibitor; EC — endoscopic clipping.

слеоперационного дефекта, которое было остановлено методом ЭК, а на 14-е сутки после вмешательства отмечался рецидив кровотечения, что потребовало экстренной госпитализации в стационар и выполнения гемостатических мероприятий. Кроме того, у одной пациентки из группы ИПН+ЭК после удаления тубулярно-ворсинчатой аденомы с дисплазией высокой степени тяжести методом ЭДПС на 12-е сутки после операции развилась клиническая картина ЖКК, что потребовало экстренной госпитализации, эндоскопического осмотра и выполнения комбинированного эндоскопического гемостаза. Следует отметить, что у данной пациентки в конце операции определялось активное кровотечение, а при контрольной ЭГДС в дне послеоперационного дефекта сосудистых структур не было. Дальнейший послеоперационный период у всех пациентов с кровотечением в послеоперационном периоде протекал без особенностей и не потребовал хирургического лечения. Таким образом, эндоскопическая и клиническая картина кровотечения в послеоперационном периоде наблюдалась в ходе исследования у 4 (4,9%) пациентов.

Клинические результаты исследования были проанализированы совместно с сотрудниками кафедры медицинской кибернетики ФГАОУ ВО «РНИМУ им. Н.И. Пирогова». Статистический анализ проводился с использованием программного обеспечения IBM SPSS Statistics (США). Были определены факторы риска развития кровотечения, к которым компьютерный алгоритм отнес размеры послеоперационного дефекта более 20 мм (p=0,047); наличие сосудистых структур в дне послеоперационной раны в конце вмешательства (p=0,021), потребовавших выполнения гемостатических мероприятий (p=0,007); расположение послеоперационной раны в дистальных отделах желудка: нижняя треть тела и антральный отдел (p=0,018).

Полученные результаты коррелируют с имеющимися литературными данными. Так, размер послеоперационной раны считается фактором риска во многих работах, однако его минимальный размер составлял 30 мм [7, 8], в то время как в нашей работе — 20 мм. Кроме того, S. Mukai и соавт. расценивают только наличие послеоперационного дефекта, независимо от его размеров, как единственный значимый фактор риска [19]. Сосудистые структуры в дне дефекта в конце вмешательства, потребовавшие эндоскопического гемостаза, которые по нашим данным явились одним из факторов риска кровотечения в послеоперационном периоде, по литературным данным таковыми не являются, однако выполнение эндоскопического профилактического гемостаза в конце операции с использованием методов электрокоагуляции, а также селективное клипирование, по мнению разных источников, снижают вероятность развития геморрагии в послеоперационном периоде [14, 20]. Локализацию образования в антральном отделе желудка как фактор риска расценили H. Nam и соавт. [8], что связывается с активной перистальтикой в данной области, а также возможным дополнительным агрессивным воздействием желчи в процессе ее рефлюкса из двенадцатиперстной кишки.

Касаясь вопроса о развитии кровотечения в отсроченном периоде у 2 пациентов, стоит отметить, что у одного из них из группы ИПН при контрольной ЭГДС отмечалась картина активного кровотечения и был выполнен эндоскопический гемостаз, а на 14-е сутки пациент был госпитализирован с рецидивным кровотечением из послеоперационной раны. У второго пациента, относящегося к группе ИПН+ЭК, кровотечение развилось на 12-е сутки после операции, но при контрольной ЭГДС сосуды в дне раны не определялись, однако в конце операции развилось массивное струйное кровотечение, которое было остановлено эндоскопически. По имеющимся данным, оба пациента нарушили схемы консервативной терапии и не принимали препарат пантопразол. В литературе также описываются подобные эпизоды кровотечения в сроки до 14-х суток после операции [14, 21].

Заключение

Клинически гладкое течение послеоперационного периода после внутрипросветных резецирующих вмешательств на желудке наблюдалось у 95,1% (78 из 82) прооперированных пациентов, при этом у 54,9% (45 из 82) из них при контрольном осмотре в дне послеоперационной раны сосудистые структуры не определялись. Несмотря на то что у 42,6% (35 из 82) пациентов при контрольной гастроскопии на следующий день после операции в дне послеоперационного дефекта определялись сосудистые структуры, кровотечение развилось лишь в 4 (4,9%) случаях, при этом отмечается, что выполнение эндоскопического гемостаза на 2-е сутки при контрольной гастроскопии не оказало статистически значимого влияния на развитие кровотечения в отсроченном периоде (p=0,115). Такое соотношение делает нецелесообразным выполнение обязательной эзофагогастроскопии всем пациентам после эндоскопических резецирующих вмешательств на желудке. Однако имеющиеся факторы риска (к ним относятся обнаженные сосуды в дне послеоперационной раны в завершение операции, которые потребовали выполнения эндоскопического гемостаза, размеры послеоперационной раны более 20 мм, а также расположение новообразования в дистальных отделах желудка) позволяют определить группу пациентов, которым наряду с адекватной антисекреторной терапией требуется выполнение контрольной гастроскопии на 2-е сутки после операции и осуществление эндоскопического гемостаза по показаниям.

Участие авторов:
Концепция и дизайн исследования — С.Г. Шаповальянц, Е.Д. Федоров, Р.В. Плахов, М.В. Бордиков
Сбор и обработка материала — Е.Д. Федоров, Р.В. Плахов, М.В. Бордиков, Е.В. Горбачев
Статистическая обработка — М.В. Бордиков, И.В. Житарева
Написание текста — Е.Д. Федоров, М.В. Бордиков
Редактирование — С.Г. Шаповальянц, Е.Д. Федоров

Авторы заявляют об отсутствии конфликта интересов.

Participation of authors:
Concept and design of the study — S.G. Shapovalyants, E.D. Fedorov, R.V. Plakhov, M.V. Bordikov
Data collection and processing — E.D. Fedorov, R.V. Plakhov, M.V. Bordikov, E.V. Gorbachev
Statistical processing of the data — M.V. Bordikov, I.V. Zhitareva
Text writing — E.D. Fedorov, M.V. Bordikov
Editing — S.G. Shapovalyants, E.D. Fedorov

The authors declare no conflicts of interest.

ЛИТЕРАТУРА/REFERENCES

1. Армашева М.В., Клименко В.Н., Щербаков А.М., Ткаченко О.Б. Эндоскопическая диссекция в подслизистом слое — вариант выбора в лечении раннего рака желудка. *Вестник хирургии*. 2017;176(1):25-29.
Armasheva MV, Klimenko VN, Shcherbakov AM, Tkachenko OB. Endoscopy submucosal dissection — an option in the treatment of early gastric cancer. *Vestnik khirurgii*. 2017;176(1):25-29. (In Russ.).
2. Крекотень А.А., Агапов М.Ю., Барсуков А.С., Стегний К.В., Елисейцев М.С. Осложнения эндоскопического удаления новообразований желудочно-кишечного тракта и методы их коррекции. *Тихоокеанский медицинский журнал*. 2011;4:17-18.
Krekoten AA, Agapov MYu, Barsukov AS, Stegniy KV, Eliseytsev MS. Complications of endoscopic resection of gastrointestinal lesions and metods of their correction. *Tikhookeanskij meditsinskij zhurnal*. 2011;4:17-18. (In Russ.).
3. Федоров Е.Д., Плахов Р.В., Михалева Л.М., Иванова Е.В., Галкова З.В., Бунцева О.А. Результаты применения эндоскопической резекции слизистой оболочки и эндоскопической диссекции подслизистого слоя у больных с поверхностными эпителиальными новообразованиями желудка и двенадцатиперстной кишки. *Экспериментальная и клиническая гастроэнтерология*. 2011;10:65-72.
Fedorov ED, Plachov RV, Mikhaleva LM, Ivanova EV, Galkova ZV, Buntseva OA. Results of using endoscopic mucosal resection and endoscopic submucosal in patients with superficial epithelial neoplasms of the stomach and duodenum. *Eksperimental'naya i klinicheskaya gastroenterologiya*. 2011;10:65-72. (In Russ.).
4. Okada K, Yamamoto Y, Kasuga A. Risk factors for delayed bleeding after endoscopic submucosal dissection for gastric neoplasm. *Surg Endosc*. 2011;25:98-107.
https://doi.org/10.1007/s00464-010-1137-4
5. Goto O, Fujishiro M, Kodashima S. A second-look endoscopy after endoscopic submucosal dissection for gastric epithelial neoplasm may be unnecessary: a retrospective analysis of postendoscopic submucosal dissection bleeding. *Gastrointest Endosc*. 2010;71:241-248.
https://doi.org/10.1016/j.gie.2009.08.030
6. Mochizuki S, Uedo N, Oda I. Scheduled second-look endoscopy is not recommended after endoscopic submucosal dissection for gastric neoplasms (the SAFE trial): a multicentre prospective randomised controlled non-inferiority trial. *Gut*. 2015;64:397-405.
7. Miyahara K, Iwakiri R, Shimoda R. Perforation and postoperative bleeding of endoscopic submucosal dissection in gastric tumors: analysis of 1190 lesions in low- and high-volume centers in Saga, Japan. *Digestion*. 2012;86(3):273-280.
8. Nam HS, Choi CW. Risk factors for delayed bleeding by onset time after endoscopic submucosal dissection for gastric neoplasm. *Sci Rep*. 2019;9(1):2674.
https://doi.org/10.1038/s41598-019-39381-1
9. Koh R, Hirasawa K, Yahara S. Antithrombotic drugs are risk factors for delayed postoperative bleeding after endoscopic submucosal dissection for gastric neoplasms. *Gastrointest Endosc*. 2013;78(3):476-483.
https://doi.org/10.1016/j.gie.2013.03.008
10. Chung IK, Lee JH, Lee SH. Therapeutic outcomes in 1000 cases of endoscopic submucosal dissection for early gastric neoplasms: Korean ESD Study Group multicenter study. *Gastrointest Endosc*. 2009;69:1228-1235.
https://doi.org/10.1016/j.gie.2008.09.027
11. Libânio D, Costa MN, Pimentel-Nunes P, Dinis-Ribeiro M. Risk factors for bleeding after gastric endoscopic submucosal dissection: a systematic review and meta-analysis. *Gastrointest Endosc*. 2016;84(4):572-586.
https://doi.org/10.1016/j.gie.2016.06.033
12. Higashiyama M, Oka S, Tanaka S. Risk factors for bleeding after endoscopic submucosal dissection of gastric epithelial neoplasm. *Dig Endosc*. 2011;23(4):290-295.
https://doi.org/10.1111/j.1443-1661.2011.01151.x
13. Takizawa K, Oda I, Gotoda T. Routine coagulation of visible vessels may prevent delayed bleeding after endoscopic submucosal dissection-an analysis of risk factors. *Endoscopy*. 2008;40:179-183.
https://doi.org/10.1055/s-2007-995530
14. Akimoto T, Goto O, Sasaki M. «Hold-and-drag» closure technique using repositionable clips for large mucosal defects after colonic endoscopic submucosal dissection. *Endosc Int Open*. 2016;4:1068-1072.
15. Yang Z, Wu Q, Liu Z. Proton pump inhibitors versus histamine-2-receptor antagonists for the management of iatrogenic gastric ulcer after endoscopic mucosal resection or endoscopic submucosal dissection: a meta-analysis of randomized trials. *Digestion*. 2011;84:315-320.
16. Kim DS, Jung Y, Rhee HS. Usefulness of the Forrest Classification to Predict Artificial Ulcer Rebleeding during Second-Look Endoscopy after Endoscopic Submucosal Dissection. *Clin Endosc*. 2016;49(3):273-281.
https://doi.org/10.5946/ce.2015.086
17. Jee SR, Park MI, Lim SK. Clinical impact of second-look endoscopy after endoscopic submucosal dissection of gastric neoplasm: a multicenter prospective randomized-controlled trial. *Eur J Gastroenterol Hepatol*. 2016;28:546-552.
18. Guo Z, Miao L. Efficacy of second-look endoscopy in preventing delayed bleeding after endoscopic submucosal dissection of early gastric cancer. *Exp Ther Med*. 2018;16(5):3855-3862.
https://doi.org/10.3892/etm.2018.6729.

19. Mukai S, Cho S, Kotachi T. *Analysis of Delayed Bleeding after Endoscopic Submucosal Dissection for Gastric Epithelial Neoplasms. Hindawi Publishing Corporation Gastroenterology Research and Practice*. 2012; Article ID 875323, 6 pages.
20. Mukai S, Cho S, Nakamura S. Postprocedural combined treatment using the coagulation plus artery-selective clipping (2C) method for the prevention of delayed bleeding after ESD. *Surg Endosc*. 2013;27:1292-1301.
21. Ichiro O, Takuji G, Hisanao H. Endoscopic submucosal dissection for early gastric cancer: technical feasibility, operation time and complications from a large consecutive series. *Digest Endosc*. 2005;17:54-58.

Поступила 02.07.2020
Received 02.07.2020
Принята к печати 06.07.2020
Accepted 06.07.2020