Эндоскопическая хирургия
2019, т. 25, №5, с. 49-53
https://doi.org/10.17116/endoskop20192505149

Endoscopic Surgery=
Endoskopicheskaya khirurgiya 2019, vol. 25, no 5, pp. 49-53
https://doi.org/10.17116/endoskop20192505149

Эндоскопическое стентирование трахеи при острой дыхательной недостаточности у пациента с опухолевым поражением трахеи

© Д.м.н., проф. Е.А. КОРЫМАСОВ[1], А.В. ЖДАНОВ[1], к.м.н. Н.Н. НАВАСАРДЯН[2], М.А. ЛЕЖНЕВ[2]

[1]НУЗ «Дорожная клиническая больница на ст. Самара ОАО «РЖД», Самара, Россия;
[2]ФГБОУ ВО «Самарский государственный медицинский университет» Минздрава России, Самара, Россия

РЕЗЮМЕ

Цель исследования — демонстрация возможности внутрипросветной эндоскопии в лечении опухолевого стеноза трахеи, осложненного выраженной дыхательной недостаточностью.

Материал и методы. Продемонстрирован клинический случай успешного стентирования трахеи у пациента 67 лет с диагнозом: центральный рак нижней доли правого легкого pT2N2M0 G2 III стадии. Субкомпенсированный стеноз трахеи. Состояние после комбинированного лечения. Прогрессия. Метастазы в трахею. Хроническая дыхательная недостаточность.

Результаты и обсуждение. Рак легких бронхов и трахеи является одной из ведущих локализаций в структуре онкологических заболеваний. Особую сложность представляют стенозирующие опухоли трахеи. Стеноз трахеи, сопровождаемый острой дыхательной недостаточностью, является наиболее сложной проблемой ввиду крайне тяжелого состояния пациента. Основным методом лечения онкологических заболеваний респираторной системы на сегодняшний день остается хирургическое вмешательство, однако операции выполняют не более чем в 15—20% случаев. Это связано, прежде всего, с поздней диагностикой, а также с выявлением большого количества противопоказаний. Главной причиной поздней диагностики является хорошая приспособляемость к постепенному сужению трахеи. В этих условиях проведение эндоскопического стентирования трахеи является перспективным (а зачастую и единственным возможным) методом восстановления проходимости дыхательных путей. Стентирование может применяться в разных ситуациях: как паллиативная помощь в сочетании с химио-, лучевой или фотодинамической терапией, так и в качестве подготовки к оперативному лечению.

Заключение. Эндоскопическое стентирование трахеи у пациентов, страдающих неоперабельным раком, сопровождающимся выраженной дыхательной недостаточностью, является эффективным способом восстановления просвета органа с целью обеспечения нормального дыхания пациента.

***Ключевые слова**: опухолевый стеноз трахеи, стентирование трахеи, лечение стеноза.*

ИНФОРМАЦИЯ ОБ АВТОРАХ:

Корымасов Е.А. — https://orcid.org/0000-0003-02227-6572
Жданов А.В. — e-mail: doctor_zhdanov86@mail.ru; https://orcid.org/0000-0002-8594-7660
Навасардян Н.Н. — https://orcid.org/0000-0002-3436-334X
Лежнев М.А. — https://orcid.org/0000-0003-4500-8551

КАК ЦИТИРОВАТЬ:

Корымасов Е.А., Жданов А.В., Навасардян Н.Н., Лежнев М.А. Эндоскопическое стентирование трахеи при острой дыхательной недостаточности у пациента с опухолевым поражением трахеи. *Эндоскопическая хирургия*. 2019;25(5):49-53. https://doi.org/10.17116/endoskop20192505149

Endoscopic trachea stenting in acute respiratory failure in a patient with trachea tumor

© E.A. KORYMASOV[1], A.V. ZHDANOV[1], N.N. NAVASARDYAN[2], M.A. LEZHNEV[2]

[1]Railway clinical hospital, Samara, Russia;
[2]Samara State Medical University, Samara, Russia

ABSTRACT

Objective. Demonstration of the possibility of intraluminal endoscopy in the treatment of tumor trachea stenosis complicated by severe respiratory failure.

Materials and methods. This article presents a clinical case of successful tracheal stenting in a 67-year-old patient with a diagnosis of: Central cancer of the lower lobe of the right lung pT2N2M0 G2 IIIst. Subcompensated trachea stenosis. Condition after combined treatment. Progression. Metastases in the trachea. Chronic respiratory failure.

Results and discussion. Cancer of the lungs, bronchi and trachea is one of the leading localizations in the structure of oncological diseases. Stenotic tumors of the trachea are of particular difficulty. Tracheal stenosis, accompanied by acute respiratory failure, is the most difficult problem in view of the extremely severe patient condition. The main method of treatment of oncological diseases of the respiratory system today is surgery, however, operations are performed in no more than 15—20% of cases. This is due primarily to late diagnosis, as well as the identification of a large number of contraindications. The main reason for the late diagnosis is good adaptability to the gradual narrowing of the trachea. Under these conditions, endoscopic stenting of the trachea is a promising (and often the only possible) method for restoring airway patency. Stenting can be used in various ways: as palliative care, in combination with chemo-, radiation or photodynamic therapy, as well as in preparation for surgical treatment.

Автор, ответственный за переписку: Жданов Алексей Викторович — e-mail: doctor_zhdanov86@mail.ru

Corresponding author: Zhdanov A.V. — e-mail: doctor_zhdanov86@mail.ru

Conclusion. Endoscopic trachea stenting in patients with inoperable cancer accompanied by severe respiratory failure is an effective way to restore the lumen of the organ to ensure normal breathing of the patient.

Keywords: *tumor trachea stenosis, trachea stenting, treatment of stenosis.*

INFORMATION ABOUT THE AUTHORS:
Korymasov E.A. — https://orcid.org/0000-0003-02227-6572
Zhdanov A.V. — e-mail: doctor_zhdanov86@mail.ru; https://orcid.org/0000-0002-8594-7660
Navasardyan N.N. — https://orcid.org/0000-0002-3436-334X
Lezhnev M.A. — https://orcid.org/0000-0003-4500-8551

TO CITE THIS ARTICLE:
Korymasov EA, Zhdanov AV, Navasardyan NN, Lezhnev MA. Endoscopic trachea stenting in acute respiratory failure in a patient with trachea tumor. *Endoscopic Surgery = Endoskopicheskaya khirurgiya.* 2019;25(5):49-53. (In Russ.). https://doi.org/10.17116/endoskop20192505149

Введение

Рак легких, бронхов, трахеи является одной из ведущих локализаций в структуре онкологических заболеваний. По данным литературы, у мужчин данная локализация выявляется в 17,8%, а у женщин в 3,8% случаев от общего количества выявленных злокачественных новообразований [1]. Летальность опухоли данной локализации в России занимает 1-е место и составляет 35,1% от общей смертности от онкологических заболеваний [2].

Особое место занимают стенозирующие опухоли трахеи и бронхов. Причиной стеноза может быть как первичная опухоль трахеи, которая встречается в 0,1—0,2% от всех онкологических заболеваний, так и метастатическое поражение. Вторичные опухоли являются результатом прорастания новообразований гортани, щитовидной железы, легкого и бронхов, пищевода, лимфатических узлов средостения [3]. Стеноз трахеи, сопровождаемый острой дыхательной недостаточностью, является наиболее сложной проблемой ввиду крайне тяжелого состояния пациента.

Цель исследования — демонстрация возможности внутрипросветной эндоскопии в лечении опухолевого стеноза трахеи, осложненного выраженной дыхательной недостаточностью.

Материал и методы

В эндоскопическое отделение НУЗ «Дорожная клиническая больница на ст. Самара ОАО «РЖД» обратился пациент 67 лет с жалобами на выраженную одышку в покое, слабость, осиплость голоса. В последние несколько дней состояние ухудшилось, одышка в покое усилилась, наросла слабость, перестал вставать и самостоятельно передвигаться.

Анамнез заболевания. В 2014 г. был выявлен центральный рак нижней доли правого легкого T2M2N0G2 III стадии. Выполнена нижняя правосторонняя лобэктомия. При гистологическом исследовании выявлен плоскоклеточный неороговевающий рак. В 2015 г. выявлена прогрессия опухоли: продолжен рост, обнаружены метастазы в трахее. Проведен курс лучевой терапии. В 2017 г. отмечена прогрессия, проведено 4 цикла полихимиотерапии и 7 курсов монохимиотерапии (МХТ). В 2018 г. продолжена прогрессия заболевания, проведено 5 циклов МХТ.

Анамнез жизни. Курение табака с 17 лет. Хронические заболевания: ИБС, стенокардия напряжения II функционального класса, атеросклероз аорты с дегенеративными изменениями клапана. Экстрасистолия наджелудочковая. Хронический аутоиммунный тиреоидит. Медикаментозный гипертиреоз. Эмфизема легких. Хроническая болезнь почек IIIа степени. Тубулоинтерстициальный нефрит смешанного генеза легкой степени тяжести.

Пациент консультирован онкологом и торакальным хирургом. Учитывая распространенность опухолевого процесса, радикальное оперативное лечение не показано. Рекомендовано симптоматическое лечение. Больной госпитализирован в хирургическое отделение для проведения стентирования трахеи.

На момент поступления общее состояние тяжелое. Сознание ясное. Выраженная одышка в покое, усиливающаяся при малых нагрузках. Кожные покровы бледные, цианотичные. Периферические лимфатические узлы не пальпируются. В легких шумное, свистящее дыхание (стридор), ослабленное в нижних отделах справа. ЧДД 26—28 в минуту. SPO_2 90%. Сердечные тоны глухие, ритм правильный. ЧСС 100 уд/мин. АД 100 и 60 мм рт.ст.

Больному выполнена компьютерная томография грудной клетки. По данным обследования: КТ-картина опухоли средней трети трахеи, стеноз трахеи **(рис. 1)**. Метастазы в единичные медиастинальные лимфатические узлы. Состояние после комбинированного лечения центрального рака правого легкого. Просвет трахеи от второго кольца на протяжении 4 см замещен от правой боковой стенки бугристой опухолью, суживает просвет последнего до 5 мм.

В результате сформулирован клинический диагноз.

Основной диагноз: центральный рак нижней доли правого легкого pT2N2M0 G2 III стадии. Осложнения основного диагноза: субкомпенсированный сте-

ноз трахеи, состояние после комбинированного лечения, прогрессия, метастазы в трахею. Хроническая дыхательная недостаточность.

Сопутствующий диагноз: ИБС. Стенокардия напряжения II функционального класса. Атеросклероз аорты с дегенеративными изменениями клапана. Экстрасистолия наджелудочковая. Хронический аутоиммунный тиреоидит. Медикаментозный гипертиреоз. Эмфизема легких. ХБП IIIа степени. Тубулоинтерстициальный нефрит смешанного генеза легкой степени тяжести.

Для определения дальнейшей тактики лечения проведен врачебный консилиум, решено выполнить эндоскопическое стентирование трахеи с целью восстановления просвета органа и купирования явлений дыхательной недостаточности. Эндоскопическое вмешательство принято проводить под внутривенной анастезией (пропофолом) в сочетании с местной анестезией голосовых складок. Респираторная поддержка подразумевалась кислородной смесью через носовые катетеры. Для реканализации трахеи решено использовать частично покрытый стент длиной 6 см, покрытая часть 4,5 см, диаметр 14 мм (компания Boston Scientific).

В ходе операции аппарат проведен через левый носовой ход. Голосовая щель симметричная. Голосовые связки подвижные, эластичные. Местная анестезия раствором лидокаина. Аппарат проведен в трахею. На 3—4 см от голосовых связок наблюдается бугристая опухоль, расположенная циркулярно. Просвет трахеи сужен до 4 мм на протяжении 4 см. Аппарат проведен через область сужения. Осмотрены нижележащие отделы трахеи и бронхи. Просвет бронхов с небольшим количеством слизистого секрета. В момент проведения аппарата наблюдалось выраженное снижение сатурации кислорода крови. От полноценного осмотра трахеобронхеального дерева решено отказаться из-за риска усугубления дыхательной недостаточности. Через область сужения введен проволочный атравматичный проводник. Далее по струне проводника проведено доставочное устройство трахеального стента через ротовую полость. Контроль положения стента осуществлялся при помощи С-дуги. Верхний край спозиционирован на 1 см выше области стеноза. Стент освобожден от доставочного устройства. В результате раскрытия достигнуто расширение просвета трахеи в области опухолевого стеноза не менее 8 мм. При рентгеноскопии наблюдается сужение центральной части стента, что соответствует правильной его позиции. Дыхание пациента спонтанное, спокойное. Признаков гипоксии не наблюдается. SpO_2 на момент завершения оперативного вмешательства — 98%. Контроль гемостаза. Извлечение аппарата.

На фоне проведенного вмешательства состояние больного улучшилось в кротчайшие сроки. Объективный осмотр в первый день после стентирования:

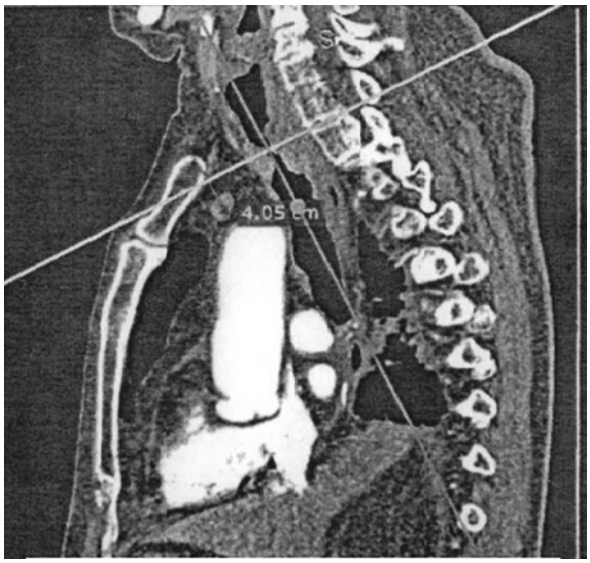

Рис. 1. **КТ-картина опухоли средней трети трахеи, стеноз трахеи (до проведения стентирования).**

Fig. 1. **CT of the tumor in the middle third of the trachea, tracheal stenosis (before stenting).**

общее состояние средней тяжести, стабильное. Положение активное: самостоятельно встает, ходит до 100 м без одышки. Сознание ясное. Кожные покровы бледно-розовые. Периферические лимфатические узлы не пальпируются. В легких везикулярное дыхание, ослабленное в нижних отделах справа. ЧДД 19 в минуту. SPO_2 99%, сердечные тоны глухие, ритм правильный. ЧСС 68 уд/мин. АД 110 и 70 мм рт.ст. Выполнено контрольное исследование видеобронхоскопом через 2 сут после операции. Наблюдалось полное раскрытие трахеального стента до заданного диаметра (14 мм) **(рис. 2)**. Бронхоскоп проведен через просвет стента без затруднений и без появления признаков дыхательной недостаточности. Осмотрены нижележащие отделы трахеи бронхов. Патологических образований не выявлено. Выполнена контрольная КТ органов грудной клетки: стент расправлен, данных за миграцию нет **(рис. 3)**. Пациент выписан в удовлетворительном состоянии на 3-и сутки после оперативного вмешательства.

Результаты и обсуждение

Основным методом лечения онкологических заболеваний респираторной системы на сегодняшний день остается хирургическое вмешательство, однако операции выполняют не более чем в 15—20% случаев [4]. Это связано, прежде всего, с поздней диагностикой, а также с выявлением большого количества противопоказаний (неудовлетворительное общее состо-



Рис. 2. **Эндоскопическое исследование трехеи. Полное раскрытие стента.**

Fig. 2. **Endoscopic examination of the trachea. Full disclosure of the stent.**

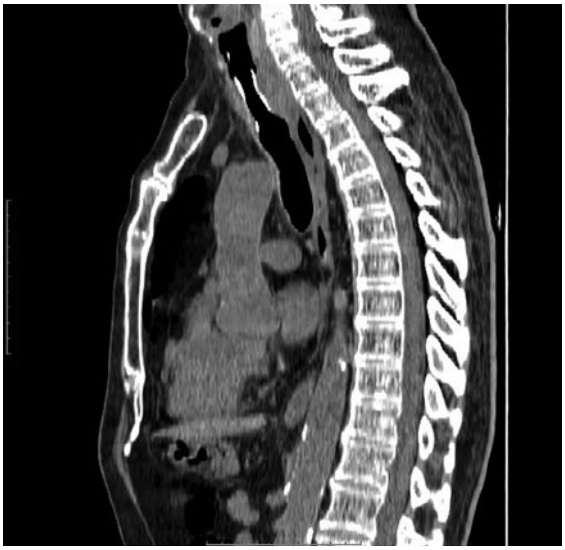

Рис. 3. **КТ органов грудной клетки: стент расправлен, данных за миграцию стента нет.**

Fig. 3. **CT of the chest: stent straightened, no data for migration.**

яние, низкие компенсаторные возможности систем дыхания и кровообращения, наличие тяжелых сопутствующих заболеваний). Главной причиной поздней диагностики является хорошая приспособляемость к постепенному сужению трахеи. Зачастую больные обращаются за помощью уже на поздних стадиях заболевания, когда степень стеноза составляет более $^{2}/_{3}$ просвета трахеи. Это проявляется дыхательной недостаточностью III степени, которая сопровождается гипоксемией, гиперкапнией, синдромом слабости и утомления, дыхательной недостаточностью, одышкой и отражается на всех органах и системах организма. В большинстве случаев смерть больных в результате асфиксии наступает раньше, чем проявляются снижение аппетита, слабость, потеря в массе тела, повышение температуры тела и симптомы поражения соседних органов. [3]

В этих условиях проведение эндоскопического стентирования трахеи является перспективным (а зачастую и единственным возможным) методом восстановления проходимости дыхательных путей. Стентирование может применяться в различных ситуациях: как паллиативная помощь, в сочетании с химио-, лучевой или фотодинамической терапией, а также в качестве подготовки к оперативному лечению [4, 5]. Применение стентов трахеи устраняет главную причину смерти больного: механическую асфиксию. Однако следует отметить, что данный метод не лишен краткосрочных и долгосрочных осложнений, таких как миграция стента, повторное стенозирование, обтурация секретом и кровохарканье. Тщательный подбор формы, размера и структуры стента помогает достигнуть хороших результатов лечения. Эффективность эндоскопического стентирования подтверждена в нескольких клинических исследованиях [5, 6].

Заключение

Эндоскопическое стентирование трахеи у пациентов, страдающих неоперабельным раком, сопровождающимся выраженной дыхательной недостаточностью, является эффективным способом восстановления просвета органа с целью обеспечения нормального дыхания пациента. Стентирование трахеи должно быть выполнено в кротчайшие сроки с момента возникновения дыхательной недостаточности, так как позволяет существенно улучшить качество и продолжительность жизни онкологического больного.

Авторы заявляют об отсутствии конфликта интересов.

The authors declare no conflicts of interest.

ЛИТЕРАТУРА/REFERENCES

1. Каприн А.Д., Старинский В.В., Петрова Г.В. *Злокачественные новообразования в России в 2015 г. (заболеваемость и смертность)*. М.: МНИОИ им. П.А. Герцена, филиал ФГБУ «НМИРЦ» Минздрава России. 2017.

   Kaprin AD, Starinskii VV, Petrova GV. *Zlokachestvennye novoobrazovaniya v Rossii v 2015 g. (zabolevaemost' i smertnost')*. M.: MNIOI im. P.A. Gertsena, filial FGBU «NMIRTs» Minzdrava Rossii. 2017. (In Russ.).

2. Бычков М.Б., Горбунова В.А. *Клинические рекомендации по диагностике и лечению больных раком легкого 2014 г.* Ссылка активна на 20.02.19.

   Bychkov MB, Gorbunova VA. *Klinicheskie rekomendatsii po diagnostike i lecheniyu bol'nykh rakom legkogo 2014.* (In Russ.). http://oncology-association.ru/docs/recomend/may2015/19vzrek.pdf

3. Герасимов С.С., Иванов С.М., Маренич А.Ф. *Клинические рекомендации по диагностике и лечению злокачественных опухолей трахеи*. 2014. Ссылка активна на 20.02.19.

   Gerasimov SS, Ivanov SM, Marenich AF. *Klinicheskie recomendatsii po diagnostike i lecheniyu zlokachestvennykh opukholey*. 2014.

4. Савельева В.С., Кириенко А.И. *Клиническая хирургия*. Национальное руководство. Т. 3. М.: ГОЭТАР-Медиа; 2010.

   Savel'eva VS, Kirienko AI. *Klinicheskaya khirurgiya*. Natsional'noe rukovodstvo. T. 3. M.: GOETAR-Media; 2010. (In Russ.).

5. Хасанов А.Ф., Трифонов В.Р., Муравьев В.Ю., Хасанова Н.А., Иванов А.И., Ивановская К.А. Особенности анестезиологического обеспечения при проведении эндоскопической реканализации дыхательных путей самораспрaвляемыми стентами. *Анестезиология и реанимация*. 2015;60(4):8-10.

   Khasanov AF, Trifonov VR, Murav'ov VYu, Khasanova NA, Ivanov AI, Ivanovskaya KA. Anesthesia for airway endoscopic recanalisation with selfexpanded stents. *Anesteziologiya i Reanimatsiya.* 2015;60(4):8-10. (In Russ.).

6. Дробязгин Е.А., Чикинев Ю.В., Судовых И.Е., Пешкова И.В. Эндоскопические вмешательства при опухолях трахеи. *Вестник хирургии им. И.И. Грекова*. 2017;176(4):18-21.

   Drobyazgin EA, Chikinev YuV, Sudovykh IE, Peshkova IV. Endoscopic interventions in tumor of trachea *Vestnik Khirurgii im. I.I. Grekova*. 2017;176(4):18-21. (In Russ.).

Поступила 19.03.19
Received 19.03.19

Принята к печати 22.05.19
Accepted 22.05.19